



Том 6  
Номер 1  
Март 2018

Volume 6  
Number 1  
March 2018

# ВЕСТНИК / УРОЛОГИИ

НАУЧНО-ПРАКТИЧЕСКИЙ  
РЕЦЕНЗИРУЕМЫЙ  
ЕЖЕКВАРТАЛЬНЫЙ  
СЕТЕВОЙ ЖУРНАЛ

ISSN 2308-6424 ✦ UROVEST.RU

# UROLOGY / HERALD

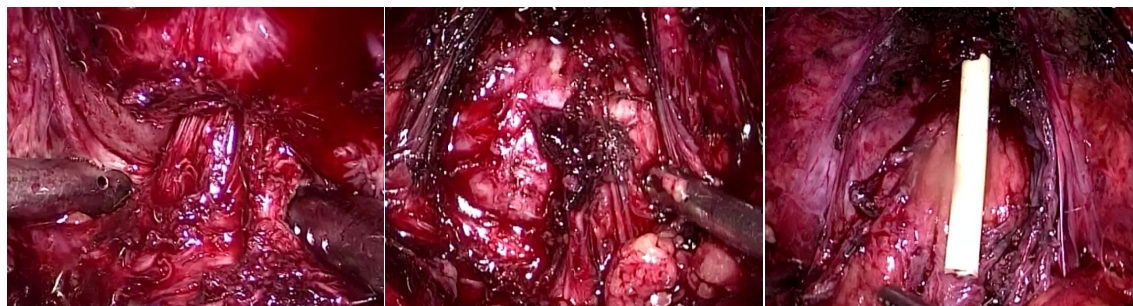SCIENTIFIC AND  
PRACTICAL REVIEWED  
QUARTERLY NETWORK  
JOURNAL

ТРУДНОСТИ В СИСТЕМАТИЗАЦИИ  
ПОСЛЕОПЕРАЦИОННЫХ  
ОСЛОЖНЕНИЙ  
ЭНДОСКОПИЧЕСКОГО ЛЕЧЕНИЯ  
УРОЛИТИАЗА И ПУТИ ИХ РЕШЕНИЯ

DIFFICULTIES OF SYSTEMATIZATION  
OF POSTOPERATIVE COMPLICATIONS  
OF ENDOSCOPIC TREATMENT FOR  
UROLITHIASIS AND THE SOLUTION  
WAYS OF THE PROBLEM

ФУНКЦИОНАЛЬНЫЕ РЕЗУЛЬТАТЫ  
ИНТРАФАСЦИАЛЬНОЙ  
ЭНДОСКОПИЧЕСКОЙ  
ЭКСТРАПЕРИТОНЕАЛЬНОЙ  
РАДИКАЛЬНОЙ ПРОСТАТЭКТОМИИ

FUNCTIONAL RESULTS OF  
ENDOSCOPIC EXTRAPERITONEAL  
RADICAL INTRAFASCIAL  
PROSTATECTOMY



ВАКУУМ ИНДУЦИРОВАННАЯ  
ЭРЕКЦИЯ - ПРОФИЛАКТИКА  
ГИПОКСИИ КАВЕРНОЗНОЙ ТКАНИ У  
ПАЦИЕНТОВ ПОСЛЕ РАДИКАЛЬНОЙ  
ПРОСТАТЭКТОМИИ

VACUUM THERAPY — PREVENTION  
OF HYPOXIA OF CAVERNOUS  
TISSUE PATIENTS AFTER RADICAL  
PROSTATECTOMY



## УЧРЕДИТЕЛЬ

Федеральное государственное бюджетное образовательное учреждение высшего образования «Ростовский государственный медицинский университет» Министерства здравоохранения Российской Федерации

# T.6 №1 2018

## UROVEST.RU

# ВЕСТНИК УРОЛОГИИ

Научно-практический  
рецензируемый  
ежеквартальный  
сетевой журнал

### ГЛАВНЫЙ РЕДАКТОР

д.м.н., проф.  
заслуженный деятель науки РФ  
**Коган М.И.**  
(Ростов-на-Дону, Россия)

### ЗАМЕСТИТЕЛИ ГЛАВНОГО РЕДАКТОРА

д.м.н., проф. **Дутов В.В.** (Москва, Россия)  
д.м.н. **Локшин К.Л.** (Москва, Россия)  
д.м.н., проф. **Минаев С.В.** (Ставрополь, Россия)  
д.м.н., доц. **Эльтерман Л.** (Чикаго, США)

### ОТВЕТСТВЕННЫЙ СЕКРЕТАРЬ

к.м.н. **Ильяш А.В.** (Ростов-на-Дону, Россия)

### РЕДАКЦИОННАЯ КОЛЛЕГИЯ

д.м.н., проф. **Алексеев Б.Я.** (Москва, Россия)  
д.м.н. **Аль-Шукри А.С.** (Санкт-Петербург, Россия)  
д.м.н., проф. **Батюшин М.М.** (Ростов-на-Дону, Россия)  
д.м.н., проф. **Белоусов И.И.** (Ростов-на-Дону, Россия)  
д.м.н., проф. **Божедомов В.А.** (Москва, Россия)  
к.м.н. доц. **Бутнару Д.В.** (Москва, Россия)  
д.м.н., проф. **Гамидов С.И.** (Москва, Россия)  
к.м.н., доц. **Глухов В.П.** (Ростов-на-Дону, Россия)  
д.м.н., проф. **Григорьев Н.А.** (Москва, Россия)  
д.м.н., проф. **Гулиев Б.Г.** (Санкт-Петербург, Россия)  
д.м.н. **Джинович Р.П.** (Белград, Сербия)  
д.м.н., проф. **Зайцев А.В.** (Москва, Россия)  
д.м.н., проф. **Зоркин С.Н.** (Москва, Россия)  
д.м.н., проф. **Ибишев Х.С.** (Ростов-на-Дону, Россия)  
д.м.н., проф. **Касян Г.Р.** (Москва, Россия)  
д.м.н., проф. **Корнеев И.А.** (Санкт-Петербург, Россия)  
д.м.н., доц. **Кузьмин И.В.** (Санкт-Петербург, Россия)  
д.м.н., проф. **Кульчавеня Е.В.** (Новосибирск, Россия)  
д.м.н., доц. **Кутиков А.** (Филадельфия, США)  
д.м.н., проф. **Мартов А.Г.** (Москва, Россия)  
д.м.н., проф. **Маслякова Г.Н.** (Саратов, Россия)  
д.м.н., проф. **Медведев В.Л.** (Краснодар, Россия)  
д.м.н., проф. **Матвеев В.Б.** (Москва, Россия)  
д.м.н., доц. **Набер К.Г.** (Мюнхен, Германия)  
д.м.н., проф. **Набока Ю.Л.** (Ростов-на-Дону, Россия)  
д.м.н., проф. **Перлин Д.В.** (Волгоград, Россия)  
д.м.н., проф. **Сизонов В.В.** (Ростов-на-Дону, Россия)  
д.м.н., проф. **Синякова Л.А.** (Москва, Россия)  
д.м.н., доц. **Солдаткин В.А.** (Ростов-на-Дону, Россия)  
д.м.н., проф. **Ушакова Н.Д.** (Ростов-на-Дону, Россия)  
д.м.н., доц. **Фридман Э.** (Тель-Авив, Израиль)  
д.м.н., проф. **Хайденрайх А.** (Кельн, Германия)  
д.м.н., доц. **Чибичян М.Б.** (Ростов-на-Дону, Россия)  
д.м.н., проф. **Шестопалов А.В.** (Москва, Россия)

### РЕДАКЦИОННЫЙ СОВЕТ

д.м.н., проф. **Акилов Ф.А.** (Ташкент, Узбекистан)  
член-корр. НАН РК, д.м.н., проф. **Алчинбаев М.К.**  
(Алматы, Казахстан)  
д.м.н., проф. **Аль-Шукри С. Х.** (Санкт-Петербург, Россия)  
член-корр. РАН, д.м.н., проф. **Аляев Ю.Г.** (Москва, Россия)  
д.м.н., проф. **Виелэнд В.Ф.** (Регенсбург, Германия)  
академик РАН, д.м.н., проф. **Глыбочко П.В.** (Москва, Россия)  
д.м.н., проф. **Дебрюен Ф.М.** (Нидерланды, Арнем)  
д.м.н., проф. **Джавад-Заде С.М.-оглы** (Баку, Азербайджан)  
академик РАН, член-корр. РАО, д.м.н., проф. **Каприн А.Д.**  
(Москва, Россия)  
член-корр. РАН, д.м.н., проф. **Козлов Р.С.** (Смоленск, Россия)  
член-корр. НАН РБ, д.м.н., проф. **Красный С.А.**  
(Минск, Белоруссия)  
член-корр. РАН, д.м.н., проф. **Куцев С.И.** (Москва, Россия)  
академик РАН, д.м.н., проф. **Лоран О.Б.** (Москва, Россия)  
член-корр. РАН, д.м.н., проф., **Павлов В.Н.** (Уфа, Россия)  
д.м.н. проф. **Пессис Д.А.** (Чикаго, США)  
д.м.н., проф. **Поппель Х.В.** (Лёвен, Бельгия)  
член-корр. РАН, д.м.н., проф. **Пушкар Д.Ю.** (Москва, Россия)  
д.м.н. **Рейблат П.** (Лос-Анджелес, США)  
д.м.н., проф. **Строцкий А.В.** (Минск, Белоруссия)  
д.м.н., проф. **Тэнке П.** (Будапешт, Венгрия)  
д.м.н., проф. **Усупбаев А.Ч.** (Бишкек, Кыргызстан)  
проф. **Чаппл К.Р.** (Шеффилд, Великобритания)  
д.м.н., проф. **Чхотуа А.Б.** (Тбилиси, Грузия)  
д.м.н., доц. **Шапиро О.** (Сиракузы, США)  
д.м.н., проф. **Шуляк А.В.** (Киев, Украина)

Адрес редакции: 344022, Россия,  
г. Ростов-на-Дону, пер. Нахичеванский, 29,  
ФГБОУ ВО РостГМУ Минздрава России  
Кафедра урологии и репродуктивного  
здоровья человека с курсом детской  
урологии-андрологии ФПК и ППС  
Тел.: +7 (863) 201-44-48  
e-mail: [urovest@mail.ru](mailto:urovest@mail.ru)

Адрес в сети интернет:  
[urovest.ru](http://urovest.ru)

ОТКРЫТЫЙ ДОСТУП

### Свидетельство о регистрации:

Эл №ФС77-53256 от 22.03.2013  
Выдано Федеральной службой по  
надзору в сфере связи, информационных  
технологий и массовых коммуникаций  
(Роскомнадзор)

Материалы представленных статей  
рецензируются согласно требованиям  
к публикациям, регламентированным  
ВАК.

Технические редакторы:  
**Богданова Д.П., Соколова А.В.**

### ISSN 2308-6424

При полной или частичной  
перепечатке материалов ссылка  
на журнал «Вестник урологии»  
обязательна.

В статьях представлена точка зрения  
авторов, которая может не совпадать  
с мнением редакции.

Дизайн, верстка – типография  
ФГБОУ ВО РостГМУ Минздрава России  
344022, Ростов-на-Дону, пер. Нахичеванский, 29.  
Дата публикации в сети 26.03.2018 г. Зак. 20.

**FOUNDED BY**

Federal State Budgetary Educational Institution  
of Higher Education «Rostov State Medical University»  
of the Ministry of Health of the Russian Federation

**V.6 №1 2018****UROVEST.RU****UROLOGY HERALD**

*Scientific and practical  
reviewed quarterly  
network journal*

**EDITOR-IN-CHIEF**

Prof. **Mikhail I. Kogan**  
Honored Scientist  
of the Russian Federation, MD  
(Rostov-on-Don, Russia)

**DEPUTY EDITORS-IN-CHIEF**

MD, Prof. **Dutov V.V.** (Moscow, Russia)  
MD, **Lokshin K.L.** (Moscow, Russia)  
MD, Prof. **Minaev S.V.** (Stavropol, Russia)  
MD, Ass. Prof. **Elterman L.** (Chicago, USA)

**EXECUTIVE SECRETARY**

PhD **Il'yash A.V.** (Rostov-on-Don, Russia)

**EDITORIAL STAFF**

MD, Prof. <b>Alekseev B.Y.</b> (Moscow, Russia)	MD, Prof. <b>Kulchavenya E.V.</b> (Novosibirsk, Russia)
MD, <b>Al-Shukri A.S.</b> (St. Petersburg, Russia)	MD, Ass.Prof. <b>Kutikov A.</b> (Philadelphia, USA)
MD, Prof. <b>Batyushin M.M.</b> (Rostov-on-Don, Russia)	MD, Prof. <b>Martov A.G.</b> (Moscow, Russia)
MD, Prof. <b>Belousov I.I.</b> (Rostov-on-Don, Russia)	MD, Prof. <b>Masilyakova G.N.</b> (Saratov, Russia)
MD, Prof. <b>Bozhedomov V.A.</b> (Moscow, Russia)	MD, Prof. <b>Medvedev V.L.</b> (Krasnodar, Russia)
PhD, Ass.Prof. <b>Butnaru D.V.</b> (Moscow, Russia)	MD, Prof. <b>Matveev V.B.</b> (Moscow, Russia)
MD, Prof. <b>Gamidov S.I.</b> (Moscow, Russia)	MD, Ass. Prof. <b>Naber K.G.</b> (Munich, Germany)
PhD, Ass.Prof. <b>Glukhov V.P.</b> (Rostov-on-Don, Russia)	MD, Prof. <b>Naboka Y.L.</b> (Rostov-on-Don, Russia)
MD, <b>Grigoriev N.A.</b> (Moscow, Russia)	MD, Prof. <b>Perlin D.V.</b> (Volgograd, Russia)
MD, Prof. <b>Guliev B.G.</b> (Saint-Petersburg, Russia)	MD, Prof. <b>Sizonov V.V.</b> (Rostov-on-Don, Russia)
MD, <b>Djinovic R.P.</b> (Belgrade, Serbia)	MD, Prof. <b>Sinyakova L.A.</b> (Moscow, Russia)
MD, Prof. <b>Zaytsev A.V.</b> (Moscow, Russia)	MD, Ass. Prof. <b>Soldatkin V.A.</b> (Rostov-on-Don, Russia)
MD, Prof. <b>Zorkin S.N.</b> (Moscow, Russia)	MD, Prof. <b>Ushakova N.D.</b> (Rostov-on-Don, Russia)
MD, Prof. <b>Ibishev K.S.</b> (Rostov-on-Don, Russia)	MD, Ass. Prof. <b>Fridman E.</b> (Tel-Aviv, Israel)
MD, Prof. <b>Kasyan G.R.</b> (Moscow, Russia)	MD, Prof. <b>Heidenreich A.</b> (Cologne, Germany)
MD, Prof. <b>Korneev I.A.</b> (St. Petersburg, Russia)	MD, Ass. Prof. <b>Chibichyan M.B.</b> (Rostov-on-Don, Russia)
MD, Ass.Prof. <b>Kuzmin I.V.</b> (St. Petersburg, Russia)	MD, Prof. <b>Shestopalov A.V.</b> (Moscow, Russia)

**EDITORIAL BOARD**

MD, Prof. <b>Akilov F.A.</b> (Tashkent, Uzbekistan)	MD, Prof., Corresponding Member of RAS <b>Kutsev S.I.</b> (Moscow, Russia)
MD, Prof., Corresponding Member of NAS <b>Alchibaev M.K.</b> (Almaty, Kazakhstan)	MD, Prof., Academician of RAS <b>Loran O.B.</b> (Moscow, Russia)
MD, Prof. <b>Al'-Shukri S.H.</b> (St. Petersburg, Russia)	MD, Prof., Corresponding Member of RAS <b>Pavlov V.N.</b> (Ufa, Russia)
MD, Prof., Corresponding Member of RAS <b>Alyaeov Y.G.</b> (Moscow, Russia)	MD, Prof. <b>Pessis D.A.</b> (Chicago, USA)
MD, Prof. <b>Wieland W.F.</b> (Regensburg, Germany)	MD, Prof. <b>Poppel H.V.</b> (Leuven, Belgium)
MD, Prof., Academician of RAS <b>Glybochko P.V.</b> (Moscow, Russia)	MD, Prof., Corresponding Member of RAS <b>Pushkar' D.Y.</b> (Moscow, Russia)
MD, PhD, Prof. <b>Debruyne F.M.</b> (Arnhem, Netherlands)	MD, <b>Reyblat P.</b> (Los Angeles, USA)
MD, Prof. <b>Dzhavad-Zade S.M.-ogly</b> (Baku, Azerbaijan)	MD, Prof. <b>Strotskiy A.V.</b> (Minsk, Belarus)
MD, Prof., Academician of RAS, Corresponding Member of RAE <b>Kaprin A.D.</b> (Moscow, Russia)	MD, Prof. <b>Tenke P.</b> (Budapest, Hungary)
MD, Prof., Corresponding Member of RAS <b>Kozlov R.S.</b> (Smolensk, Russia)	MD, Prof. <b>Usupbaev A.C.</b> (Bishkek, Kyrgyzstan)
MD, Prof., Corresponding Member of NAS <b>Krasny S.A.</b> (Minsk Belarus)	MD, Prof. <b>Chotua A.B.</b> (Tbilisi, Georgia)
	MD, Ass. Prof. <b>Shapiro O.</b> (Syracuse, USA)
	MD, Prof. <b>Shulyak A.V.</b> (Kiev, Ukraine)

344022, Russia, Rostov-on-Don,  
Nahichevansky street 29  
Department of urology and reproductive  
of health with course pediatric urology and  
andrology Faculty advanced training and  
professional retraining specialists  
Rostov State Medical University  
Tel.: +7 (863) 201-44-48  
e-mail: [urovest@mail.ru](mailto:urovest@mail.ru)

Web address: [urovest.ru](http://urovest.ru)

OPEN ACCESS

**Registration certificate:**

Эл №ФС77-53256 of 22.03.2013 issued  
by the Federal Supervision Agency  
for Information Technologies and  
Communications (Roscomnadzor)

*The materials of the submitted articles  
are reviewed according to the  
requirements for publications  
regulated by the HAC.*

**Technical Editors:**

**Bogdanova D.P., Sokolova A.V.**

**ISSN 2308-6424**

If materials are reprinted in whole or  
in part, reference must necessarily be  
made to the «Herald Urology».

The authors' point of view given in  
the articles may not coincide with the  
opinion of the editorial board.

Design, layout - printing house  
344022, Russia, Rostov-on-Don,  
Nahichevansky street 29.  
Published online 2018 March 26. Order 20.

## ОРИГИНАЛЬНЫЕ СТАТЬИ

Ш.И. Гиясов, Ф.А. Акилов

**Трудности в систематизации послеоперационных осложнений эндоскопического лечения уролитиаза и пути их решения**

5–17

Д.В. Перлин, В.П. Зипунников, И.Н. Дымков, А.О. Шманев

**Функциональные результаты интрафасциальной эндоскопической экстраперитонеальной радикальной простатэктомии**

18–26

С.В. Шкодкин, Ю.Б. Идашкин, В.В. Фентисов, А.В. Любушкин, А.А. Невский

**Оценка эффективности способов дренирования почки при остром обструктивном пиелонефрите**

27–35

И.С. Шорманов, Д.Н. Щедров

**Протезирование яичка у лиц, перенесших его заворот в подростковом возрасте**

36–47

## ОБЗОРЫ ЛИТЕРАТУРЫ

А.Е. Осадчинский, И.В. Виноградов, С.П. Даренков

**Вакуум индуцированная эрекция – профилактика гипоксии кавернозной ткани у пациентов после радикальной простатэктомии**

48–54

Э. Фридман

**Онкоурологическая мультидисциплинарная группа – современная форма активного коллегиального взаимодействия между клиницистом и патологоанатомом**

55–64

## КЛИНИЧЕСКИЕ НАБЛЮДЕНИЯ

К. Кайремо, Т. Йознсуу

**Лечение метастатического рака простаты с помощью Лютеций-177-ПСМА – примеры случаев удивительных реакций**

65–75

А.Ю. Сероухов, К.К. Ахмедов, Ю.В. Кемеж

**Кистозный уретерит: редкий случай двусторонней обструкции верхних мочевых путей**

76–80

## ЛЕКЦИИ

М.Б. Чибичян

**Открытая позадилонная радикальная простатэктомия**

81–93

## ОТЧЕТЫ О НАУЧНО-ОБРАЗОВАТЕЛЬНЫХ МЕРОПРИЯТИЯХ

С.А. Рева

**Европейское общество онкоурологической урологии (ESOU): новое за 2017 год**

94–99

## ORIGINAL ARTICLES

*Sh.I. Giyasov, F.A. Akilov*

**Difficulties of systematization of postoperative complications of endoscopic treatment for urolithiasis and the solution ways of the problem** **5–17**

*D.V. Perlin, V.P. Zipunnikov, I.N. Dymkov, A.O. Shmanev*

**Functional results of endoscopic extraperitoneal radical intrafascial prostatectomy** **18–26**

*S.V. Shkodkin, Y.B. Idashkin, V.V. Fentisov, A.V. Lubushkin, A.A. Nevskiy*

**Evaluation of kidney drainage of the in acute obstructive pyelonephritis** **27–35**

*I.S. Shormanov, D.N. Shedrov*

**Prosthesis of the testicle in persons who have undergone his twitch at adolescence** **36–47**

## LITERATURE REVIEWS

*A.E. Osadchinskii, I.V. Vinogradov, S.P. Darenkov*

**Vacuum therapy — prevention of hypoxia of cavernous tissue patients after radical prostatectomy** **48–54**

*E. Fridman*

**Oncourological multidisciplinary team is a contemporary form of active collegial cooperation between the clinicians and pathologists** **55–64**

## CLINICAL NOTES

*K. Kairemo, T. Joensuu*

**Lu-177-PSMA treatment for metastatic prostate cancer – case examples of miracle responses** **65–75**

*A.Yu. Seroukhov, K.K. Akhmedov, Yu.V. Kemezh*

**Ureteritis Cystica: A rare case of bilateral obstruction of the upper urinary tracts** **76–80**

## LECTURE

*M.B. Chibichyan*

**Open radical retropubic prostatectomy** **81–93**

## STATEMENTS OF RESEARCH AND EDUCATIONAL EVENTS

*S.A. Reva*

**European Section of Oncological Urology (ESOU): new data in 2017** **94–99**

© Ш.И. Гиясов, Ф.А. Акилов, 2018  
УДК 616.62-003.7-072.1-089.168.1-06  
DOI 10.21886/2308-6424-2018-6-1-5-17  
ISSN 2308-6424

## Трудности в систематизации послеоперационных осложнений эндоскопического лечения уролитиаза и пути их решения

Ш.И. Гиясов<sup>1,2</sup>, Ф.А. Акилов<sup>1,2</sup>

<sup>1</sup>АО «Республиканский Специализированный Центр Урологии»; Ташкент, Узбекистан

<sup>2</sup>Ташкентская медицинская академия; Ташкент, Узбекистан

**Актуальность.** Классификация послеоперационных осложнений Clavien-Dindo признана эффективной для ведения мониторинга осложнений и сравнения данных между различными центрами. Но для объективной оценки осложнений для каждого метода оперативного лечения должна быть разработана общепринятая норма послеоперационного течения с учетом специфики вмешательства. Отсутствие подобной нормы в эндоскопическом лечении уролитиаза приводит к ошибкам при оценке послеоперационных осложнений.

**Цель исследования.** Критическая оценка классификации хирургических осложнений Clavien-Dindo и её адаптация для оценки послеоперационных осложнений эндоскопической хирургии уролитиаза.

**Материалы и методы.** Ретроспективно проанализированы результаты 1027 эндоскопических вмешательств по поводу уролитиаза. Средний возраст больных составил 38,9±15,6 (от 4 до 84) лет. С позиции эндоскопической хирургии больных с «простым» камнем было 446 (43,4 %), со «сложным» — 581 (56,6 %). Камни были расположены в чашечно-лоханочной системе (ЧЛС) у 765 (74,5 %) больных, в ЧЛС и в мочеточнике — у 60 (5,8 %), только в мочеточнике — у 202 (19,7 %). Размер камней, расположенных в ЧЛС и мочеточнике, составил 30,3 ± 0,6 (от 3 до 150) мм; в мочеточнике — 14,4 ± 0,5 (от 3 до 55) мм.

В 948 случаев из 1027 камни были удалены чрескожным доступом (в положении больного на животе), в 79 — трансуретральным. Независимо от вида доступа выполнялась только пневматическая литотрипсия, что дало возможность объективно оценить эффективность лечения в различных группах.

Для систематизации осложнений была использована классификация хирургических осложнений Clavien-Dindo (2004).

**Результаты.** Исходя из многолетнего опыта сотрудников РСЦУ в эндоскопическом лечении уролитиаза, а также путем определения категории сложности мочевого камня с позиции эндоскопической хирургии, была определена четкая граница между нормальным послеоперационным периодом и осложнённым. Отклонением от стандарта послеоперационного периода оказались 250 осложнений у 195 (19,0 %) больных, которые были систематизированы путём критической оценки и коррекции классификации Clavien-Dindo: I – 64 (6,2 %), II – 111 (10,8 %), IIIa – 33 (3,2 %), IIIb – 39 (3,8 %), IVa – 3 (0,3 %), IVb – 0, V – 0.

**Выводы.** Оптимально адаптировать классификацию хирургических осложнений Clavien-Dindo применительно к эндоскопической хирургии уролитиаза возможно только через разработку показателей нормального-стандартного послеоперационного течения эндоскопического лечения уролитиаза. Стандарт, в свою очередь, должен быть принят урологическим сообществом. И только тогда можно объективно сравнивать результаты лечения между различными центрами.

Согласно адаптированной классификации Clavien-Dindo, 70 % осложнений эндоскопического лечения уролитиаза оказались осложнениями I-II степени и были ликвидированы консервативной терапией, 30 % — отнесены к III-IV степени, и для их устранения потребовались дополнительные инвазивные вмешательства и интенсивная терапия.

**Ключевые слова:** уролитиаз; эндоскопическая хирургия; осложнения; систематизация

**Раскрытие информации:** Исследование не имело спонсорской поддержки. Авторы заявляют об отсутствии конфликта интересов.

**Поступила в редакцию:** 11.01.2018. **Принята к публикации:** 19.02.2018.

**Автор для связи:** Гиясов Шухрат Искандарович; тел.: +9 (9891) 137-94-24; e-mail: dr.sh.giyasov@gmail.com

**Для цитирования:** Гиясов Ш.И., Акилов Ф.А. Трудности в систематизации послеоперационных осложнений эндоскопического лечения уролитиаза и пути их решения. *Вестник урологии*. 2018;6(1):5-17. DOI:10.21886/2308-6424-2017-6-1-5-17

## Difficulties of systematization of postoperative complications of endoscopic treatment for urolithiasis and the solution ways of the problem

Sh.I. Giyasov<sup>1,2</sup>, F.A. Akilov<sup>1,2</sup>

<sup>1,2</sup>Republican Specialized Center of Urology; Tashkent, Uzbekistan

<sup>1,2</sup>Tashkent Medical Academy; Tashkent, Uzbekistan

**Actuality.** Classification of postoperative complications Clavien-Dindo is designed to monitor complications and compare data between different centers. But for an objective assessment of complications, for each method of surgical treatment, a generally accepted norm of postoperative course should be developed, taking into account the specifics of the intervention. The absence of such a norm in the endoscopic treatment of urolithiasis leads to mistakes in the evaluation of postoperative complications.

**Purpose of research.** Critical assessment of Clavien-Dindo grading system for surgical complications and its adaptation for evaluation of postoperative complications of endoscopic surgery for urolithiasis.

**Materials and methods.** Retrospectively evaluated 1027 patients with urolithiasis who were operated endoscopically. The average age was  $38.9 \pm 15.6$  (4 to 84) years. From the position of endoscopic surgery patients with "simple" stone were 446 (43.4 %), with "complex" — 581 (56.6 %). In 765 (74.5 %) patients stones were located in PCS, in PCS and ureter — in 60 (5.8 %), only in the ureter — in 202 (19.7 %). Size of stones in 1027 arranged  $30.3 \pm 0.6$  (3 to 150) mm; located only in the ureter —  $14.4 \pm 0.5$  (3 to 55) mm.

From 1027 cases in 948 stones were removed via PC access (in the prone position), in 79 - transurethral. Regardless of the type of access only pneumatic lithotripsy were performed, which made possible to objectively evaluate the effectiveness of treatment in different groups.

For systematization of complications Clavien-Dindo (2004) grading system was used.

**Results.** Based on many years of experience of the RSCU's staff in the endoscopic treatment of urolithiasis, as well by determining the category of complexity urinary stones from the position of endoscopic surgery, a clear boundary was determined between the normal postoperative period and the complicated one. Deviations from the standard of the postoperative period were found in 195 (19.0 %) patients with 250 complications, which were systematized by the way of critical evaluation and correction of the Clavien-Dindo classification: I — 64 (6.2 %), II — 111 (10.8 %), IIIa — 33 (3.2 %), IIIb — 39 (3.8 %), IVa — 3 (0.3 %), IVb — 0, V — 0.

**Conclusions.** In order to optimally adapt the classification of surgical complications Clavien-Dindo, in relation to endoscopic surgery for urolithiasis, it was necessary to develop indicators standard of normal postoperative course of endoscopic treatment for urolithiasis. In turn, standard course must be accepted by Urology society. And only thereafter it will be possible to objectively compare the results of treatment between different centers.

According to adapted Clavien-Dindo classification 70 % of complications of endoscopic treatment of urolithiasis were I - II grade and they were eliminated by conservative therapy, 30 % — attributed to grade III-IV, and to eliminate them were required additional invasive interventions and intensive care.

**Key words:** urolithiasis; endoscopic surgery; complications; systematization

**Disclosure:** The study did not have sponsorship. The authors have declared no conflicts of interest.

**Received:** 11.01.2018. **Accepted:** 19.02.2018.

**For correspondence:** Shukhrat I. Giyasov; tel.: +9 (9891) 137-94-24; e-mail: dr.sh.giyasov@gmail.com

**For citation:** Giyasov Sh.I., Akilov F.A. Difficulties of systematization of postoperative complications of endoscopic treatment for urolithiasis and the solution ways of the problem. *Herald Urology*. 2018;6(1):5-17. (In Russ.). DOI:10.21886/2306-6424-2018-6-1-5-17

### Актуальность

Среди урологических заболеваний мочекаменная болезнь (МКБ) составляет примерно 30-40 %. По частоте она занимает второе место после инфекции мочевых путей. В хирургическом лечении уролитиаза объем открытых вмешательств в последние годы во многих клиниках сократился в связи с применением современных технологий. Эндоскопический метод лечения в последние 30 лет получил широкое применение, позволяя удалять до 70 % коралловидных и множественных камней [1]. К преимуществам метода относятся малоинвазивность и эффективность.

Большинство урологов единодушно признают преимущества эндоскопического лечения мочекаменной болезни перед открытыми операциями. Совершенствование эндоскопического технического обеспечения, методов операций вывело эту область на уровень «золотого стандарта» в лечении уролитиаза. Но анализ показывает, что даже в тех клиниках, где имеется многолетний опыт эндоскопических вмешательств по поводу уролитиаза, нередко наблюдаются осложнения, опасные для жизни пациента. Сегодня, для их предупреждения необходимо перейти от количественной оценки осложнений к качественной, то есть осложнения необходимо систематизировать и оценивать по степени тяжести с учетом лечебных мероприятий, направленных на их устранение.

На наш взгляд, частота осложнений не отражает тяжесть мочекаменной болезни. Соответственно, одним из наиболее важных критериев, указанных в работе R.C. Martin et al. является оценка степени тяжести осложнений при любых видах оперативных вмешательств [2].

Учитывая тот факт, что после различных видов хирургических вмешательств наблюдаются осложнения как общего характера, так и присущие только данному виду операций, систематизация их не была возможна из-за отсутствия универсальной классификации их оценки.

Классификация хирургических послеоперационных осложнений Clavien-Dindo (2004 г.) [3], апробированная в различных хирургических центрах для объективной оценки осложнений по степени их тяжести с учетом лечебных мероприятий, направленных на их устранение, одобрена международным урологическим сообществом [4].

По нашему мнению, данная классификация Clavien-Dindo для оценки послеоперационных осложнений также не универсальна, но она является самой оптимальной из существующих [3].

Используя основные принципы, ее необходимо приспособить к осложнениям, которые мы наблюдаем при эндоскопическом лечении уролитиаза.

**Цель исследования.** Критическая оценка классификации хирургических осложнений Clavien-Dindo и её адаптация для оценки послеоперационных осложнений эндоскопической хирургии уролитиаза.

### Материалы и методы

Мы ретроспективно проанализировали результаты 1027 эндоскопических вмешательств по поводу уролитиаза (597 мужчин – 58,1 % и 430 женщин – 41,9 %). Средний возраст пациентов составил  $38,9 \pm 15,6$  (от 4 до 84) лет. 453 вмешательства были выполнены на правой почке, 454 – на левой, 42 – с двух сторон (84 операций) и 36 – на единственной почке. Следовательно, статистическая обработка данных произведена на 1027 пациентов. Камни были расположены в чашечно-лоханочной системе (ЧЛС) у 765 (74,5 %) больных, в ЧЛС и в мочеточнике – у 60 (5,8 %), только в мочеточнике – у 202 (19,7 %). Размер камней, расположенных в ЧЛС и мочеточнике составил  $30,3 \pm 0,6$  (от 3 до 150) мм; в мочеточнике –  $14,4 \pm 0,5$  (от 3 до 55) мм.

При обследовании у 31 пациента обнаружены следующие аномалии мочевыводящих путей: подковообразная почка – 9, поясничная дистопия – 6, удвоение почки – 9, поликистоз почек – 5, уретероцеле – 2.

Пациентов с дефицитом массы тела оказалось 108 (10,51 %), с нормальной массой – 396 (38,55 %); 523 (50,9 %) пациента имели избыточную массу тела, из них 12 (1,16 %) – с выраженным ожирением.

Операции выполнены тремя опытными хирургами со стажем работы более 20 лет, каждый из них выполняет более 250 подобных операций в год. Из 1027 случаев в 948 камни были удалены чрескожным доступом (в положении больного на животе), в 79 – трансуретральным. Операции, в зависимости от размеров камней и их стереометрической конфигурации, выполняли через 1 перкутанный доступ 855 пациентам, через 2 доступа – 77, через 3 доступа – 14 и 4 доступа потребовались двум больным. Независимо от вида доступа выполнялась только пневматическая литотрипсия, что дало возможность объективно оценить эффективность лечения в различных группах.

Анестезиологический риск вмешательств определяли по классификации оценки объективного статуса больного, принятой Американ-



ским обществом анестезиологов (ASA – American Society of Anesthesiologists) [5].

Статистическая обработка материала произведена с помощью программы MS Office Excel 2007, StatSoft Statistica 8.0 с использованием критериев Стьюдента-Фишера.

Для оптимальной адаптации классификации Clavien-Dindo для оценки послеоперационных осложнений было необходимо выполнить несколько задач. Первая — это осознание смысла самой классификации (табл. 1) [3].

Вторая задача — необходимость определить категории сложности мочевого камня с позиции эндоскопической хирургии, так как не следует относить все резидуальные камни к осложнениям, опять же с учётом специфики эндоскопической технологии. Третья — определить нормы послеоперационного периода и той границы,

где начинается осложнение, с учетом специфики эндоскопической хирургии и унифицирование данной нормы, четвёртая – определить и уточнить некоторые наблюдаемые осложнения, с определением степени тяжести которых по уже существующей классификации невозможно согласиться.

Необходимо отметить, что классификация Clavien-Dindo была разработана для оценки только послеоперационных осложнений. Включение в неё интраоперационных осложнений может исказить оценку результатов.

### Результаты

Категория сложности камней должна быть оценена для каждого метода лечения индивидуально. Настоящий анализ результатов эндоско-

**Таблица 1. Усовершенствованная классификация хирургических осложнений по Clavien-Dindo (2004)**

**Table 1. Classification of surgical complications according to the modified Clavien-Dindo system (2004)**

Степень Grade	Критерии Cases
I	Любые отклонения от нормы в послеоперационном периоде, не требующие хирургического, эндоскопического и радиологического вмешательства. Проводится только консервативная терапия — противорвотные средства, жаропонижающие, анальгетирующие, мочегонные, введение электролитов, физиотерапия, лечение раневой инфекции, открывшейся в стационаре. <i>Any deviations from normal postoperative course without the need for pharmacologic treatment or surgical, endoscopic and radiologic interventions. Allowed therapeutic regimens are drugs as antiemetics, antipyretics, analgesics, diuretics, electrolytes, and physiotherapy. This grade also includes wound infections opened at the bedside.</i>
II	Осложнения, требующие расширения объёма медикаментозной терапии (кроме указанных при осложнениях I степени), переливание крови и полное парентеральное питание. <i>Complications requiring pharmacologic treatment with drugs other than allowed for grade I complications. Blood transfusions and total parenteral nutrition are also included.</i>
III	Осложнения, требующие хирургического, эндоскопического или радиологического вмешательства: <i>Complications requiring surgical, endoscopic, or radiological intervention:</i>
IIIa	вмешательства без общей анестезии <i>intervention not under general anesthesia</i>
IIIb	вмешательства с общей анестезией <i>intervention under general anesthesia</i>
IV	Опасные для жизни осложнения (включая ЦНС), требующие пребывания пациента в отделении интенсивной терапии: <i>Life-threatening complications (including central nervous system complications) requiring intensive care unit stay:</i>
IVa	недостаточность функции одного органа (включая диализ) <i>single organ dysfunction (including a dialysis)</i>
IVb	полиорганная недостаточность <i>multiorgan dysfunction</i>
V	Летальный исход. <i>Death of a patient.</i>

**Таблица 2. Стандартное течение послеоперационного периода при эндоскопической хирургии уролитиаза****Table 2. Criteria of standard – uncomplicated postoperative period of endoscopic surgery of Urolithiasis**

- ✓ Незначительное (неинтенсивное) окрашивание мочи кровью по нефростоме, мочеточниковому или уретральному катетеру, не образующее свертков крови, нарушающих функции дренажей и не требующее дополнительной инфузионной (более 1 литра), диуретической терапии и назначения гемостатиков.  
*Insignificant (moderate) staining of urine with blood along nephrostomy or ureteral or urethral catheter, that does not lead to the formation of blood clots, and impairment of drainage that does not require additional fluid (more than 1 liter), diuretic therapy and haemostatics.*
- ✓ Повышение температуры тела пациента до 37,9° С без озноба в течение не более 48 часов, не требующее жаропонижающей, инфузионной терапии (более 1 литра).  
*Increasing the patient's body temperature up to 37.9° C without chills, within not more than 48 hours, which does not require antipyretic, infusion therapy (more than 1 liter).*
- ✓ Нахождение интраоперационно установленного мочеточникового, уретрального катетеров от 12 часов до 7 суток (по указанию хирурга) без развития инфекционно-воспалительного процесса в мочевыводящих путях и потребности к дополнительным вмешательствам.  
*Locating of intraoperative placement ureteral, urethral catheters from 12 hours to 7 days (under surgeon's direction) without the development of infectious and inflammatory process and additional interventions.*
- ✓ Однократная плановая обзорная и антеградная пиелоуретерография.  
*A single session of routine KUB, antegrade pyelography before removing the drainage.*
- ✓ Клинически незначимые резидуальные камни.  
*Clinically insignificant residual stones.*
- ✓ Клинически значимые резидуальные камни любой локализации после операции по поводу «сложных» камней.  
*Clinically significant residual stones at any localization after surgery for complex stones.*

пических вмешательств у 1027 пациентов показал, что все одиночные камни верхних мочевых путей, независимо от их размеров и наличия аномалий почек и мочевых путей, необходимо рассматривать как «простые» камни. Множественные камни, вне зависимости от их расположения в верхних мочевых путях, и коралловидные камни нужно рассматривать как «сложные» камни, так как возможности эндоскопического оборудования при подобных камнях ограничены [6].

Чтобы оценить осложнения и распределить их по степени тяжести необходимо четко представлять разницу между нормальным и осложнённым течением послеоперационного периода. Поэтому, очень важный шаг в систематизации послеоперационных осложнений — определить и согласовать стандартный неосложнённый послеоперационный период (табл. 2).

С учётом созданного стандартного, неосложнённого течения послеоперационного периода и степеней тяжести (5 степеней) были разработаны критерии осложнений послеоперационного периода (табл. 3) с целью адаптации классификации Clavien-Dindo.

Проведённый анализ позволил выделить среди 1027 пациентов 195 (19,0 %) с отклонением от стандартного течения в послеоперационном

периоде, у которых выявили 250 осложнений: у 155 больных — по одному, у 27 — по 2, у 11 — по 3, и у 2 — по 4. Не все осложнения удалось ликвидировать консервативным способом, для устранения 74 потребовались дополнительные вмешательства: 33 проводились без анестезии, 41 — под общей анестезией. Степень излечения больных от камней после одной операции показана в таблице 4.

Для систематизации данных в зависимости от продолжительности гипертермии 135 (13,1 %) пациентов с  $t$  выше 38° С были распределены на 2 группы. В первую вошли 19 (1,8 %) пациентов с гипертермией продолжительностью до 24 часов, во вторую — 116 (11,3 %) с лихорадкой свыше суток. У 115 (11,2 %) констатирован острый пиелонефрит, у 1 — острый простатит.

Гематурию наблюдали у 49 пациентов, 7 (0,7 %) потребовались переливание эритроцитарной массы и дополнительные вмешательства.

У отдельных пациентов в послеоперационном периоде наблюдали частичное или полное выпадение нефростомического дренажа (9), неадекватное функционирование дренажа в течение нескольких часов из-за отхождения свертков крови (14), промокание мочи по свищу мимо дренажа (4), развитие уриномы (мочевого затё-

**Таблица 3. Критерии послеоперационных осложнений при эндоскопической хирургии уролитиаза**

Степень	Наблюдаемые признаки
I	Гематурия по нефростоме или при самостоятельном мочеиспускании, требующая дополнительной инфузионной терапии (более 1 л), и/или назначения диуретиков и гемостатиков. Однодневная лихорадка выше 38° С, требующая жаропонижающих препаратов или иной дополнительной терапии. Выпадение нефростомического дренажа, не требующее выполнения вмешательства, но требующее дополнительного наблюдения. Промокание мочой вокруг дренажа до 2 суток при его адекватном функционировании. Преходящее повышение креатинина в крови.
II	Инфекционно-воспалительные процессы в мочевых путях, требующие дополнительной антимикробной терапии (помимо профилактической); (острый пиелонефрит, острый простатит, острый уретрит, острый цистит), синдромом системного воспалительного ответа ССВО*, проведения инфузионно-детоксикационной терапии, удлинившие срок пребывания пациента в стационаре. Потребность в анальгетиках более 48 часов после операции в связи с перенесенным вмешательством. Неадекватное дренирование полостей почки, устранимое без дополнительного вмешательства, но с дополнительным уходом и назначением препаратов кроме указанных при I степени. Промокание мочи мимо дренажа более 2 суток, устранимое без дополнительного вмешательства, но требующее дополнительного периода наблюдения и назначения препаратов помимо указанных при осложнениях I степени. Отсутствие проходимости мочеточника, удлинившее время нахождения нефростомического дренажа в почке, требующее дополнительной медикаментозной терапии. Любая дополнительная лекарственная терапия в результате обострения хронической сопутствующей патологии или развившейся после перенесенного наркоза (пневмония, плеврит, хронический бронхит, неукратимая рвота, длительная головная боль и др.). Лечение раневой инфекции (почти не встречается при эндоскопической хирургии). Обструкция и почечная колика, обусловленная сгустками крови, потребовавшая дополнительной консервативной терапии. Необходимость парентерального питания.
IIIa	Кровотечение из почки с развитием тампонады ЧЛС или мочевого пузыря, отмывание полостей (без общей анестезии). Замена нефростомического дренажа независимо от причины проблемы (неадекватное дренирование полостей почки, выпадение дренажа, промокание мочи мимо катетера, развитие уриномы). Необходимость лечебно-диагностической тонкоигольной аспирационной биопсии (ТИАБ) почки (например, при остром пиелонефрите, который относится к II степени). Установка мочеточникового стента (из-за отека слизистой мочеточника, повреждения лоханки и ЛМС) на длительный срок. Установка Double-J стента из-за промокания мочи. Пункция плевральной полости без или с дренированием (пневмоторакс, гемоторакс). Рентгено-радиологические вмешательства (кроме плановых антеградных урограмм). Обструкция и почечная колика из-за сгустков крови с дополнительным вмешательством. Необходимость в переливании крови.**
IIIb	ПК нефростомия или ренефростомия (выпадение дренажа, кровотечение, развитие уриномы). Уретероскопия. Нефроскопия. Открытые вмешательства (послеоперационная стриктура мочеточника, шивание кровоточащего свища). Артерио-венозная фистула. Паранефральный абсцесс. Любые вмешательства на фоне общей анестезии. Клинически значимые резидуальные камни после операции по поводу удаления «простых» камней и дополнительные вмешательства.***
IVa	Недостаточность функции одного органа, развившаяся после вмешательства (почки, легкие, печень, сердце (инфаркт), ЦНС (инсульт), требующая нахождения пациента в отделении интенсивной терапии. Наблюдение в послеоперационном периоде из-за повреждение соседнего органа. Нефрэктомия. Сеансы гемодиализа из-за развившейся почечной недостаточности. Сепсис: тяжёлый сепсис.****
IVb	Сепсис: септический шок; рефрактерный шок (полиорганная недостаточность), ДВС — синдром и лечение в отделении интенсивной терапии.
V	Смерть пациента.
Индекс "d"	Пациент с хронической почечной недостаточностью в интермиттирующей стадии. В послеоперационном периоде вынужденный сеанс или несколько сеансов гемодиализа (IIIa степень).

Примечания: \*, \*\*, \*\*\*, \*\*\*\* — разъяснение дано в разделе «обсуждение»

**Table 3. Criteria of post-operative complications after endoscopic surgery of Urolithiasis**

Grade	Cases
I	<p>Haematuria through nephrostomic tube or in self-urination that require additional infusion therapy (more than 1 liter) and/or use of diuretics.</p> <p>Fever above 38° C rising not more 24 h, which required use of antipyretics or another therapy.</p> <p>Loss of nephrostomic tube, not required any intervention, but required further observation.</p> <p>Urine leakage around tube up to 48 h, in adequate functioning of the drainage.</p> <p>Transient elevation of serum creatinine.</p>
II	<p>Infectious and inflammatory processes in the urinary tract, which required additional antibiotic therapy (other than prophylactic) (acute pyelonephritis, acute prostatitis, acute urethritis, acute cystitis), systemic inflammatory response syndrome (SIRS),* also of infusion-detoxication therapy resulted in prolongation of the patient's hospital stay.</p> <p>The need in analgetics after operating in 48 hours or later, in connection with previous intervention.</p> <p>Inadequate drainage of the kidney cavities, which is eliminated without further intervention, but requires extra care and drugs than those which were in a grade I.</p> <p>Urine leakage around the tube lasted longer than 48 h, which was eliminated without further intervention, but required additional follow-up, use of additional drugs than those which were in a grade I.</p> <p>Absence of ureteral passage which causes a prolonged nephrostomy drainage in the kidney and required additional therapy.</p> <p>Any additional drug therapy, resulting in exacerbation of chronic comorbidities or transferred anesthesia (pneumonia, pleuritis, chronic bronchitis, repeated vomiting, prolonged headache, etc.).</p> <p>Treatment of wound infections (almost does not occur after endoscopic interventions).</p> <p>Obstruction and renal colic caused by blood clots, which required additional conservative therapy.</p> <p>Parenteral nutrition.</p>
IIIa	<p>Parenchymal bleeding with development of tamponade of PCS<sup>1</sup> or bladder and leading to removal of blood clots (without general anesthesia).</p> <p>Replacement of nephrostomic drainage, regardless of the cause of the problem (inadequate drainage of the cavities of the kidneys, loss of drainage, urine leakage around tube, urinoma).</p> <p>Implementation of therapeutic and diagnostic FNAB<sup>2</sup> of the kidney (e.g. in a patient with acute pyelonephritis, which belongs to the grade II, but if he had underwent a FNAB, patient went into IIIa).</p> <p>Installation of ureteral stent (due to swelling of the mucous ureter for a long time, because of the damage of pelvis and PUJ<sup>3</sup>).</p> <p>Setting of Double-J stents due to getting wet with urine.</p> <p>Puncture of the pleural cavity without draining or draining (because of pneumothorax, haemothorax, hydrothorax).</p> <p>X-ray radiological interventions (except routine antegrade pyeloureterography before removing of the drainage).</p> <p>Obstruction and renal colic due to the blood clots.</p> <p>Blood transfusions.**</p>
IIIb	<p>PC nephrostomy or renephrostomy (drainage loss, bleeding, development of urinoma).</p> <p>Ureteroscopy.</p> <p>Nephroscopy.</p> <p>Open intervention (due to postoperative ureteral stricture, parenchymal bleeding).</p> <p>Arteriovenous fistula.</p> <p>Perirenal abscesses.</p> <p>Any other intervention on the background of general anesthesia.</p> <p>Clinically significant residual stones after surgery for simple stones and additional intervention.***</p>
IVa	<p>Dysfunction of one organ, which developed after the intervention (kidney, lungs, liver, heart (heart attack), CNS<sup>4</sup> (stroke) – requiring intensive care unit stay.</p> <p>Monitoring in the postoperative period due to damage of a neighboring organ.</p> <p>Nephrectomy.</p> <p>Hemodialysis because of the developed renal failure.</p> <p>Urosepsis: severe sepsis.****</p>
IVb	<p>Urosepsis: septic shock and refractory shock syndrome (multyorgan dysfunction) and treatment in the intensive care unit.</p>
V	<p>Death of a patient.</p>
Index "d"	<p>A patient with chronic renal failure in the intermittent phase. In the postoperative period - forced the session or sessions of hemodialysis (IIIa grade).</p>

*Comments:* <sup>1</sup>PCS-pyelocalyceal system; <sup>2</sup>FNAB –fine-needle aspiration biopsy; <sup>3</sup>PUJ-ureteropelvic junction; <sup>4</sup>CNS-central nervous system.  
\*, \*\*, \*\*\*, \*\*\*\* – interpretation in part of discussion

**Таблица 4. Частота резидуальных камней в зависимости от их исходной сложности**  
**Table 4. Frequency of residual stones in dependence on their complexity**

Сложность камней <i>Complexity of stones</i>	Кол-во больных <i>Number of the patients</i>	Кол-во резид. камней <i>Quantity of residual stones</i>	Частота резид. камней <i>Frequency of residual stones (%±m)</i>
«Простые» камни / <i>Simple stones</i>	446	15	3,4±1,10
«Сложные» камни / <i>Complex stones</i>	581	122	20,9±1,68
два и более камней / <i>two or more stones</i>	384	63	16,4±1,89
коралловидные, коралл. в сочетании с одиночными или множественными камнями / <i>staghorn stones and staghorn stones in a combination with a single or multiple stones</i>	197	59	29,9±3,26
Всего / <i>Total</i>	1027	137	13,3±1,09

Примечания:  $p < 0,01$  между всеми группами  
*Comments:  $p < 0.01$  between all groups*

ка) (5), отек слизистой мочеточника (17), стриктура мочеточника (2).

Для устранения возникших осложнений потребовались следующие дополнительные вмешательства: ликвидация тампонады мочевого пузыря свертками крови, замена нефростомического дренажа, уретероскопия, установка мочеточникового стента, ренефростомия, лечебно-диагностическая тонкоигольная аспирационная биопсия почки, конверсия на открытую операцию (2 экстренные, 2 плановые); сеансы гемодиализа из-за обострения ХПН, интенсивная терапия для ликвидации уросепсиса и 15 вмешательств по поводу резидуальных камней (исходно «простой» камень).

По результатам анализа послеоперационные осложнения были распределены следующим образом, согласно классификации Clavien-Dindo (табл. 5).

Таким образом, согласно классификации Clavien-Dindo, в послеоперационном периоде эндоскопического лечения уролитиаза 250 случаев мы определили как отклонение от стандартного течения послеоперационного периода и расценили как осложнение. Распределение осложнений по степени тяжести представлено в таблице 6.

### Обсуждение

Известно, что после эндоскопических вмешательств в послеоперационном периоде у некоторых пациентов наблюдаются повышение температуры тела с разной продолжительностью, боль, связанная с вмешательством, сопутствующей патологией, окрашивание мочи кровью различной интенсивности. Но какая степень

гематурии считается нормой, а где начинается осложнение? Какую гипертермию и какой продолжительности считать нормой? Замена нефростомического дренажа в послеоперационном периоде из-за нарушения её функции — это осложнение? До начала настоящего исследования (в 2012 г. классификация была адаптирована) в литературе не встречалось сообщений о границе между нормальным течением послеоперационного периода после эндоскопического лечения уролитиаза и осложнённым. Чтобы определить границу, нужно иметь норму. Авторы, которые использовали классификацию Clavien-Dindo для оценки послеоперационных осложнений, не учитывали это обстоятельство [7-11]. Впервые данные о неточностях классификации при оценке осложнений после перкутанной нефролитотрипсии опубликовали благодаря масштабному многоцентровому анализу исследований. Авторами был сделан важный вывод о том, что ошибки допускаются в разных центрах при оценке именно легких осложнений [12].

Проведённый анализ литературы и опробация классификации Clavien-Dindo на практике в Центре показал, что невозможно создание нормы послеоперационного периода эндоскопического лечения уролитиаза без решения вопроса проблемы резидуальных камней. Авторы классификации не могли решить данный вопрос, так как они создали шаблон классификации для всех видов хирургических вмешательств. Поэтому стандартное, шаблонное её использование другими авторами без учёта специфики вмешательств и осложнений привело к ошибочным результатам и, к сожалению, многими авторами до сих пор допускаются ошибки [7-11,13-15].

**Таблица 5. Послеоперационные осложнения при эндоскопической хирургии уролитиаза и их систематизация**  
**Table 5. Postoperative complications after endoscopic surgery of urolithiasis and their systematization**

Степень Grade	Наблюдаемые признаки Cases
I 64 (6,2 %)	42 случая гематурии при нефростоме или при мочеиспускании, потребовавшие дополнительной инфузии и или назначения диуретиков, гемостатиков / 42 cases with a hematuria on nephrostomic tube or at the miction, demanded additional infusion and/or diuretics; 19 случаев однодневной лихорадки, потребовавшей назначения жаропонижающих препаратов / 19 cases of one-day fever above 38 C which had demanded antipyretics; 3 случая выпадения дренажа без выполнения дополнительного вмешательства, но требовавшие наблюдения / 3 cases with falling out of the drainage, without performance of an additional intervention, but demanded observation.
II 111(10,8 %)	96 случаев обострения инфекционно-воспалительного процесса в мочевых путях (95 — острый пиелонефрит, 1 — острый простатит), потребовавшего дополнительной антибиотикотерапии и инфузионно-детоксикационных мероприятий, приведших к удлинению сроков пребывания пациентов в стационаре / 96 cases of an exacerbation of infectious and inflammatory process in the urinary tract (95 - acute pyelonephritis, 1— acute prostatitis), demanded an additional antibiotic, infusion and desintoxication therapy, leading to prolongation of a hospital stay; 3 случая неадекватного дренирования полостей почки, сопровождавшихся субфебрильной температурой более 2-х суток, которые были устранены без инвазивного вмешательства, но потребовалось назначение терапии для коррекции состояния / 3 cases of an inadequate drainage of the cavities of the kidney, in a combination to a subfebrile condition more than 2 days which were eliminated without an additional intervention, but required additional therapy; 1 случай промокания мочи из свища мимо дренажа более 2-х суток, что потребовало удлинения периода наблюдения, но без дополнительного вмешательства / 1 case of a leakage of urine from fistula by a drainage more than 2 days that demanded additional period of observation, but without an additional intervention; 11 случаев нарушения проходимости мочеточника, что увеличило сроки нахождения нефростомического дренажа в почке и потребовало дополнительного назначения препаратов / 11 cases of the failure of permeability of the ureter which resulted in prolonged drainage of the kidney and necessitate of additional therapy.
IIIa 33 (3,2 %)	1 случай кровотечения из почки с развитием тампонады мочевого пузыря, потребовавший отмывания свертков крови из мочевого пузыря с установкой уретрального катетера / 1 case of renal hemorrhage, with development of a tamponade of the bladder, demanded removing of the blood clots from the bladder with a placement of an urethral catheter; 8 случаев острого пиелонефрита, где у 7 больных регресс процесса наступил только после достижения адекватного дренирования полостей почки путём переустановки нефростомического дренажа, 1 больному выполнена лечебно-диагностическая ТИАБ почки / 8 cases of acute pyelonephritis where in 7 patients regress of the process was only after achievement of an adequate drainage of the PCS of the kidney by replacement of the nephrostomic drainage, and 1 patient underwent FNAB of the kidney; в 19 случаях замена с переустановкой нефростомического дренажа произведена в связи с неадекватностью дренирования полостей почки (n=10), частичным выпадением дренажа (n=4) и промоканием мочи из свища мимо дренажа и развитием уриномы (n=5) / in 19 cases replacement of a nephrostomic drainage was made in connection with inadequacy of a drainage of PCS of a kidney (n=10), partial fall of the drainage (n=4) and urine blotting from fistula by a drainage and development of the urinoma (n=5); 5 случаев установки стента, обусловленной нарушением проходимости мочеточника / 5 cases of the placement of a stent because of the damage of permeability of the ureter.
IIIb 39 (3,8 %)	3 случая необходимости выполнения открытого вмешательства (1 резекция послеоперационной стриктуры зоны ЛМС, 2 люмботомии с ушиванием кровоточащего свища) / 3 cases of an open intervention (1 — was a resection of a postoperative stricture of a PUJ, 2 — a lumbotomy due to the parenhymal bleeding); 1 больному выполнена уретероскопия / 1 patient underwent ureteroscopy; 20 ренефростомий по поводу выпадения дренажа (n=10), кровотечения (n=7) и развития уриномы (n=3) / 20 PC nephrostomies concerning loss of a drainage (n=10), bleeding (n=7) and development of urinoma (n=3); 15 (2 ПКНЛТ, 13 ЭУВЛ) по поводу резидуальных камней / 15 (2 — PCNL and 13 — ESWL) due to residual stone.
IVa 3 (0,3 %)	1 случай нефруретерэктомии, по поводу сморщенной почки и протяжённой стриктуры мочеточника, тяжёлый сепсис / 1 case of the nephrectomy; 1 случай проведения сеанса гемодиализа из-за почечной недостаточности / 1 case of carrying out a session of a hemodialysis because of a renal failure; 1 случай, когда у больного развился тяжёлый сепсис / 1 case — urosepsis: severe sepsis was observed.
IVb	Не наблюдали / weren't observed.
V	Не наблюдали / weren't observed.

**Таблица 6. Систематизация послеоперационных осложнений эндоскопического удаления камней верхних мочевых путей по Clavien-Dindo**

**Table 6. Systematization of postoperative complications endoscopic treatment of urolithiasis by adapted Clavien-Dindo grading system**

Тяжесть осложнений <i>Severity of complications</i>	I	II	IIIa	IIIb	IVa	IVb	V
Количество осложнений <i>Number of complications</i>	64 (6,2%)	111 (10,8%)	33 (3,2%)	39 (3,8%)	3 (0,3%)	0	0

Результаты лечения при камнях одних и тех же размеров, одинаковом расположении различными методами отличаются. Это было подтверждено работой, выполненной в Центре применительно к проблеме коралловидного нефролитиаза. На сегодняшний день уже 70 % коралловидных и множественных камней почек урологами удаляются эндоскопическим способом [1]. Все это происходит в связи с возрастанием доли применения эндоскопической технологии в лечении МКБ и повышением опыта хирургов. В связи с этим критерии определения сложности мочевого камня, рассмотренные и установленные Rassweiler J.J., Alken P. (1990), Rassweiler J.J. et.al. (2000), не в полной мере соответствуют широким возможностям данного метода.

Одиночный камень мочеточника при наличии инфекции мочевых путей или в сочетании с различными их аномалиями и/или сопутствующей патологией, по версии Rassweiler J.J. [16-18] является «сложным». Результаты настоящего исследования доказывают, что с позиции эндоскопического метода удаления данный камень должен рассматриваться как «простой» [6].

Установлено, что при некоторых формах аномалий мочевых путей независимо от размера камня пациента необходимо оперировать открытым способом, чтобы ликвидировать причину камнеобразования. Соответственно, категория сложности камня данного пациента не будет рассматриваться, так как для открытых оперативных вмешательств есть другие критерии сложности. Но, если для удаления камня при наличии аномалии нет противопоказаний к эндоскопическому вмешательству, категорию сложности камня нужно рассматривать с учетом возможностей эндоскопической хирургии. На основании указанных причин вероятности развития послеоперационных осложнений была определена категория сложности камней с позиции эндоскопических вмешательств [6], суть которой дана в разделе материал и методы.

Сегодня в мире накоплен колоссальный опыт лечения уролитиаза эндоскопическим способом,

в том числе и в РСЦУ, и наступило время повысить планку качества лечения пациентов МКБ. При сложных, особенно коралловидных камнях, вмешательства часто оказываются многоэтапными, и дополнительные операции по поводу остаточных камней следует рассматривать как очередной этап лечения, а не как осложнение. Однако все клинически значимые резидуальные камни после операции по поводу «простых» камней необходимо считать осложнением и систематизировать в зависимости от методов их ликвидации. В нашем исследовании мы наблюдали 26 (5,8 %) подобных случаев. Из них у 15 (3,4 %) пациентов камни были клинически значимые. Чтобы ликвидировать их, выполнены дополнительные вмешательства под общей анестезией: 2 ПКНЛТ, 13 ЭУВЛ. Согласно классификации Clavien-Dindo, эти случаи отнесены к IIIb степени (табл. 3\*\*\*). Хотя указанные процедуры по поводу резидуальных камней прошли гладко, но теоретически они могли привести к другим нежелательным осложнениям. Остальные 11 случаев расценены как клинически незначимые резидуальные камни, следовательно, осложнениями они не считаются.

Относительно лёгкие осложнения (I и II ст.) тяжелее разграничивать. С этим мнением согласны и другие авторы [12]. Авторы классификации предлагают такое осложнение, как переливание крови, отнести ко II ст. (табл. 1) [3]. С этим выводом нельзя согласиться. Эндоскопическая хирургия признана малотравматичным методом. По нашему мнению, необходимость в переливании крови после эндоскопических процедур по поводу уролитиаза следует отнести к III ст. Данное осложнение по серьёзности и значимости для жизни пациента сильно отличается от указанных нами осложнений II степени (табл. 3.). Авторы оригинала классификации предложили включить в III степень все дополнительные инвазивные вмешательства в послеоперационном периоде, включая и радиологические. Учитывая последнее, однократную обзорную и антеградную пиелоуретерографию в послеоперационном периоде мы расценили как норму (табл. 2).

Что касается переливания крови, то это не только консервативная терапия, но и серьезное вмешательство в организм пациента. Данное осложнение необходимо отнести к осложнениям, имеющим вмешательства без анестезии — IIIa ст.\*\*. 7 (0,7 %) случаев переливания крови в послеоперационном периоде отнесены к IIIb ст., так как пациентам были выполнены дополнительные открытые и эндоскопические вмешательства с анестезией.

Сепсис проявляется различной степенью тяжести: синдромом системного воспалительного ответа (ССВО), тяжёлым сепсисом, септическим и рефрактерным шоком (синдром полиорганной недостаточности) [19, 20]. Авторы классификации хирургических осложнений предложили отнести к IVb степени полиорганную недостаточность, не указав остальные формы (табл.1) [3]. В РСЦУ лечение пациентов с ССВО проводится в отделении урологии, а с другими формами — в отделении интенсивной терапии [21]. Поэтому ССВО включено в группу осложнений II ст.\*, а тяжёлый сепсис предложено отнести к IVa ст.\*\*\*; септический и рефрактерный шок с полиорганной недостаточностью — к IVb ст. (табл.3).

### Выводы

В РСЦУ частота послеоперационных осложнений с различной степенью тяжести при эндоскопическом способе лечения уролитиаза составила 19,0 %. Классификация хирургических осложне-

ний Clavien-Dindo должна применяться для оценки степени их тяжести.

Объективно оценить степень тяжести осложнений можно только после унификации урологическим сообществом стандартного послеоперационного течения.

Классификация хирургических осложнений по Clavien-Dindo не универсальна, но удобна и адаптируема. Внедрять её в клиническую практику необходимо с определённой степенью коррекции, что позволит объективно оценивать степень тяжести осложнений после эндоскопических операций по поводу уролитиаза.

Осложнение в виде переливания крови без дополнительных оперативных вмешательств следует отнести к IIIa степени. Клинически значимые резидуальные камни после эндоскопических операций по поводу «простых» камней нужно рассматривать как осложнение и отнести в III ст., требующее дополнительных вмешательств без или с анестезией. Тяжелый сепсис следует отнести к IVa степени, септический и рефрактерный шок с полиорганной недостаточностью — к IVb степени.

70 % всех осложнений, наблюдавшихся в РСЦУ, согласно адаптированной классификации Clavien-Dindo, оказались относительно лёгкими, т.е. I-II степени и были ликвидированы консервативной терапией. 30 % осложнений отнесены к III-IV степени. Для их устранения потребовались дополнительные инвазивные вмешательства и интенсивная терапия.

### ЛИТЕРАТУРА

1. Skolarikos A, Alivizatos G, de la Rosette JJ. Percutaneous Nephrolithotomy and its legacy. *European Urology*. 2005;47(1):22-28. doi: 10.1016/j.eururo.2004.08.009
2. Martin RC, Brennan MF, Jaques DP. Quality of Complication Reporting in the Surgical Literature. *Ann. Surg.* 2002;235(6):803-13.
3. Dindo D, Demartines N, Clavien PA. Classification of surgical complications: a new proposal with evaluation in a cohort of 6336 patients and results of a survey. *Annals of Surgery*. 2004;240:205-13. doi: 10.1097/01.sla.0000133083.54934.ae
4. GUIDELINES. *European Association of Urology. Guidelines on Urolithiasis*. 2012.
5. Дж. Эдвард Морган-мл., Мэгид С. Михаил. *Клиническая анестезиология*. С.-Петербург: «Невский диалект», 1999.
6. Акилов Ф.А., Гиясов Ш.И., Мухтаров Ш.Т., Насыров Ф.Р. Распределение камней верхних мочевых путей на категорию сложности с позиций применения эндоскопического метода лечения. *Экспериментальная и клиническая урология*. 2013;(4):98-102.
7. Gonzalgo ML, Pavlovich CP, Trock BJ, Link RE, Sullivan W,Su LM. Classification and trends of postoperative morbidity following laparoscopic radical pros-

### REFERENCES

1. Skolarikos A, Alivizatos G, de la Rosette JJ. Percutaneous Nephrolithotomy and its legacy. *European Urology*. 2005;47(1):22-28. doi: 10.1016/j.eururo.2004.08.009
2. Martin RC, Brennan MF, Jaques DP. Quality of Complication Reporting in the Surgical Literature. *Ann. Surg.* 2002;235(6):803-13.
3. Dindo D, Demartines N, Clavien PA. Classification of surgical complications: a new proposal with evaluation in a cohort of 6336 patients and results of a survey. *Annals of Surgery*. 2004;240:205-13. doi: 10.1097/01.sla.0000133083.54934.ae
4. GUIDELINES. *European Association of Urology. Guidelines on Urolithiasis*. 2012.
5. J. Edward Morgan jr., Megid S. Mikhail. *Klinicheskaya anesteziologiya*. S. Peterburg: Nevskii dialekt Press, 1999. (in Russ)
6. Akilov FA, Giyasov ShI, Mukhtarov ShT, Nasyrov FR. Distribution of the upper urinary tract stones by their complexity from the position of application of endoscopic technique of treatment. *Jeksperimental'naja i klinicheskaja urologija*. 2013;(4):98-102. (In Russ.)
7. Gonzalgo ML, Pavlovich CP, Trock BJ, Link RE, Sullivan W,Su LM. Classification and trends of postoperative morbidity following laparoscopic radical pros-



- tactotomy. *J Urol.* 2005;24:88-93. doi: 10.1097/01.ju.0000161607.04334.26
8. Kocak B, Koffron AJ, Baker TB, Salvalaggio PR, Kaufman DB, Fryer JP, Abecassis MM, Stuart FP, Leventhal JR. Proposed classification of complications after live donor nephrectomy. *Urology.* 2006;67(5):927-31. doi: 10.1016/j.urol.2005.11.023
  9. Teber D, Tefekli A, Eskicorapci S, Rassweiler J. Retroperitoneoscopy: a versatile access for many urologic indications. *Eur Urol Suppl.* 2006;5:975. doi: 10.1016/j.eur-sup.2006.07.012
  10. Tefekli A, Ali Karadag M, Tepeler K, Sari E, Berberoglu Y, Baykal M, Sarilar O, Muslumanoglu AY. Classification of Percutaneous Nephrolithotomy Complications Using the Modified Clavien Grading System: Looking for a Standard. *European urology.* 2008;53(1):184-190. doi: 10.1016/j.eururo.2007.06.049
  11. Clavien PA, Barkun J, de Oliveira ML, Vauthey JN, Dindo D, Schulick RD, de Santibañes E, Pekolj J, Slankamenac K, Bassi C, Graf R, Vonlanthen R, Padbury R, Cameron JL, Makuuchi M. The Clavien-Dindo classification of surgical complications: five-year experience. *Ann Surg.* 2009;250(2):187-96. doi: 10.1097/SLA.0b013e3181b13ca2
  12. de la Rosette JJ, Opondo D, Daels FP, Giusti G, Serrano A, Kandasami SV, Wolf JS Jr, Grabe M, Gravas S; CROES PCNL Study Group. Categorisation of complications and validation of the Clavien score for percutaneous nephrolithotomy. *Eur Urol.* 2012;62:246-55. doi:10.1016/j.eururo.2012.03.055
  13. Maghsoudi R, Etemadian M, Kashi AH, Mehravaran K. Management of Colon Perforation During Percutaneous Nephrolithotomy: 12 Years of Experience in a Referral Center. *J Endourol.* 2017;31(10):1032-1036. doi: 10.1089/end.2017.0379
  14. Özveren B, Eren MT, Özveri H, Altuğ U, Şahin A. Bilateral same-session ureterorenoscopy: A feasible approach to treat pan-urinary stone disease. *Arab J Urol.* 2017;15(4):299-305. doi: 10.1016/j.aju.2017.09.001
  15. Curry D, Srinivasan R, Kucheria R, Goyal A, Allen D, Goode A, Yu D, Ajayi L. Supine Percutaneous Nephrolithotomy in the Galdako-Modified Valdivia Position: A High-Volume Single Center Experience. *J Endourol.* 2017;31(10):1001-1006. doi: 10.1089/end.2017.0064
  16. Rassweiler J, Gumpinger R, Muller KN, Holzermann F, Eisenberger F. Multimodal treatment (ESWL and endourology) of complicated renal stone disease. *Eur Urol.* 1986;12(5):294-304.
  17. Rassweiler J, Kohrmann KU, Potempa D, Henkel TO, Junemann KP, Alken P. Extracorporeal shock wave lithotripsy for renal calculi: Current status and future aspects. *Min Invasive Ther.* 1992;1(2):141-58.
  18. Rassweiler JJ, Renner C, Eisenberger F. Management of Complex renal stones. *BJU Int.* 2000;86:919-28.
  19. Bone RC, Balk RA, Cerra FB, Dellinger RP, Fein AM, Knaus WA, Schein RM, Sibbald WJ. Definitions for sepsis and organ failure and guidelines for the use of innovative therapies in sepsis. The ACCP/SCCM Consensus Conference Committee. American College of Chest Physicians/Society of Critical Care Medicine. *Chest.* 1992;101 (6):1644-55.
  20. Савельев В.С., Гельфанд Б.Р. *Сепсис. Классификация, клинико-диагностическая концепция и лечение.* 2010.
  21. Akilov FA, Giyasov ShI, Mukhtarov ShT, Nasirov FR, Ali-djanov JF. Applicability of the Clavien-Dindo grading tactotomy. *J Urol.* 2005;24:88-93. doi: 10.1097/01.ju.0000161607.04334.26
  8. Kocak B, Koffron AJ, Baker TB, Salvalaggio PR, Kaufman DB, Fryer JP, Abecassis MM, Stuart FP, Leventhal JR. Proposed classification of complications after live donor nephrectomy. *Urology.* 2006;67(5):927-31. doi: 10.1016/j.urol.2005.11.023
  9. Teber D, Tefekli A, Eskicorapci S, Rassweiler J. Retroperitoneoscopy: a versatile access for many urologic indications. *Eur Urol Suppl.* 2006;5:975. doi: 10.1016/j.eursup.2006.07.012
  10. Tefekli A, Ali Karadag M, Tepeler K, Sari E, Berberoglu Y, Baykal M, Sarilar O, Muslumanoglu AY. Classification of Percutaneous Nephrolithotomy Complications Using the Modified Clavien Grading System: Looking for a Standard. *European urology.* 2008;53(1):184-190. doi: 10.1016/j.eururo.2007.06.049
  11. Clavien PA, Barkun J, de Oliveira ML, Vauthey JN, Dindo D, Schulick RD, de Santibañes E, Pekolj J, Slankamenac K, Bassi C, Graf R, Vonlanthen R, Padbury R, Cameron JL, Makuuchi M. The Clavien-Dindo classification of surgical complications: five-year experience. *Ann Surg.* 2009;250(2):187-96. doi: 10.1097/SLA.0b013e3181b13ca2
  12. de la Rosette JJ, Opondo D, Daels FP, Giusti G, Serrano A, Kandasami SV, Wolf JS Jr, Grabe M, Gravas S; CROES PCNL Study Group. Categorisation of complications and validation of the Clavien score for percutaneous nephrolithotomy. *Eur Urol.* 2012;62:246-55. doi:10.1016/j.eururo.2012.03.055
  13. Maghsoudi R, Etemadian M, Kashi AH, Mehravaran K. Management of Colon Perforation During Percutaneous Nephrolithotomy: 12 Years of Experience in a Referral Center. *J Endourol.* 2017;31(10):1032-1036. doi: 10.1089/end.2017.0379
  14. Özveren B, Eren MT, Özveri H, Altuğ U, Şahin A. Bilateral same-session ureterorenoscopy: A feasible approach to treat pan-urinary stone disease. *Arab J Urol.* 2017;15(4):299-305. doi: 10.1016/j.aju.2017.09.001
  15. Curry D, Srinivasan R, Kucheria R, Goyal A, Allen D, Goode A, Yu D, Ajayi L. Supine Percutaneous Nephrolithotomy in the Galdako-Modified Valdivia Position: A High-Volume Single Center Experience. *J Endourol.* 2017;31(10):1001-1006. doi: 10.1089/end.2017.0064
  16. Rassweiler J, Gumpinger R, Muller KN, Holzermann F, Eisenberger F. Multimodal treatment (ESWL and endourology) of complicated renal stone disease. *Eur Urol.* 1986;12(5):294-304.
  17. Rassweiler J, Kohrmann KU, Potempa D, Henkel TO, Junemann KP, Alken P. Extracorporeal shock wave lithotripsy for renal calculi: Current status and future aspects. *Min Invasive Ther.* 1992;1(2):141-58.
  18. Rassweiler JJ, Renner C, Eisenberger F. Management of Complex renal stones. *BJU Int.* 2000;86:919-28.
  19. Bone RC, Balk RA, Cerra FB, Dellinger RP, Fein AM, Knaus WA, Schein RM, Sibbald WJ. Definitions for sepsis and organ failure and guidelines for the use of innovative therapies in sepsis. The ACCP/SCCM Consensus Conference Committee. American College of Chest Physicians/Society of Critical Care Medicine. *Chest.* 1992;101 (6):1644-55.
  20. Savelyev VS, Gelfand BR. *Sepsis. Classification, clinical-diagnostic concept and treatment.* 2010. (In Russ.)
  21. Akilov FA, Giyasov ShI, Mukhtarov ShT, Nasirov FR, Ali-djanov JF. Applicability of the Clavien-Dindo grading

system for assessing the postoperative complications of endoscopic surgery for nephrolithiasis: a critical review. *Turkish Journal of Urology*. 2013.39(3):153-60. doi: 10.5152/tud.2013.032

system for assessing the postoperative complications of endoscopic surgery for nephrolithiasis: a critical review. *Turkish Journal of Urology*. 2013.39(3):153-60. doi: 10.5152/tud.2013.032

#### Сведения об авторах

**Гиясов Шухрат Искандарович** – д.м.н., доцент, директор программы магистратуры кафедры урологии Ташкентской медицинской академии, уролог-консультант в РСЦУ

ORCID iD 0000-0002-1558-3443

e-mail: dr.sh.giyasov@gmail.com

**Акилов Фархад Атауллаевич** – д.м.н., профессор, заведующий кафедрой урологии Ташкентской медицинской академии, уролог-консультант в РСЦУ

ORCID iD 0000-0002-4434-5460

e-mail: r.s.c.u@mail.ru

#### Information about the author

**Shukhrat I. Giyasov** – Doctor of medicine, assistant professor, director of masters' program of Tashkent medical academy Urology department, Consultant urologist of RSCU

ORCID iD 0000-0002-1558-3443

e-mail: dr.sh.giyasov@gmail.com

**Farkhad A. Akilov** – Doctor of medicine, professor, head of Tashkent medical academy Urology department, Consultant urologist of RSCU

ORCID iD 0000-0002-4434-5460

e-mail: r.s.c.u@mail.ru

© Коллектив авторов, 2018

УДК 616.65-072.1-089.87

DOI 10.21886/2308-6424-2018-6-1-18-26

ISSN 2308-6424

## Функциональные результаты интрафасциальной эндоскопической экстраперитонеальной радикальной простатэктомии

Д.В. Перлин<sup>1,2</sup>, В.П. Зипунников<sup>1,2</sup>, И.Н. Дымков<sup>1,2</sup>, А.О. Шманев<sup>1</sup>

<sup>1</sup>ФГБОУ ВО «Волгоградский государственный медицинский университет» МЗ РФ;  
Волгоград, Россия

<sup>2</sup>ГБУЗ «Волгоградский областной уронефрологический центр»; Волжский, Россия

**Введение.** Эндоскопическая радикальная экстраперитонеальная простатэктомия (ЭРЭП) является высокоэффективным методом лечения локализованного рака предстательной железы. Применение интрафасциального метода диссекции простаты способствует раннему восстановлению функции удержания мочи и эректильной функции. В статье приведён собственный опыт выполнения интрафасциальной эндоскопической простатэктомии.

**Материалы и методы.** Проведён анализ результатов выполнения ЭРЭП 68 пациентам.

**Результаты.** Через 12 месяцев после операции 88,2 % пациентов были полностью континенты, 11,7 % пациентов имели признаки минимального стрессового недержания мочи. Позитивного хирургического края отмечено не было, биохимический рецидив развился у двух пациентов.

**Заключение.** Интрафасциальная эндоскопическая экстраперитонеальная радикальная простатэктомия сопровождается хорошими функциональными и благоприятными онкологическими результатами у пациентов с локализованным раком предстательной железы T1c-2.

**Ключевые слова:** рак предстательной железы; онкоурология; лапароскопия; простатэктомия; нервосбережение

**Раскрытие информации:** Исследование не имело спонсорской поддержки. Авторы заявляют об отсутствии конфликта интересов.

**Поступила в редакцию:** 12.02.2018. **Принята к публикации:** 07.03.2018.

**Автор для связи:** Перлин Дмитрий Владиславович; тел.: +7 (927) 527-74-04; e-mail: dvperlin@mail.ru

**Для цитирования:** Перлин Д.В., Зипунников В.П., Дымков И.Н., Шманев А.О. Функциональные результаты интрафасциальной эндоскопической экстраперитонеальной радикальной простатэктомии. *Вестник урологии*. 2018;6(1):18-26. DOI:10.21886/2308-6424-2017-6-1-18-26

## Functional results of endoscopic extraperitoneal radical intrafascial prostatectomy

D.V. Perlin<sup>1,2</sup>, V.P. Zippunnikov<sup>1,2</sup>, I.N. Dymkov<sup>1,2</sup>, A.O. Shmanev<sup>1</sup>

<sup>1</sup>Volgograd State Medical University; Volgograd, Russia

<sup>2</sup>Volgograd Regional Center of Urology and Nephrology; Volzhsky, Russia

**Introduction.** Endoscopic radical prostatectomy is a highly effective treatment for localized prostate cancer. Intrafascial prostate dissection ensures early recovery of urine continence function and erectile function. This article sums up our own experience of performing intrafascial endoscopic prostatectomy.

**Materials and methods.** 68 patients have undergone this procedure.

**Results.** 12 months after surgery 88.2 % of the patients were fully continent, 11.7 % had symptoms of minimal stress urinary incontinence. We encountered no cases of positive surgical margins and two case of biochemical recurrence of the disease.

**Conclusion.** Oncologically intrafascial endoscopic radical prostatectomy is as effective as other modifications of radical prostatectomy and has the benefits of early recovery of urine continence function and erectile function.

**Key words:** prostate cancer; oncology; laparoscopy; prostatectomy; nerve-sparing

**Disclosure:** The study did not have sponsorship. The authors have declared no conflicts of interest.

**Received:** 12.02.2018. **Accepted:** 07.03.2018.

**For correspondence:** Dmitry V. Perlin; tel.: +7 (927) 527-74-04; e-mail: dvperlin@mail.ru

**For citation:** Perlin D.V., Zipunnikov V.P., Dymkov. I.N, Shmanev. A.O. Functional results of endoscopic extraperitoneal radical intrafascial prostatectomy. *Herald Urology*. 2018;6(1):18-26. (In Russ.). DOI:10.21886/2306-6424-2018-6-1-18-26

## Введение

Рак предстательной железы (РПЖ) — одно из наиболее часто встречающихся злокачественных новообразований у мужчин среднего и пожилого возрастов. Лапароскопическая радикальная простатэктомия (ЛРП) и позадилоная радикальная простатэктомия (ПРП) доказали свою высокую эффективность в лечении локализованного рака предстательной железы. Онкологические результаты лапароскопических операций не идентичны таковым после выполнения открытых операций [1-5]. Онкологические результаты экстраперитонеальной эндоскопической радикальной простатэктомии (ЭЭРП), не уступают результатам трансперитонеальной лапароскопической простатэктомии. При этом ретроперитонеоскопический метод включает в себя положительные качества позадилоного доступа, избегая риска повреждения органов брюшной полости, в то же время сохраняя все преимущества малоинвазивных эндоскопических вмешательств [4, 6]. Дальнейшие исследования доказали положительное влияние применения нервосберегающих методик на восстановление эректильной функции. Кроме того, рядом экспериментальных и клинических исследований было показано значение пубопростатических связок для стабилизации положения уретры, фиксации шейки мочевого пузыря, улучшения континентной функции и, соответственно, качества жизни после операции [6, 7].

Совершенствование эндоскопической видеотехники, повышение разрешающей способности современных методов визуализации привели к постепенной эволюции многих анатомических по-

нятий, в том числе внесли ряд уточнений в топографическую анатомию фасций и сосудисто-нервных пучков. На основании этих новых данных был разработан метод интрафасциальной экстраперитонеоскопической простатэктомии [6].

**Цель исследования:** оценить функциональные результаты интрафасциальной эндоскопической экстраперитонеальной радикальной простатэктомии.

## Материалы и методы

В период с января 2010 по декабрь 2016 гг. в нашей клинике было выполнено 68 интрафасциальных эндоскопических экстраперитонеальных радикальных простатэктомий.

**Описание применяемой методики.** Положение пациента на спине в положении Транделенбурга с умеренным переразгибанием в пояснице. Через инфраумбиликальный разрез длиной около 2 см несколько латеральнее срединной линии живота выполняли тупую диссекцию тканей позади заднего листка влагалища прямой мышцы живота. По созданному ходу вводили баллонный троакар для диссекции и, раздували под контролем лапароскопа баллон, формируя перитонеальное рабочее пространство. Последовательно вводили еще четыре троакара два — 12 мм и два — 5 мм) под контролем лапароскопа (рис. 1). При введении двух средних троакаров соблюдали особую осторожность для предотвращения ранения эпигастральных сосудов.

На первом этапе визуализировали основные анатомические ориентиры: симфиз, лонные кости, Куперовы связки, семенной канатик, наружные подвздошные сосуды. После удаления окру-

жающей жировой клетчатки, четко определяются передняя поверхность предстательной железы, мочевого пузыря и эндопельвикальная фасция.

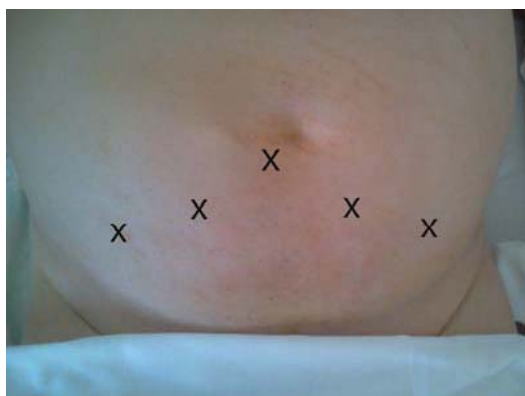Важное отличие интрафасциальной простатэктомии от других нервосберегающих методов состоит в том, что эндопельвикальную фасцию не рассекают латеральнее предстательной железы и не лигируют дорсальное венозное сплетение в самом начале операции.

Идентификацию шейки мочевого пузыря производили путем пальпации баллона при подтягивании уретрального катетера. Диссекцию шейки выполняли с 12 часов условного циферблата, постепенно продвигаясь в латеральном направлении до 10 и 2-х часов, соответственно, выделяя границу между простатой и мочевым пузырем. При этом визуализация продольных мышечных волокон шейки пузыря позволяет значительно облегчить определение границы (рис. 2).

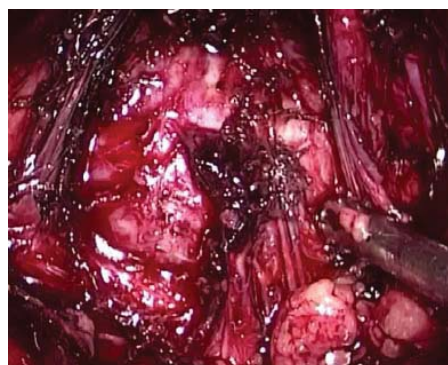Выполняли два билатеральных разреза перипростатической фасции начиная от шейки мочевого пузыря в направлении к апексу простаты, при этом пубопростатические связки оставались

латеральнее (рис. 3). При этом достаточно легко визуализировать гладкую блестящую поверхность капсулы железы. Преимущественно тупым путем отделяли простату от покрывающего ее листка фасции в латеральных направлениях. В результате все фасциальные образования, находящиеся латеральнее предстательной железы, включая эндопельвикальную фасцию и пубопростатические связки, оставляли интактными.

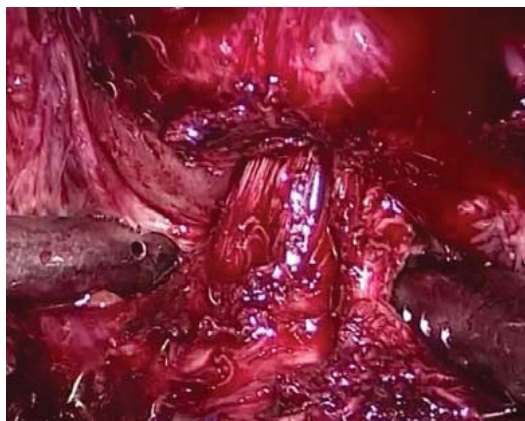Рассекали спереди шейку мочевого пузыря, ориентируясь на уретральный катетер. Разрез продолжали до 9-ти и 3-х часов условного циферблата часов. Натягивая уретральный катетер в направлении лонного сочленения, ассистент обеспечивал необходимую экспозицию тканей. Острым путем продолжали отделять в латеральном направлении предстательную железу от шейки пузыря. Острым и тупым путём мобилизовали перипростатическую фасцию, отодвигая её латерально в обе стороны, пересекая при этом мелкие ветви сосудисто-нервного пучка, идущие к предстательной железе. Далее рассекали заднюю полуокружность шейки мочевого пузыря.



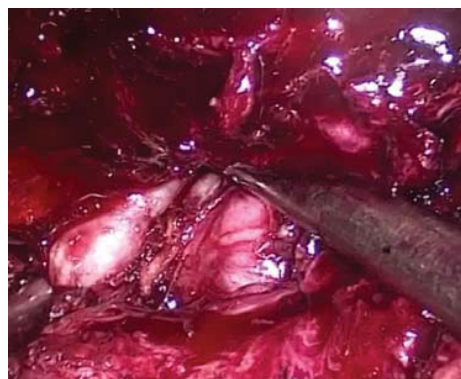**Рисунок 1.** Схема расположения портов  
*Figure 1. Ports positioning*



**Рисунок 3.** Интрафасциальная диссекция предстательной железы  
*Figure 3. Intrafascial dissection of the prostate*



**Рисунок 2.** Выделение шейки мочевого пузыря  
*Figure 2. Dissection of the bladder neck*



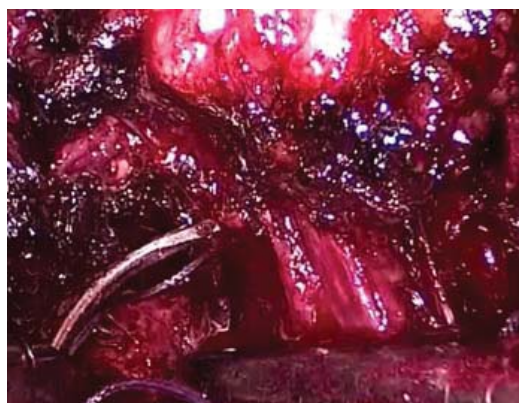
**Рисунок 4.** Мобилизация семенных пузырьков и протоков  
*Figure 4. Mobilization of the seminal vesicles and vasa deferens*

Продолжая диссекцию тканей в дорсальном направлении, мобилизовали острым и тупым путем семенные пузырьки и протоки (рис. 4). При выделении пузырьков соблюдали особую осторожность, чтобы не повредить ветви тазового сплетения и сосудисто-нервный пучок, близко прилегающие к их верхушке. Для гемостаза в этой зоне использовали титановые клипсы. Затем отсепаровывали фасцию Денонвилле от капсулы простаты. При этом тракция за семенные пузырьки облегчает визуализацию фасции. В отличие от других описанных «нервосберегающих» методик, фасцию Денонвилле не иссекали, а преимущественно тупым путем отделяли от предстательной железы. Диссекцию тканей продолжали по направлению к апексу железы, придерживаясь срединной линии, чтобы избежать повреждения сосудисто-нервного пучка. Разделение тканей облегчается за счёт давления газа и большого увеличения видеоизображения.

Блестящая поверхность железы чётко определяется медиально и латерально. Поднимая семенные пузырьки и протоки вентрально, ассистент обеспечивает хорошую экспозицию простатических ножек. Последние клипировали и пересекали непосредственно у капсулы железы последовательно мелкими частями во избежание механического повреждения сосудисто-нервного пучка. После пересечения ножек, простату отделяли преимущественно тупым путем от оставшегося участка перипростатической фасции в области апекса. С этой целью ассистент осуществлял тракцию железы в контрлатеральном направлении. Таким образом, простата на этом этапе полностью отделена от окружающей фасции, ножек, сосудисто-нервного пучка, мочевого пузыря.

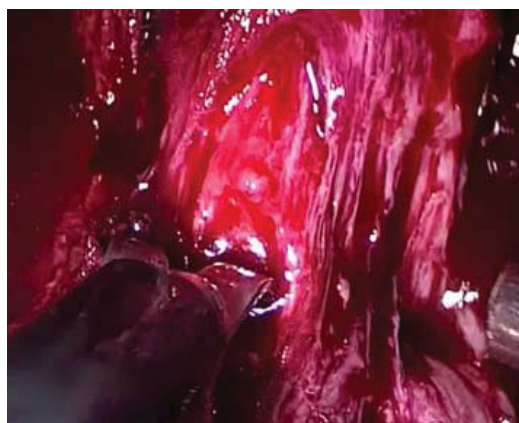Следующим шагом лигировали дорсальное венозное сплетение. С этой целью слегка распрямленную иглу окружностью  $\frac{1}{2}$  с нитью викрил 2/0 проводили по направлению слева направо между дорсальным венозным комплексом и уретрой (рис. 5), формировали 8-образный шов и затягивали интракорпорально.

Далее острым путём отделяли апекс простаты от наружного сфинктера и уретры. Для этого пересекали сплетение Санторини и визуализировали границу между апексом простаты и уретрой с наружным сфинктером. Затем тщательно небольшими порциями отсекали волокна сфинктера по направлению снаружи внутрь с обеих сторон. Стенку уретры пересекали как можно ближе к предстательной железе, сохраняя максимальную длину уретры (рис. 6). После рассечения передней стенки, ассистент, подтягивая дистальный конец уретрального катетера, улучшал экспозицию боковых и задней поверхностей апикальной части железы и уретры. Простату полностью отсекали от уретры



**Рисунок 5. Прошивание дорсального венозного комплекса**

*Figure 5. Ligation of dorsal venous complex*

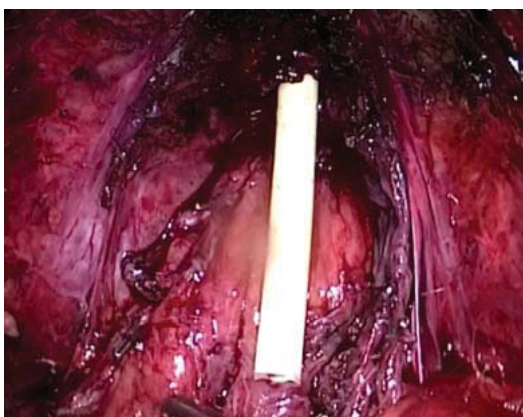

**Рисунок 6. Пересечение уретры**

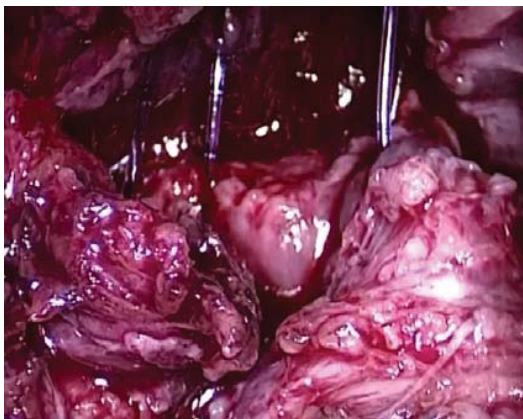
*Figure 6. Abscission of urethra*

и помещали в пластиковый контейнер (рис.7). Контейнер частично выводили через отверстие от левого латерального троакара наружу. Канюлю порта вновь проводили в предбрюшинное пространство, тем самым фиксируя контейнер.

Везикуретральный анастомоз формировали при помощи отдельных узловых швов Викрил 2/0 на игле 5/8, а также двух связанных между собой монофиламентных нитей 2/0 на игле 5/8, непрерывным швом в обе стороны. Первый шов выполняли на 11 часах условного циферблата, прошивание стенки мочевого пузыря по направлению «снаружи-внутри», уретру прошивали по направлению «изнутри-наружу» (рис. 8). После завершения дорсальной части анастомоза в мочевой пузырь проводили катетер, который одновременно являлся проводником для наложения остальных швов. Затем ушивали переднюю полуокружность анастомоза. Дренаж проводили через отверстие от 5-мм порта в правой подвздошной области. Контейнер с удаленной предстательной железой удаляли через расширенное отверстие от 12-мм порта.



**Рисунок 7.** Сохранённые пубопростатические связки, фасция Денонвилье и сосудисто-нервные пучки  
*Figure 7. Saved puboprostatic ligaments, fascia Denonville and neurovascular bundles*



**Рисунок 8.** Формирование задней полуокружности уретроцистоанастомоза непрерывным монофиламентным швом  
*Figure 8. Formation of the posterior semicircle of urethrocytoanastomosis with a continuous monofilament suture*

Критериями отбора пациентов для выполнения интрафасциальной нервосберегающей эндоскопической экстраперитонеальной радикальной простатэктомии (ИЭЭРП) были максимальное значение баллов по Глисону 7 (по данным предоперационной биопсии), клиническая стадия T1c/T2, уровень простат-специфического антигена (ПСА) менее 10 нг/мл. Некоторым пациентам ИЭЭРП была выполнена по настоятельному желанию, несмотря на более высокий предоперационный уровень ПСА. Тазовую лимфаденэктомию выполняли с целью стадирования во всех случаях.

До- и послеоперационную оценку континенции и эректильной функции проводили с использованием международных опросников: International Continence Society questionnaire и International Index of Erectile Function. Послеопе-

рационное обследование проводили через 3, 6 и 12 месяцев.

### Результаты

Нервосберегающая интрафасциальная эндоскопическая экстраперитонеальная простатэктомия (нСИЭЭРП) была выполнена у 68 пациентов. На пятый послеоперационный день выполняли цистографию. При отсутствии экстравазации уретральный катетер удаляли. Периоперативные данные пациентов указаны в таблице 1. Конверсий не было, гемотрансфузии потребовались у 4 (5,9 %) пациентов.

Ранние хирургические осложнения были отмечены у восьми пациентов. У семерых из них наблюдалась несостоятельность пузырно-уретрального анастомоза, которая была устранена путём увеличения продолжительности дренирования пузыря катетером до 12-15 дней. У 1 пациента развилась тампонада мочевого пузыря, потребовавшая выполнения пункционной эпицистостомии. Дренаж мочевого пузыря удалён через шесть дней.

Континенцией считали отсутствие необходимости в прокладках. Эпизодические подтекания мочи (1-2 прокладки) в течение дня при нормальной активности, включая ходьбу, классифицировали как минимальное стрессовое недержание (табл. 2). В ближайшем периоде (3 месяца после операции) 48 (72 %) пациентов были полностью континентны, у 14 (20 %) отмечена минимальная степень стрессовой инконтиненции, 8 (8 %) использовали более 2 прокладок в день. Через 12 месяцев после операции 60 (88,2 %) пациентов полностью удерживали мочу, 8 (11,7 %) использовали 1-2 прокладки в день.

Эрекции, достаточные для интроитуса с использованием или без ингибиторов ФДЭ5, отмечены через 12 месяцев после билатеральной нСИЭЭРП у 16 из 19 пациентов, сохранявших сексуальную функцию до операции.

Гистологические результаты представлены в таблице 3. Позитивного хирургического края отмечено не было, биохимический рецидив развился у 2 пациентов (табл. 4).

### Обсуждение

В 1982 г. на трупном материале в работе Walsh P.C. было описано расположение кавернозных нервных пучков, заключенных, по мнению авторов, между двумя листками латеральной тазовой фасции, составляющими латеральный листок фасции леваторов и медиальный листок простатической фасции [8]. Последующие исследования показали, что нервные волокна, задействованные в

нервосберегающей радикальной простатэктомии, распространены гораздо более широко, и не ограничены одним лишь сосудисто-нервным пучком. Основываясь на опыте, приобретенном при выполнении роботических простатэктомий, Menon M. с соавторами выявили, что сосудисто-нервный пучок локализуется между листками перипростатической фасции и передним листком фасции Денонвиллье, формирующими тоннель треугольной формы. Авторы предположили, что перипростатическую фасцию нужно рассекать спереди и параллельно сосудисто-нервному пучку для достижения нервосбережения [9]. В 2004 г. Costello A.J. с соавторами показали, что в состав сосудисто-нервных пучков входят, как кавернозные нервы, так и нервные волокна, иннервирующие леваторы, предстательную железу и прямую кишку [10]. Kiyoshima K. с соавторами доказали, что сосудисто-нервный пучок проходит по заднелатеральной поверхности простаты у 48 % пациентов. У остальных 52 % пациентов сосудисто-нервный пучок широко распределяется по всей латераль-

ной поверхности железы, без какой-либо определенной локализации. [11]. В течение последних лет отмечается рост числа публикаций о влиянии сбережения нервных пучков, располагающихся по переднелатеральной поверхности простаты на сохранение сексуальной функции и удержание мочи в раннем послеоперационном периоде [12, 13]. В своей работе Stolzenburg J.U. придерживается гипотезы, что единая тазовая фасция покрывает простату и мочевого пузыря. Эта фасция прикрепляется к лонной кости и формирует пубопростатические связки [14]. Основная идея интрафасциальной нервосберегающей методики состоит в выполнении диссекции тканей как можно ближе к капсуле предстательной железы при сохранении связок и нервных волокон. На основании большого количества исследований подтверждена роль нервосбережения при восстановлении континенции и эректильной функции [2, 3, 15, 16].

По нашим данным через 3 месяца после операции у 48 из 68 (70 %) пациентов отмечено полное удержание мочи. Более 2-х прокладок в день

**Таблица 1. Общая характеристика пациентов и результатов оперативного лечения**

**Table 1. Characteristics of patients and results of surgical treatment**

Количество пациентов <i>Number of patients</i>	68
Уровень ПСА перед операцией, нг/мл <i>PSA before the operation, ng/ml</i>	11,3 (2,8-21,2)
Объем кровопотери, мл <i>Blood loss, ml</i>	320 (280-1500)
Количество гемотрансфузий <i>Transfusion</i>	4 (5,9%)
Частота конверсий <i>Conversion</i>	0
Продолжительность катетеризации, дни <i>Duration of catheterization, days</i>	9 (5-25)
Размер простаты, см <sup>3</sup> <i>Prostate size, cm<sup>3</sup></i>	67 (25-120)

Примечание: ПСА – простатспецифический антиген

Note: PSA is a prostatespecific antigen

**Таблица 2. Результаты лечения: оценка функции удержания мочи в послеоперационном периоде**

**Table 2. Results of treatment: assessment of the continence function in the postoperative period**

Период после операции <i>Postoperative period</i>	Полное удержание <i>Total retention</i>	1-2 прокладки в день <i>1-2 pads per day</i>	Более 2 прокладок в день <i>More 2 pads per day</i>
3 месяца / 3 months	48 (70,5%)	14 (20,5%)	6 (8,8%)
6 месяца / 6 months	57 (83,8%)	6 (9,5%)	5 (3,4%)
12 месяца / 12 months	60 (88,2%)	8 (11,7%)	0



**Таблица 3. Послеоперационная характеристика пациентов согласно TNM-стадированию и индексу по шкале Глисона**

**Table 3. Postoperative characteristics of patients according to TNM staging and the Gleason score**

Стадия Stage	Кол-во пациентов Number of patients	Индекс по шкале Глисона Gleason score						
		4	5	6	7	8	9	10
pT2a	3			4				
pT2b	4				4			
pT2c	55	3	4	7	25	7	4	
pT3a	3				4		3	
pT3b	3					3		

**Таблица 4. Онкологические результаты**

**Table 4. Oncological results**

Отдалённые МТС и локальные рецидивы <i>Distant metastasis and local recurrence</i>	0
Биохимический рецидив <i>Biochemical recurrence</i>	2 (2,9%)
Положительный хирургический край <i>Positive surgical edge</i>	0
«+» лимфатические узлы "+" <i>Lymph nodes</i>	6 (8,8%)

использовали 6 (8 %) пациентов. Через 12 месяцев полное удержание мочи отмечено у 88,2 % пациентов, достигших этого периода наблюдения. При этом никто из пациентов не использовал более 2-х прокладок в день. Полученные нами результаты вполне согласуются с наблюдениями больших групп пациентов другими авторами [15-17]. Stolzenburg J.U. с соавторами наблюдали восстановление континенции в 71,7 %, 81,4 % и 94,7 % случаев к 3, 6 и 12 месяцу, соответственно, при использовании ИЭЭРП. В случае билатерального нервосбережения полное удержание мочи отмечено в 79,5 %, 87,3 % и 96,6 % пациентов соответственно. Восстановление эректильной функции достигнуто к 12 месяцам у 84,9 % пациентов до 55 лет при билатеральном нервосбережении [12]. Оценка восстановления эректильной функции в приводимой нами серии затруднена небольшим числом пациентов, сохранивших эректильную функцию к моменту операции. Тем не менее, у 14 из 18 этих пациентов через 12 месяцев после ИЭЭРП отмечена удовлетворительная эректильная функция.

Несмотря на то, что данное исследование посвящено в основном функциональным результатам (ИЭЭРП), при оценке методов лечения локализованного рака предстательной железы нельзя не затронуть аспектов онкологической безопасности. Основным контингентом для выполнения ИЭЭРП принято считать пациентов групп невысо-

кого риска при стадии T1-T2. При исследовании онкологической безопасности в работе Potdevin L. с соавторами [18] было показано, что у пациентов со стадией заболевания pT3 выполнение интрафасциальной нервосберегающей простатэктомии приводит к более высокому риску выявления положительного хирургического края. Тем не менее, по данным Shikanov S. с соавторами [19], билатеральное нервосбережение не сопровождается повышением риска положительного края у пациентов с раком предстательной железы невысокого риска. При этом выполнение билатерального нервосбережения сопровождается ранним восстановлением эректильной функции и функции удержания мочи [17].

В приведенной нами серии у десяти пациентов после операции поставлена стадия pT 3, у семнадцати – индекс Глисона повышен до 8 и более. Тем не менее, ни в одном случае не было обнаружено положительного хирургического края. Биохимический рецидив, пока не сопровождающийся другими клиническими проявлениями, отмечен у двух пациентов (3 %) через 11 месяцев после операции. Хорошая визуализация простатической капсулы, достигаемая за счёт чёткой интрафасциальной диссекции, а также благодаря использованию современных видеокамер высокого разрешения позволяют выявлять участки возможной экстракапсулярной инвазии. При этом у четырнадцати пациентов мы выполнили одностороннее иссечение прилежащего фасциального листка, в том числе у девяти — сосудисто-нервного пучка. При этом выделение железы выполняли интрафасциально. Такое комбинирование методик в ряде случаев с нашей точки зрения позволяют использовать наиболее функциональную интрафасциальную диссекцию без компромисса с онкологической безопасностью.

### Заключение

Интрафасциальная эндоскопическая экстраперитонеальная радикальная простатэктомия

сопровождается хорошими функциональными и благоприятными онкологическими результатами

у пациентов с локализованным раком предстательной железы Т1с-2.

## ЛИТЕРАТУРА

1. Rassweiler J, Schulze M, Teber D, Seemann O, Frede T. Laparoscopic radical prostatectomy: functional and oncological outcomes. *Curr Opin Urol.* 2004;14(2):75-82. doi: 10.1097/00042307-200403000-00005
2. Anastasiadis AG, Salomon L, Katz R, Hoznek A, Chopin D, Abbou CC. Radical retropubic versus laparoscopic prostatectomy: a prospective comparison of functional outcome. *Urology.* 2003;62(2):292-7. doi: 10.1016/s0090-4295(03)00352-2
3. Barré C. Open radical retropubic prostatectomy. *Eur Urol.* 2007;52(1):71-80. doi: 10.1016/j.eururo.2006.11.057
4. Бормотин А.В., Рева И.А., Дьяков В.В., Берников А.Н., Пушкарь Д.Ю. Качество жизни пациентов старше 70 лет, перенесших радикальное оперативное лечение по поводу рака предстательной железы. *Онкоурология.* 2014;10(1):58-63. doi:10.17650/1726-9776-2014-10-1-58-63
5. Алексеев Б.Я., Нюшко К.М., Воробьев Н.В., Калпинский А.С., Головащенко М.П., Франк Г.А., Андреева Ю.Ю. Частота И Локализация метастазов в лимфатических узлах при выполнении радикальной простатэктомии и расширенной тазовой лимфаденэктомии у больных раком предстательной железы. *Онкоурология.* 2012;8(1):77-81. doi:10.17650/1726-9776-2012-8-1-77-81
6. Stolzenburg JU, Do M, Pfeiffer H, König F, Aedtner B, Dorschner W. The endoscopic extraperitoneal radical prostatectomy (EERPE): technique and initial experience. *World J Urol.* 2002;20(1):48-55. doi: 10.1007/s00345-002-0265-4
7. Stolzenburg JU, Schwalenberg T, Horn LC, Neuhaus J, Constantinides C, Liatsikos EN. Anatomical landmarks of radical prostatectomy. *Eur Urol.* 2007;51(3):629-39. doi: 10.1016/j.eururo.2006.11.012
8. Walsh PC, Donker PJ. Impotence following radical prostatectomy: insight into etiology and prevention. *J Urol.* 1982;128(3):492-7. doi: 10.1016/s0022-5347(17)53012-8
9. Menon M, Tewari A, Peabody J, VIP Team. Vattikuti Institute prostatectomy: technique. *J Urol.* 2003;169(6):2289-92. doi: 10.1097/01.ju.0000067464.53313.dd
10. Costello AJ, Brooks M, Cole OJ. Anatomical studies of the neurovascular bundle and cavernosal nerves. *BJU Int.* 2004;94(7):1071-6. doi: 10.1111/j.1464-410x.2004.05106.x
11. Kiyoshima K, Yokomizo A, Yoshida T, Tomita K, Yonemasu H, Nakamura M, Oda Y, Naito S, Hasegawa Y. Anatomical features of periprostatic tissue and its surroundings: a histological analysis of 79 radical retropubic prostatectomy specimens. *Jpn J Clin Oncol.* 2004;34(8):463-8. doi: 10.1093/jjco/hyh078
12. Stolzenburg JU, Kallidonis P, Do M, Dietel A, Häfner T, Rabenalt R, Sakellaropoulos G, Ganzer R, Paasch U, Horn LC, Liatsikos E. A comparison of outcomes for interfascial and intrafascial nerve-sparing radical prostatectomy. *Urology.* 2010;76(3):743-8. doi: 10.1016/j.urology.2010.03.089
13. van der Poel HG, de Blok W, Joshi N, van Muilekom E. Preservation of lateral prostatic fascia is associated with urine continence after robotic-assisted prostatectomy. *Eur Urol.* 2009;55(4):892-900. doi: 10.1016/j.eururo.2009.01.021
14. Stolzenburg JU, Rabenalt R, Do M, Schwalenberg T, Winkler M, Dietel A, Liatsikos E. Intrafascial nerve-sparing

## REFERENCES

1. Rassweiler J, Schulze M, Teber D, Seemann O, Frede T. Laparoscopic radical prostatectomy: functional and oncological outcomes. *Curr Opin Urol.* 2004;14(2):75-82. doi: 10.1097/00042307-200403000-00005
2. Anastasiadis AG, Salomon L, Katz R, Hoznek A, Chopin D, Abbou CC. Radical retropubic versus laparoscopic prostatectomy: a prospective comparison of functional outcome. *Urology.* 2003;62(2):292-7. doi: 10.1016/s0090-4295(03)00352-2
3. Barré C. Open radical retropubic prostatectomy. *Eur Urol.* 2007;52(1):71-80. doi: 10.1016/j.eururo.2006.11.057
4. Bormotin AV, Reva IA, Dyakov VV, Bernikov AN, Pushkar DY. Quality of life in patients over 70 years old after radical surgery for prostate cancer. *Cancer Urology.* 2014;10(1):58-63. (In Russ.) doi:10.17650/1726-9776-2014-10-1-58-63
5. Alekseev BY, Nyushko KM, Vorobyev NV, Kalpinskiy AS, Golovashchenko MP, Frank GA, Andreeva YY. The rate and site of lymph node metastases during radical prostatectomy and extended lymphadenectomy in patients with prostate cancer. *Cancer Urology.* 2012;8(1):77-81. (In Russ.) doi:10.17650/1726-9776-2012-8-1-77-81
6. Stolzenburg JU, Do M, Pfeiffer H, König F, Aedtner B, Dorschner W. The endoscopic extraperitoneal radical prostatectomy (EERPE): technique and initial experience. *World J Urol.* 2002;20(1):48-55. doi: 10.1007/s00345-002-0265-4
7. Stolzenburg JU, Schwalenberg T, Horn LC, Neuhaus J, Constantinides C, Liatsikos EN. Anatomical landmarks of radical prostatectomy. *Eur Urol.* 2007;51(3):629-39. doi: 10.1016/j.eururo.2006.11.012
8. Walsh PC, Donker PJ. Impotence following radical prostatectomy: insight into etiology and prevention. *J Urol.* 1982;128(3):492-7. doi: 10.1016/s0022-5347(17)53012-8
9. Menon M, Tewari A, Peabody J, VIP Team. Vattikuti Institute prostatectomy: technique. *J Urol.* 2003;169(6):2289-92. doi: 10.1097/01.ju.0000067464.53313.dd
10. Costello AJ, Brooks M, Cole OJ. Anatomical studies of the neurovascular bundle and cavernosal nerves. *BJU Int.* 2004;94(7):1071-6. doi: 10.1111/j.1464-410x.2004.05106.x
11. Kiyoshima K, Yokomizo A, Yoshida T, Tomita K, Yonemasu H, Nakamura M, Oda Y, Naito S, Hasegawa Y. Anatomical features of periprostatic tissue and its surroundings: a histological analysis of 79 radical retropubic prostatectomy specimens. *Jpn J Clin Oncol.* 2004;34(8):463-8. doi: 10.1093/jjco/hyh078
12. Stolzenburg JU, Kallidonis P, Do M, Dietel A, Häfner T, Rabenalt R, Sakellaropoulos G, Ganzer R, Paasch U, Horn LC, Liatsikos E. A comparison of outcomes for interfascial and intrafascial nerve-sparing radical prostatectomy. *Urology.* 2010;76(3):743-8. doi: 10.1016/j.urology.2010.03.089
13. van der Poel HG, de Blok W, Joshi N, van Muilekom E. Preservation of lateral prostatic fascia is associated with urine continence after robotic-assisted prostatectomy. *Eur Urol.* 2009;55(4):892-900. doi: 10.1016/j.eururo.2009.01.021
14. Stolzenburg JU, Rabenalt R, Do M, Schwalenberg T, Winkler M, Dietel A, Liatsikos E. Intrafascial nerve-sparing endoscopic extraperitoneal radical prostatectomy.

- endoscopic extraperitoneal radical prostatectomy. *Eur Urol.* 2008;53(5):931-40. doi: 10.1016/j.eururo.2007.11.047
15. Noldus J, Michl U, Graefen M, Haese A, Hammerer P, Huland H. Patient-reported sexual function after nerve-sparing radical retropubic prostatectomy. *Eur Urol.* 2002;42(2):118-24. doi: 10.1016/s0302-2838(02)00219-1
  16. Kundu SD, Roehl KA, Eggener SE, Antenor JA, Han M, Catalona WJ. Potency, continence and complications in 3,477 consecutive radical retropubic prostatectomies. *J Urol.* 2004;172(6 Pt 1):2227-31. doi: 10.1097/01.ju.0000145222.94455.73
  17. Do M, Haefner T, Liatsikos E, Kallidonis P, Hicks J, Dietel A, Horn LC, Rabenalt R, Stolzenburg JU. Endoscopic extraperitoneal radical prostatectomy after previous transurethral resection of prostate: oncologic and functional outcomes of 100 cases. *Urology.* 2010;75(6):1348-52. doi: 10.1016/j.urology.2009.09.009
  18. Potdevin L, Ercolani M, Jeong J, Kim IY. Functional and oncologic outcomes comparing interfascial and intrafascial nerve sparing in robot-assisted laparoscopic radical prostatectomies. *J Endourol.* 2009;23(9):1479-84. doi: 10.1089/end.2009.0369
  19. Shikanov S, Woo J, Al-Ahmadie H, Katz MH, Zagaja GP, Shalhav AL, Zorn KC. Extrafascial versus interfascial nerve-sparing technique for robotic-assisted laparoscopic prostatectomy: comparison of functional outcomes and positive surgical margins characteristics. *Urology.* 2009;74(3):611-6. doi: 10.1016/j.urology.2009.01.092
  20. Shikanov S, Woo J, Al-Ahmadie H, Katz MH, Zagaja GP, Shalhav AL, Zorn KC. Extrafascial versus interfascial nerve-sparing technique for robotic-assisted laparoscopic prostatectomy: comparison of functional outcomes and positive surgical margins characteristics. *Urology.* 2009;74(3):611-6. doi: 10.1016/j.urology.2009.01.092
  21. Shikanov S, Woo J, Al-Ahmadie H, Katz MH, Zagaja GP, Shalhav AL, Zorn KC. Extrafascial versus interfascial nerve-sparing technique for robotic-assisted laparoscopic prostatectomy: comparison of functional outcomes and positive surgical margins characteristics. *Urology.* 2009;74(3):611-6. doi: 10.1016/j.urology.2009.01.092
  22. Shikanov S, Woo J, Al-Ahmadie H, Katz MH, Zagaja GP, Shalhav AL, Zorn KC. Extrafascial versus interfascial nerve-sparing technique for robotic-assisted laparoscopic prostatectomy: comparison of functional outcomes and positive surgical margins characteristics. *Urology.* 2009;74(3):611-6. doi: 10.1016/j.urology.2009.01.092
  23. Shikanov S, Woo J, Al-Ahmadie H, Katz MH, Zagaja GP, Shalhav AL, Zorn KC. Extrafascial versus interfascial nerve-sparing technique for robotic-assisted laparoscopic prostatectomy: comparison of functional outcomes and positive surgical margins characteristics. *Urology.* 2009;74(3):611-6. doi: 10.1016/j.urology.2009.01.092
  24. Shikanov S, Woo J, Al-Ahmadie H, Katz MH, Zagaja GP, Shalhav AL, Zorn KC. Extrafascial versus interfascial nerve-sparing technique for robotic-assisted laparoscopic prostatectomy: comparison of functional outcomes and positive surgical margins characteristics. *Urology.* 2009;74(3):611-6. doi: 10.1016/j.urology.2009.01.092
  25. Noldus J, Michl U, Graefen M, Haese A, Hammerer P, Huland H. Patient-reported sexual function after nerve-sparing radical retropubic prostatectomy. *Eur Urol.* 2002;42(2):118-24. doi: 10.1016/s0302-2838(02)00219-1
  26. Kundu SD, Roehl KA, Eggener SE, Antenor JA, Han M, Catalona WJ. Potency, continence and complications in 3,477 consecutive radical retropubic prostatectomies. *J Urol.* 2004;172(6 Pt 1):2227-31. doi: 10.1097/01.ju.0000145222.94455.73
  27. Do M, Haefner T, Liatsikos E, Kallidonis P, Hicks J, Dietel A, Horn LC, Rabenalt R, Stolzenburg JU. Endoscopic extraperitoneal radical prostatectomy after previous transurethral resection of prostate: oncologic and functional outcomes of 100 cases. *Urology.* 2010;75(6):1348-52. doi: 10.1016/j.urology.2009.09.009
  28. Potdevin L, Ercolani M, Jeong J, Kim IY. Functional and oncologic outcomes comparing interfascial and intrafascial nerve sparing in robot-assisted laparoscopic radical prostatectomies. *J Endourol.* 2009;23(9):1479-84. doi: 10.1089/end.2009.0369
  29. Shikanov S, Woo J, Al-Ahmadie H, Katz MH, Zagaja GP, Shalhav AL, Zorn KC. Extrafascial versus interfascial nerve-sparing technique for robotic-assisted laparoscopic prostatectomy: comparison of functional outcomes and positive surgical margins characteristics. *Urology.* 2009;74(3):611-6. doi: 10.1016/j.urology.2009.01.092

#### Сведения об авторах

**Перлин Дмитрий Владиславович** – д.м.н., профессор, заведующий кафедрой урологии, нефрологии и трансплантологии факультета усовершенствования врачей ФГБОУ ВО ВолгГМУ Минздрава России, главный врач Волгоградского областного уронефрологического центра  
ORCID iD 0000-0002-4415-0903  
e-mail: dvperlin@mail.ru

**Зипунников Василий Петрович** – ассистент кафедры урологии, нефрологии и трансплантологии факультета усовершенствования врачей ФГБОУ ВО ВолгГМУ Минздрава России, врач-уролог Волгоградского областного уронефрологического центра  
ORCID iD 0000-0003-0980-4534  
e-mail: vzipunnikov@yandex.ru

**Дымков Иван Николаевич** – ассистент кафедры урологии, нефрологии и трансплантологии факультета усовершенствования врачей ФГБОУ ВО ВолгГМУ Минздрава России, врач-хирург Волгоградского областного уронефрологического центра  
ORCID iD 0000-0002-1935-9801  
e-mail: vzipunnikov@yandex.ru

**Шманев Артем Олегович** – врач-онколог Волгоградского областного уронефрологического центра  
ORCID iD 0000-0002-8807-8819  
e-mail: sparta238@yandex.ru

#### Information about the authors

**Dmitry V. Perlin** – MD, PhD, Professor and Head of the Department of Urology, Nephrology and Transplantology, Faculty for Postgraduate Training of Healthcare Workers, Volgograd State Medical University  
ORCID iD 0000-0002-4415-0903  
e-mail: dvperlin@mail.ru

**Vasily P. Zipunnikov** – Department of Urology, Nephrology and Transplantology, Faculty for Postgraduate Training of Healthcare Workers, Volgograd State Medical University  
ORCID iD 0000-0003-0980-4534  
e-mail: vzipunnikov@yandex.ru

**Ivan N. Dymkov** – Department of Urology, Nephrology and Transplantology, Faculty for Postgraduate Training of Healthcare Workers, Volgograd State Medical University  
ORCID iD 0000-0002-1935-9801  
e-mail: dymkoff2303@mail.ru

**Artem O. Shmanev** – The Volgograd Regional Center for Urology and Nephrology  
ORCID iD 0000-0002-8807-8819  
e-mail: sparta238@yandex.ru

© Коллектив авторов, 2018  
УДК 617.61-002.3-007.272-089.48  
DOI 10.21886/2308-6424-2018-6-1-27-35  
ISSN 2308-6424

## Оценка эффективности способов дренирования почки при остром обструктивном пиелонефрите

С.В. Шкодкин<sup>1,2</sup>, Ю.Б. Идашкин<sup>1</sup>, В.В. Фентисов<sup>2</sup>, А.В. Любушкин<sup>2</sup>, А.А. Невский<sup>2</sup>

<sup>1</sup>ОГБУЗ «Белгородская областная клиническая больница Святителя Иоасафа»;  
Белгород, Россия

<sup>2</sup>ФГАОУ ВО «Белгородский государственный национальный исследовательский университет»; Белгород, Россия

**Введение.** В настоящее время отсутствуют общепризнанные показания для выбора методики дренирования верхних мочевых путей при обструктивной уропатии. Как наружное, так и внутреннее дренирование сопряжены с рядом недостатков, влияющих на качество жизни пациента.

**Цель исследования.** Оценить эффективность внутреннего стентирования (ВС) и пункционной нефростомии (ПН) как способов временного дренирования верхних мочевых путей при остром обструктивном пиелонефрите.

**Материалы и методы.** В течение 2012-2017 гг. нами наблюдались 156 пациентов обоих полов в возрасте от 25 до 74 лет с клиникой острого обструктивного пиелонефрита на фоне мочекаменной болезни. С целью восстановления пассажа мочи выполнены стентирование j-j-стентом либо пункционная нефростомия.

**Результаты.** Клинически лихорадка в группе ПН купирована на  $1,8 \pm 0,5$  сутки, а в группе ВС данный показатель составил  $5,5 \pm 2,8$ . В группе ВС 18 (58,1%) пациентов предъявляли жалобы на ирритативную симптоматику различной степени выраженности, а у 9 (29,0%) больных отмечен болевой синдром в пояснице, связанный с микцией. Подобных осложнений в группе ПН отмечено не было. Невозможность установки и неадекватная функция ВС в 45,5% наблюдений потребовала конверсии в ПН. Необходимость ревизии почки после ПН отмечена в 0,8% наблюдений ( $p < 0,01$ ).

**Заключение.** При соблюдении адекватной техники пункции почки и использовании комбинированного (ультразвукового и рентгенологического) контроля проведение пункционной нефростомии является безопасным способом дренирования почки при остром обструктивном пиелонефрите, обеспечивающим постановку дренажа адекватного диаметра, что позволяет получить лучшие результаты по купированию пиелонефрита в сравнении с внутренним стентом.

**Ключевые слова:** пиелонефрит; нефростома; стент; дренаж; верхние мочевые пути

**Раскрытие информации:** Исследование не имело спонсорской поддержки. Авторы заявляют об отсутствии конфликта интересов.

**Поступила в редакцию:** 27.01.2018. **Принята к публикации:** 19.02.2018.

**Автор для связи:** Шкодкин Сергей Валентинович; тел: +7 (4722) 50-46-07; e-mail: shkodkin-s@mail.ru

**Для цитирования:** Шкодкин С.В., Идашкин Ю.Б., Фентисов В.В., Любушкин А.В., Невский А.А. Оценка эффективности способов дренирования почки при остром обструктивном пиелонефрите. *Вестник урологии*. 2018;6(1):27-35. DOI:10.21886/2308-6424-2018-6-1-27-35

## Evaluation of kidney drainage of the in acute obstructive pyelonephritis

S.V. Shkodkin<sup>1,2</sup>, Y.B. Idashkin<sup>1</sup>, V.V. Fentisov<sup>2</sup>, A.V. Lubushkin<sup>2</sup>, A.A. Nevskiy<sup>2</sup>

<sup>1</sup>Belgorod regional clinical hospital Svyatitelya Ioasafa; Belgorod, Russia

<sup>2</sup>Belgorod National Research University; Belgorod, Russia

**Introduction.** Currently, there are no generally recognized indications for the choice of methods of drainage of the upper urinary tract in obstructive uropathy. Both external and internal drainage involve a number of shortcomings affecting the quality of life of the patient.

**Purpose of research.** To evaluate the effectiveness of internal stenting (IC) and puncture nephrostomy (PN) as a method of temporary drainage of the upper urinary tract in acute obstructive pyelonephritis.

**Materials and methods.** During 2012-2017 we observed 156 patients of both sexes aged from 25 to 74 years with the clinic of acute obstructive pyelonephritis against the background of urolithiasis. To restore the passage of urine is made stenting jj-stent or puncture nephrostomy.

**Materials and methods.** During 2012-2017, we observed 156 patients of both sexes aged 25 to 74 years with a clinical picture of acute obstructive pyelonephritis on the background of urolithiasis. To restore the passage of urine is made stenting jj-stent or puncture nephrostomy.

**Results.** Clinically, fever in the PN group was stopped for  $1.8 \pm 0.5$  days, and in the IC group this indicator was  $5.5 \pm 2.8$ . In the IC group, 18 (58.1%) patients complained of irritative symptoms of varying severity, and in 9 (29.0%) patients pain syndrome in the lower back associated with myction was noted. No similar complications were observed in the PN group. The inability to install and inadequate function of the IC group in 45.5% of cases required conversion in the PN group. The need for revision of the kidney after the PN group was noted in 0.8% of cases ( $p < 0.01$ ).

**Conclusion.** Subject to adequate techniques of puncture of the kidney and the combined (ultrasonic and radiographic) control the conduct of puncture nephrostomy is a safe method of drainage of the kidney in acute obstructive pyelonephritis, ensuring laying of drainage is of adequate diameter that allows you to get the best results for the relief of pyelonephritis in comparison with the inner stent.

**Key words:** pyelonephritis; nephrostomy; stent; drainage; upper urinary tract

**Disclosure:** The study did not have sponsorship. The authors declare no conflict of interest.

**Received:** 27.01.2018. **Accepted:** 19.02.2018.

**For correspondence:** Sergey V. Shkodkin; tel.: +7 (4722) 50-46-07; e-mail: shkodkin-s@mail.ru

**For citations:** Shkodkin S.V., Idashkin Y.B., Fentisov V.V., Lubushkin A.V., Nevskiy A.A. Evaluation of kidney drainage of the in acute obstructive pyelonephritis. *Herald Urology*. 2018;6(1):27-35. (In Russ.). DOI:10.21886/2308-6424-2018-6-1-27-35

### Ведение

В урологической практике с целью восстановления пассажа мочи из верхних мочевых путей рутинно используются наружное долговременное (нефростомия, пиелостомия) и внутреннее (установка в мочеточник самоудерживающегося катетера-стента) дренирование [1-4]. В настоящее время отсутствуют общепризнанные показания для выбора методики дренирования верхних мочевых путей при

обструктивной уропатии [1, 5]. Как наружное, так и внутреннее дренирования сопряжены с рядом недостатков, влияющих на качество жизни пациента [1, 3, 4]. Как правило, выбор способа восстановления пассажа мочи остается на усмотрение врача [1]. Внутреннее дренирование в виду меньшей инвазивности процедуры гораздо чаще используется практикующими урологами [5-7].

К числу достоинств последнего можно отнести относительную простоту установки и удаления внутреннего стента (как эндоскопически, так

и интраоперационно), необязательность рентгенологического или ультразвукового контроля, отсутствие наружного дренажа. Это улучшает качество жизни и снижает риск дренажной нозокомиальной инфекции. Поэтому внутреннее дренирование используется более широко и рекомендуется многими экспертами после эндouroлогических манипуляций (нефро- и уретеролитотрипсия, эндуретеро- и пиелотомия) на верхних мочевых путях при выполнении реконструктивно-пластических операций на мочеточнике и лоханочно-мочеточниковом сегменте, радикальной хирургии мышечно-инвазивного рака мочевого пузыря [1, 3, 5, 8-9]. В то же время имеются и слабые стороны данного способа восстановления пассажа мочи, а именно невозможность эндоскопической установки и удаления стентов в ряде случаев обструкции уретры и патологии пузырно-уретрального сегмента (стриктуры, опухоли и камни уретры, доброкачественная гиперплазия и рак простаты, склероз и рак шейки мочевого пузыря), миграция стента и неадекватное его позиционирование при установке без рентгенологического контроля, обструкция стента воспалительным детритом, солями, сгустками крови вследствие анатомических ограничений по используемому диаметру и больших соотношений длина/диаметр, ограниченность сроков внутреннего дренирования, что требует удаления или замены стента, формирование пузырно-мочеточникового рефлюкса с развитием рефлюкс-нефропатии и восходящей инфекции, нарушения моторики и микроциркуляции в стентированном мочеточнике, ведущие к склеротическим изменениям в его стенке даже на фоне непродолжительного дренирования [10-13].

Напротив, к недостаткам пункционной нефростомии, кроме самого наружного дренажа, следует отнести риск кровотечения во время создания доступа к почке, необходимость использования ультразвукового и/или рентгенологического контроля, повышенные риски контаминации нозокомиальной микрофлорой [9, 14].

Несомненными достоинствами данного способа являются короткий дренажный канал, возможность установки дренажа адекватного диаметра, проведение процедуры вне зависимости от уровня и причины суправезикальной обструкции или нарушений проходимости пузырно-уретрального сегмента [2, 7].

**Цель исследования.** Оценить эффективность внутреннего стентирования (ВС) и пункционной нефростомии (ПН) как способов временного дренирования верхних мочевых путей при остром обструктивном пиелонефрите.

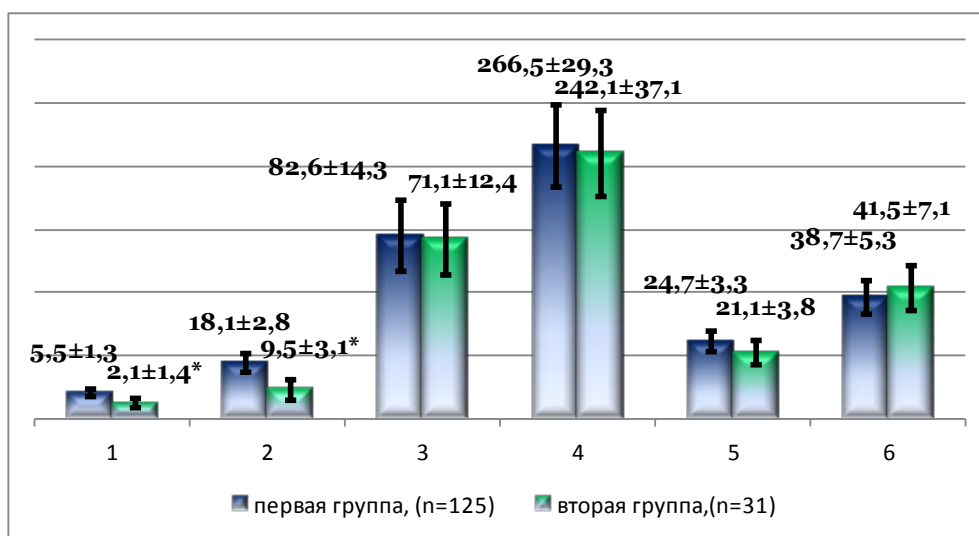
### Материалы и методы

В течение 2012-2017 гг. нами наблюдались 156 пациентов обоего пола в возрасте от 25 до 74 лет с клиникой острого обструктивного пиелонефрита на фоне мочекаменной болезни, на предоперационном этапе у которых не выявлено гнойно-деструктивного поражения почки, и с целью восстановления пассажа мочи выполнены ВС либо ПН. В первую группу исследования включены 125 пациентов, которым выполнена ПН, во вторую соответственно вошел 31 пациент, которым произведено ВС мочеточниковым j-j-стентом. Обе группы были сопоставимы по полу, возрасту и времени нахождения в стационаре до дренирования почки, сторона поражения не влияла на выбор методики деривации мочи (табл. 1).

В первой группе достоверно больше был предоперационный лихорадочный период и лейкоцитоз:  $5,5 \pm 1,3$  суток и  $18,1 \pm 2,8 \times 10^9/\text{л}$ , тогда как во второй аналогичные показатели составили  $2,1 \pm 1,4$  суток и  $9,5 \pm 3,1 \times 10^9/\text{л}$  соответственно ( $p < 0,05$ ), объем почки и толщина паренхимы на стороне поражения при этом статистически не отличались в обеих группах наблюдения (рис. 1). ПН выполняли под местной инфильтрационной анестезией с комбинированным ультразвуковым и рентгенологическим контролем, ВС — с инстилляцией люмбриканта в уретру и рентгенологическим контролем. В обеих группах за полчаса до

**Таблица 1. Характеристика групп наблюдения**  
**Table 1. Characteristics of observation groups**

Группа наблюдения <i>Observation group</i>	Возраст, годы <i>Age, years</i>	Пол, муж/жен <i>Gender, male/ female, (%)</i>	Сторона поражения, права/левая <i>Side of defeat, rights / left, (%)</i>	Предоперационный период, час <i>Preoperative period, hour</i>
Первая группа, <i>Group I (n=125)</i>	50,6 $\pm$ 13,8	56/44	44/56	2,1 $\pm$ 1,3
Вторая группа, <i>Group II (n=31)</i>	43,2 $\pm$ 18,3	53,8/45,2	48,4/51,6	3,6 $\pm$ 1,4



**Рисунок 1.** Исходные клиничко-лабораторные данные.

1 – лихорадочный период, сутки; 2 – лейкоцитоз, 109/л; 3 – относительный нейтрофилез, %; 4 – объем почки, см<sup>3</sup>; 5 – толщина паренхимы, мм; 6 – передне-задний размер лоханки, мм.

\* – различия статистически достоверны, p<0,05.

**Figure 1.** Initial clinical and laboratory data.

1 – febrile period, day; 2 – leukocytosis, 109 / l; 3 – relative neutrophilia, %; 4 – volume of the kidney, cm<sup>3</sup>; 5 – thickness of parenchyma, mm; 6 – anteroposterior size of the pelvis, mm.

\* – the differences are statistically significant, p < 0.05.

начала процедуры дренирования осуществляли атаралгезию (промедол 2%-1,0 и реланиум 0,5%-2,0 внутримышечно). В послеоперационном периоде наряду с оценкой клинических проявлений на 1-е, 5-е и 10-е сутки проводили лабораторный, бактериологический и ультразвуковой контроль.

Полученные в результате исследования данные обработаны с помощью программного обеспечения Statistica 6.0 на операционной платформе Windows XP. При анализе данных совокупности рассчитаны средние показатели (средняя арифметическая (хср); медиана (Ме); мода (Мо)), абсолютные показатели вариации (размах вариации (R); среднее линейное отклонение (dcp); дисперсия (σ<sup>2</sup>); среднее квадратичное отклонение (σ)). Исследуемые показатели, имеющие нормальное распределение, приведены в их среднем значении со средней квадратичной ошибкой: М±σ. Для установления статистической достоверности различий в показателях основной и контрольной групп рассчитана вероятность по распределению Стьюдента. При вероятности меньшей 0,05 различия считались статистически достоверными.

### Результаты

Причин отказа от проведения ПН, а также травматических осложнений со стороны дре-

нируемой почки в первой группе отмечено не было. Умеренная макрогематурия по дренажу, не требовавшая гемотрансфузии и трансфузии плазмы, имела место у 47 (37,6%) больных и была купирована консервативной гемостатической терапией на 2,2±0,5 сутки. В первую группу включены 4 (16%) пациента с конкрементами юкставазикального отдела мочеточника, которым не удалось провести ВС. Диаметр устанавливаемого дренажа определялся клинической ситуацией и размерами полостной системы почки. Были использованы j-нефростомы 12 и 14 Ch, а при наличии гнойной мочи с детритом катетеры Нелатона 16-22 Ch, средний диаметр установленной нефростомы составил 17,4±3,2 Ch. На следующие сутки на фоне нарастающей интоксикации оперирован 1 (0,8%) пациент первой группы. При ревизии почки были выявлены множественные апостемы и карбункулы, учитывая тяжесть синдрома системной воспалительной реакции, возраст пациента 74 года и сохранность контралатеральной почки, выполнена нефрэктомия.

Как уже упоминалось выше, во вторую группу не были включены 4 пациента, которым не удалось выполнить ВС. Для дренирования использованы jj-стенты 6 и 8 Ch, что в среднем составило 6,26±0,68 Ch. Макрогематурия, обусловленная пузырьным концом стента, в этой группе отмечена

на  $2,7 \pm 1,8$  сутки после стентирования у 13 (41,9%) пациентов и зачастую имела место на протяжении всего периода наблюдения, что составило  $6,8 \pm 2,5$  суток. Данное осложнение потребовало проведения гемостатической и анальгетической терапии, а также назначения альфа-адреноблокаторов, что, однако, не сопровождалось значимым клиническим эффектом. Макрогематурия и отрицательная клинико-лабораторная динамика, проявившаяся в прогрессировании пиелонефрита, стали причиной открытой ревизии почки у 5 (16,1%) пациентов. Кроме того, неадекватная работа стента (ретенционные изменения чашечно-лоханочной системы при пустом мочевом пузыре по УЗИ), послужила причиной перехода на ПН еще у 6 (19,4%) пациентов. Таким образом, 10 дневный период дренирования прослежен у 124 (99,2%) пациентов первой и 20 (64,5%) пациентов второй групп (табл. 2).

В наших наблюдениях не отмечено случаев миграции нефростомических дренажей и внутренних стентов. Адекватность их дренажной функции оценена на основании УЗИ, а при необходимости контроля позиционирования выполняли обзорную урографию.

Клинически лихорадка в I группе купирована на  $1,8 \pm 0,5$  сутки, а во II группе данный показатель составил  $5,5 \pm 2,8$  ( $p < 0,05$ ) (табл. 2). Во второй группе наблюдения 18 (58,1%) пациентов предъявляли жалобы на ирритативную симптоматику различной степени выраженности. У 9 (29,0%) больных отмечен болевой синдром в пояснице, связанный с микцией. Подобных осложнений в первой группе наблюдения отмечено не было.

Лабораторный контроль в I группе наблюдения выявил достоверное снижение нейтрофильного лейкоцитоза палочко-ядерного сдвига с пятых суток наблюдения относительно исходных показателей (рис. 2).

Во II группе больных подобной тенденции не отмечено, зарегистрирован статистически незначимый рост лейкоцитоза на пятые и десятые сутки. К концу периода наблюдения уровень лейкоцитов в крови больных первой группы был достоверно ниже группы сравнения ( $p < 0,05$ ). Показатели лабораторного исследования мочи не имели статистически достоверных различий в группах на данном сроке наблюдения.

Ультразвуковой мониторинг I группы выявил статистически достоверную динамику снижения

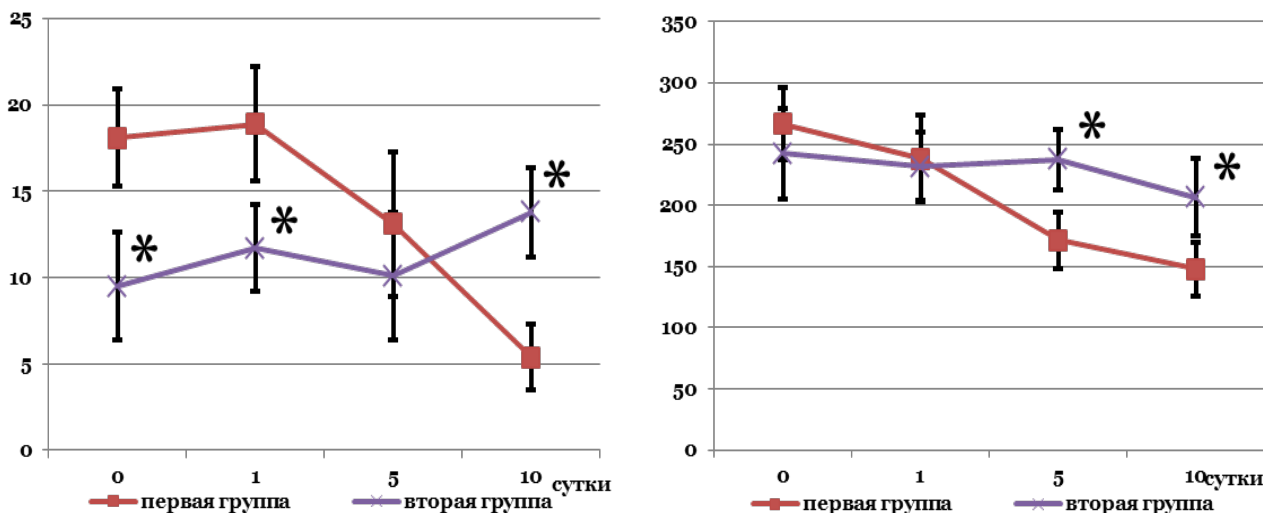
**Таблица 2. Осложнения способов дренирования почки**  
**Table 2. Complications of kidney drainage methods**

Группа наблюдения <i>Observation group</i>	Первая группа <i>Group I</i>	Вторая группа <i>Group II</i>
Число пациентов, включенных в исследование <i>Number of patients included in the study</i>	125	31
Невозможность проведения дренирующей процедуры, абс./% <i>Impossibility of carrying out a drainage procedure, abs./%</i>	0 / 0	4 / 11,4*
Прогрессия пиелонефрита, абс./% <i>Progression of pyelonephritis, abs./%</i>	1 / 0,8	11 / 35,5*
Необходимость открытой ревизии почки, абс./% <i>The need for an open audit of the kidney, abs./%</i>	1 / 0,8	5 / 16,1*
Частота макрогематурии, абс./% <i>Frequency of gross hematuria, abs./%</i>	47 / 37,6	13 / 41,9
Длительность макрогематурии, сутки <i>Duration of the hematuria, day</i>	$2,2 \pm 0,5$	$6,8 \pm 2,5^*$
Ирритативная симптоматика, абс./% <i>Irritative symptoms, abs./%</i>	0 / 0	18 / 58,1*
Клиника ПМР, абс./% <i>Clinic PMR, abs./%</i>	0 / 0	9 / 29,0*
Длительность лихорадки, сутки <i>Duration of fever, days</i>	$1,8 \pm 0,5$	$5,5 \pm 2,8^*$
Число пациентов, оставшихся в исследовании, абс./% <i>Number of patients remaining in the study, abs./%</i>	124 / 99,2	20 / 64,5*

**Примечания:** \* – различия статистически достоверны,  $p < 0,05$

**Comments:** \* – the differences are statistically significant,  $p < 0.05$





**Рисунок 2.** Лабораторно-инструментальная динамика острого обструктивного пиелонефрита: а – динамика лейкоцитоза; б – динамика объема почки.

\* - различия статистически достоверны,  $p < 0,05$ .

**Figure 2.** Laboratory and instrumental dynamics of acute obstructive pyelonephritis: a – dynamics of leukocytosis; b – dynamics of the kidney volume.

\* - the differences are statistically significant,  $p < 0.05$ .

объема почки относительно исходных значений, при этом объем почки в группе сравнения статистически не изменился (рис. 2), что привело к достоверным различиям по этому показателю к концу периода наблюдения ( $p < 0,05$ ). Толщина паренхимы не оказалась столь чувствительным параметром и не показала различий в группах наблюдения. Переднезадний размер лоханки после микции во II группе наблюдения составил  $26,3 \pm 6,5$  мм, что было не достоверно больше по сравнению с первой группой наблюдения —  $13,5 \pm 6,8$  ( $p > 0,05$ ). Во II группе отмечены ультразвуковые признаки пузырно-мочеточникового рефлюкса: передне-задний размер лоханки при наполненном мочевом пузыре составил  $37,1 \pm 5,8$  мм ( $p < 0,05$ ).

Первичное бактериологическое исследование выявило инфицированность мочи у всех пациентов обеих групп наблюдения. Бактериальный спектр был представлен преимущественно грамм-отрицательной флорой (табл. 3), не имел достоверных различий в группах наблюдения. При этом первичное бактериологическое исследование не выявило резистентности более чем к 4 антибактериальным препаратам у 131 (31,5%) штаммов от пациентов первой и у 20 (27,4%) от пациентов второй групп наблюдения. Все штаммы с отсутствием полирезистентности представлены кишечной палочкой и энтерококком. Бактериальные ассоциации выделены из 45 (12,1%) образцов мочи пациентов первой и 10 (16,7%) —

второй группы наблюдения. При этом высева-лась только полирезистентная микрофлора. Степень исходной бактериурии была достоверно больше в первой группе наблюдения, что составило  $2,8 \pm 0,5$  млн. КОЕ/мл, данный показатель во второй группе равнялся  $0,74 \pm 0,41$  млн. КОЕ/мл ( $p < 0,05$ ). К десятым суткам наблюдения уровень бактериурии снизился в обеих группах наблюдения, но не имел статистически достоверных различий, составив в первой  $23,6 \pm 12,4$  тыс. КОЕ/мл, во второй  $54,4 \pm 28,3$  тыс. КОЕ/мл ( $p > 0,05$ ).

### Обсуждение

При соблюдении адекватной техники пункции почки и использовании комбинированного (ультразвукового и рентгенологического) контроля проведение ПН является безопасным способом дренирования почки при остром обструктивном пиелонефрите, обеспечивающем постановку дренажа адекватного диаметра, что позволяет получить лучшие результаты по купированию пиелонефрита в сравнении с группой ВС. Внутренний стент не обеспечил адекватного дренажа у 11 (32,4%) пациентов второй группы, которым пришлось прибегнуть к дополнительным хирургическим пособиям. Но и в оставшейся когорте пациентов отмечены ультразвуковые признаки уростаза, связанные как с малым диаметром дренажа, так и с пузырно-мочеточни-

**Таблица 3. Микробиологический спектр возбудителей острого обструктивного пиелонефрита**  
**Table 3. Microbiological spectrum of pathogens of acute obstructive pyelonephritis**

Группа наблюдения <i>Observation group</i>	Первая группа, <i>Group I (n=124)</i>		Вторая группа, <i>Group II (n=20)</i>	
	абс. <i>abs.</i>	%	абс. <i>abs.</i>	%
Количество посевов <i>Number of crops</i>	372		60	
Количество штаммов <i>Number of strains</i>	417		73	
Бактериальные ассоциации <i>Bacterial associations</i>	45	12,1	10	16,7
Полирезистентность <i>Multidrug resistance</i>	286	68,5	53	72,6
<i>Escherichia coli</i>	145	34,8	24	32,9
<i>Klebsiella spp.</i>	79	18,9	12	16,4
<i>Enterococcus faecalis</i>	71	17,0	15	20,5
<i>Pseudomonas spp.</i>	37	8,9	9	12,3
<i>Proteus spp.</i>	51	12,2	6	8,2
<i>S. aureus</i>	21	5,0	3	4,1
<i>Enterobacter spp.</i>	8	1,9	2	2,7
Прочие / <i>Other</i>	5	1,2	2	2,7

ковым рефлюксом. Это и послужило причиной длительной персистенции воспалительных изменений, проявившихся системным лейкоцитозом и длительным сохранением увеличения объема пораженной почки в этой группе наблюдения. В первой группе наблюдения не отмечено ирритативной симптоматики и торпидной гематурии, что обеспечило лучшую переносимость пациентами наружного дренажа.

Обращает на себя внимание высокая степень бактериальной обсемененности и частота выявления антибиотикорезистентной микрофлоры. Последнее связано с тем, что в исследовании участвовало 53,6% пациентов уже ранее оперированных на мочевых путях и полученные нами результаты не противоречат литературным данным. Высокая степень бактериурии, полученная в первой группе, обусловлена как исходными лабораторно подтвержденными более выраженными воспалительными изменениями, так и с направляемым на исследование материалом. Т.е., при ПН на бактериологическое исследование отправлялась моча, полученная при пункции полостной системы пораженного органа, тогда как после ВС забирался смыв из мочевого пузыря, где содержалась, в том числе моча, из контралатеральной почки и остатки ирригационной жидкости. Увеличение числа резистентной флоры за

короткий временной интервал обусловлено селекцией штаммов с уже имеющейся антибиотикорезистентностью. Наличие инфицированных конкрементов и дренажей, скорее всего, послужило причиной персистенции бактериурии даже при отсутствии клинических проявлений пиелонефрита.

#### Выводы

1. Пункционная нефростомия обеспечивает более эффективное и безопасное дренирование почки у пациентов с острым обструктивным пиелонефритом.
2. Временное использование наружного дренажа ассоциируется с лучшими показателями качества жизни по сравнению с внутренним стентом.
3. Применение внутреннего стента при остром обструктивном пиелонефрите пролонгирует воспалительные изменения в почке и в 32,4% случаев потребует дополнительных вмешательств в сравнении с пункционной нефростомией.
4. Несмотря на проведение антибактериальной терапии оба способа дренирования не способствуют элиминации возбудителей в течение 10 суток острого обструктивного пиелонефрита.

ЛИТЕРАТУРА

1. Дорончук Д.Н., Трапезникова М.Ф., Дутов В.В. Выбор метода дренирования верхних мочевых путей при мочекаменной болезни. *Урология*. 2010;3:7-10.
2. Auge BK, Sarvis JA, L'Esperance JO, Preminger G. Practice patterns of ureteral stenting after routine ureteroscopic stone surgery: A survey of practicing urologists. *J. Endourol*. 2007;21(11):1287-1291. doi: 10.1089/end.2007.0038
3. Preminger GM, Tiselius HG, Assimos DG et al. *EAU/AUA Nephrolithiasis Guideline Panel*. 2007.
4. Аляев Ю.Г., Рапопорт Л.М., Цариченко Д.Г., Стойлов С.В., Бушуев В.О. Стентирование почек при уретерогидронефрозе у больных гиперплазией простаты больших размеров. *Андрол. и генитал. хир.* 2008;3:43-44.
5. Трапезникова М.Ф., Дутов В.В., Базаев В.В., Дорончук Д.Н. К вопросу о необходимости стентирования верхних мочевых путей после неосложненной контактной уретеролитотрипсии. *Материалы Первого Российского конгресса по эндоурологии (Москва, 4-6 июня 2008)*. М., 2008:257-258.
6. Аляев Ю.Г., Руденко В.И., Газимиев М.А. и др. Виды стентирования мочеточника после контактной уретеролитотрипсии. *Материалы Первого Российского конгресса по эндоурологии (Москва, 4-6 июня 2008)*. М., 2008:126-127.
7. Chew BH, Knudsen BE, Nott L, Pautler SE, Razvi H, Amann J, Denstedt JD. Pilot study of ureteral movement in stented patients: First step in understanding dynamic ureteral anatomy to improve stent discomfort. *J. Endourol*. 2007;21(9):1069-1075. doi: 10.1089/end.2006.0252
8. Гулиев Б.Г. Реконструктивные операции при органической обструкции верхних мочевыводящих путей: *Дис.... д-ра мед. наук. - СПб., 2008*.
9. Коган М. И., Шкодкин С. В., Идашкин Ю.Б., Любушкин А. В., Мирошниченко О. В. Оценка эффективности различных способов дренирования почки. *Медицинский Вестник Башкортостана*. 2013;2:82-85.
10. Новикова Е.Г., Теплов А.А., Смирнова С.В., Оношко В.Ф., Русаков И.Г. Стриктуры мочеточников у больных раком шейки матки. *Российский онкологический журнал*. 2009;3:28-34.
11. Мудрая И.С. Функциональные состояния верхних мочевых путей при урологических заболеваниях: *Дис.... д-ра мед. наук. - М., 2002*.
12. Чепуров А.К., Зенков С.С., Мамаев И.Э., Пронкин Е.А. Влияние длительного дренирования верхних мочевых путей мочеточниковыми стентами на функциональные способности почки. *Андрология и генитальная хирургия*. 2009;172-1721.
13. Дорончук Д.Н., Трапезникова М.Ф., Дутов В.В. Оценка качества жизни больных мочекаменной болезнью в зависимости от метода дренирования верхних мочевыводящих путей. *Урология*. 2010;2:14.
14. Чепуров А.К., Зенков С.С., Мамаев И.Э., Пронкин Е.А. Роль инфицирования верхних мочевых путей у больных с длительным дренированием мочеточниковыми стентами. *Андрология и генитальная хирургия*. 2009;173-173.

REFERENCES

1. Doronchuk DN, Trapeznikova MF, Dutov VV. Choice of an upper urinary tract drainage method in urolithiasis. *Urology*. 2010;3:7-10. (in Russ.)
2. Auge BK, Sarvis JA, L'Esperance JO, Preminger G. Practice patterns of ureteral stenting after routine ureteroscopic stone surgery: A survey of practicing urologists. *J. Endourol*. 2007;21(11):1287-1291. doi: 10.1089/end.2007.0038
3. Preminger GM, Tiselius HG, Assimos DG et al. *EAU/AUA Nephrolithiasis Guideline Panel*. 2007.
4. Alyaev YuG, Rapoport LM, Tsarichenko DG, Stoylov SV, Bushuev VO. Stenting of kidneys with ureterohydronephrosis in patients with large prostate hyperplasia. *Andrology and genital surgery*. 2008;3:43-44. (in Russ.)
5. Trapeznikova MF, Dutov VV, Bazaev VV, Doronchuk DN. To the question of the necessity of the upper urinary tract stenting after uncomplicated contact ureterolithotripsy. *Materials of the First Russian Congress on Endourology (Moscow, June 4-6, 2008)*. M., 2008:257-258. (in Russ.)
6. Alyaev YG, Rudenko VI, Gazimiev MA. Et al. Types of stenting of the ureter after contact ureterolithotripsy. *Materials of the First Russian Congress on Endourology (Moscow, June 4-6, 2008)*. M., 2008:126-127. (in Russ.)
7. Chew BH, Knudsen BE, Nott L, Pautler SE, Razvi H, Amann J, Denstedt JD. Pilot study of ureteral movement in stented patients: First step in understanding dynamic ureteral anatomy to improve stent discomfort. *J. Endourol*. 2007;21(9):1069-1075. doi: 10.1089/end.2006.0252
8. Guliyev B.G. Reconstructive surgery with organic obstruction of the upper urinary tract: *Dis .... Dr. med. sciences. - St. Petersburg, 2008*. (in Russ.)
9. Kogan MI, Shkodkin SV, Idashkin YuB, Lyubushkin AV, Miroshnichenko OV. Evaluation of kidney drainage different methods. *Medical bulletin of Bashkortostan*. 2013;2:82-85. (in Russ.)
10. Novikova EG, Teplov AA, Smirnova SV, Onopko VF, Rusakov I.G. Structures of ureters in patients with cervical cancer. *Russian oncology journal*. 2009;3:28-34. (in Russ.)
11. Mudraya I.S. Functional conditions of the upper urinary tract with urological diseases: *Dis .... Dr. med. sciences. - M., 2002*. (in Russ.)
12. Chepurov AK, Zenkov SS, Mamaev IE, Pronkin EA. Effect of prolonged drainage of the upper urinary tract by ureteral stents on the functional abilities of the kidney. *Andrology and genital surgery*. 2009;172-1721. (in Russ.)
13. Doronchuk DN, Trapeznikova MF, Dutov VV. Assessment of the quality of life of patients with urolithiasis, depending on the method of drainage of the upper urinary tract. *Urology*. 2010;2:14. (in Russ.)
14. Chepurov AK, Zenkov SS, Mamaev IE, Pronkin EA The role of infection of the upper urinary tract in patients with long drainage of ureteral stents. *Andrology and genital surgery*. 2009; 173-173. (in Russ.)

## Сведения об авторах

**Шкодкин Сергей Валентинович** – д.м.н., доцент, профессор кафедры госпитальной хирургии Медицинского института ФГАОУ ВО «Белгородский государственный национальный исследовательский университет», врач уролог урологического отделения ОГБУЗ «Белгородская областная клиническая больница Святителя Иоасафа»  
ORCID iD 0000-0003-2495-5760  
e-mail: shkodkin-s@mail.ru

**Идашкин Юрий Борисович** – врач уролог ОГБУЗ «Белгородская областная клиническая больница Святителя Иоасафа»  
ORCID iD 0000-0003-2318-9494  
e-mail: shkodkin-s@mail.ru

**Фентисов Виталий Владимирович** – к.м.н., старший преподаватель кафедры анатомии и гистологии человека Медицинского института ФГАОУ ВО «Белгородский государственный национальный исследовательский университет»  
ORCID iD 0000-0002-4053-386X  
e-mail: lihuss@yandex.ru

**Любушкин Алексей Васильевич** – к.м.н., клинический ординатор кафедры госпитальной хирургии Медицинского института ФГАОУ ВО «Белгородский государственный национальный исследовательский университет»  
ORCID iD 0000-0002-3031-8947  
e-mail: lyubushkin-av@mail.ru

**Невский Александр Александрович** – клинический ординатор кафедры госпитальной хирургии Медицинского института ФГАОУ ВО «Белгородский государственный национальный исследовательский университет»  
ORCID iD 0000-0001-9560-8673  
e-mail: nevskiy\_101@mail.ru

## Information about the author

**Sergey V. Shkodkin** – MD, PhD, Department of Hospital Surgery Professor of the Medical Institute Federal State Autonomous Educational Institution of Higher Education «Belgorod National Research University», doctor urologist Belgorod Regional Clinical Hospital of Svyatitelya Ioasafa  
ORCID iD 0000-0003-2495-5760  
e-mail: shkodkin-s@mail.ru

**Yuriy B. Idashkin** – doctor urologist Belgorod regional clinical hospital Svyatitelya Ioasafa  
ORCID iD 0000-0003-2318-9494  
e-mail: shkodkin-s@mail.ru

**Vitaliy V. Fentisov** – PhD, Department of anatomy and histology of the human Assistant Medical Institute Federal State Autonomous Educational Institution of Higher Education «Belgorod National Research University»  
ORCID iD 0000-0002-4053-386X  
e-mail: lihuss@yandex.ru

**Aleksey V. Lyubushkin** – PhD, Department of Hospital Surgery clinical resident of the Medical Institute Federal State Autonomous Educational Institution of Higher Education «Belgorod National Research University»  
ORCID iD 0000-0002-3031-8947  
e-mail: lyubushkin-av@mail.ru

**Aleksandr A. Nevskiy** – Department of Hospital Surgery clinical resident of the Medical Institute Federal State Autonomous Educational Institution of Higher Education «Belgorod National Research University»  
ORCID iD 0000-0001-9560-8673  
e-mail: nevskiy\_101@mail.ru

© И.С. Шорманов, Д.Н. Щедров, 2018  
УДК 616.681-007.59-089-053.6  
DOI 10.21886/2308-6424-2018-6-1-36-47  
ISSN 2308-6424

## Протезирование яичка у лиц, перенесших его заворот в подростковом возрасте

И.С. Шорманов<sup>1</sup>, Д.Н. Щедров<sup>2</sup>

<sup>1</sup>ФГБОУ ВО «Ярославский государственный медицинский университет» МЗ РФ;  
Ярославль, Россия

<sup>2</sup>ГБУЗ Ярославской области «Областная детская клиническая больница»;  
Ярославль, Россия

**Актуальность.** Протезирование яичка — вопрос, остро обсуждаемый в литературе, сопровождающийся значительной полярностью мнений в отношении показаний, методик, выборе импланта и оценки результатов. Публикации, относящиеся к протезированию по поводу заворота в детском возрасте, единичны и не дают однозначного ответа на возникающие вопросы.

**Цель исследования.** Оптимизировать показания, методики и выработать оптимальные сроки протезирования яичка после его заворота в подростковом возрасте.

**Материалы и методы.** 70 пациентов, утративших гонаду после торсии с критической ишемией в возрасте 11-18 лет, в среднем  $15,5 \pm 2,3$  года. У 49 пациентов выполнено эндопротезирование после орхэктомии по поводу перекрута. У 21 пациента протезированию предшествовала орхэктомия по поводу атрофии сохраненного после перекрута яичка. Интервал от острого эпизода до эндопротезирования составлял от 6 месяцев до 15 лет. Применялись три техники имплантации протеза яичка: протезирование паховым доступом без ушивания входа в мошонку (n=14); протезирование паховым доступом с ушиванием входа в мошонку по оригинальной разработанной методике. (n=34); протезирование мошоночным доступом (n=22).

**Результаты.** Ушивание входа в мошонку снижает риск миграции импланта в проксимальном направлении, обусловленный анатомическими предпосылками. Доступ через мошонку лишен указанного недостатка, однако повышает риск воспалительных осложнений. Эстетический результат протезирования напрямую зависит от возраста, в котором выполнена орхэктомия — чем старше пациент, перенесший операцию, тем лучше косметический эффект. Паховый доступ с ушиванием входа в мошонку при сопоставимом количестве хороших результатов, позволяет получить большее количество удовлетворительных и не приводит к осложнениям. Наиболее благоприятные результаты протезирования отмечаются при сроке, прошедшем с момента заворота — не более трех лет; все неудовлетворительные результаты отмечены при сроке более пяти лет с момента перекрута.

**Выводы.** 1. Протезирование яичка является неотъемлемым этапом реабилитации пациента после орхэктомии по поводу заворота. 2. Протезирование паховым доступом по предложенной оригинальной методике является оптимальным с технической точки зрения и обеспечивает наиболее физиологичное стояние импланта. 3. Результаты протезирования напрямую зависят от срока после первичной операции. 4. Осложнения при протезировании яичка можно минимизировать при накоплении опыта и их рациональной профилактике.

**Ключевые слова:** яичко; протезирование; подростки; эффективность; осложнения; профилактика

**Раскрытие информации:** Исследование не имело спонсорской поддержки. Авторы заявляют об отсутствии конфликта интересов.

**Поступила в редакцию:** 22.01.2018. **Принята к публикации:** 07.03.2018.

**Автор для связи:** Щедров Дмитрий Николаевич; тел.: +7 (930) 116-53-56; e-mail: shedrov.dmitry@yandex.ru

**Для цитирования:** Шорманов И.С., Щедров Д.Н. Протезирование яичка у лиц, перенесших его заворот в подростковом возрасте. *Вестник урологии*. 2018;6(1):36-47. DOI:10.21886/2308-6424-2018-6-1-36-47

---

## Prosthesis of the testicle in persons who have undergone his twitch at adolescence

I.S. Shormanov<sup>1</sup>, D.N. Shedrov<sup>2</sup>

<sup>1</sup>Yaroslavl State Medical University; Yaroslavl, Russia

<sup>2</sup>Yaroslavl Regional Pediatric Clinical Hospital; Yaroslavl, Russia

---

**Relevance.** Prosthesis of the testicle is a matter that is sharply discussed in the literature, accompanied by significant polarity of opinions regarding indications, techniques, choice of implant and evaluation of results. Publications relating to prosthetics about the bloat in childhood, are single and do not give an unambiguous answer to emerging questions.

**Goal.** Optimize the indications, techniques and develop optimal terms for prosthetic testis after its turn in adolescence.

**Materials and methods.** 70 patients who lost gonad after torsion with critical ischemia at the age of 11-18 years, an average of  $15.5 \pm 2.3$  years. In 49 patients, endoprosthesis were performed after orchiectomy for torsion. In 21 patients, orchiectomy was preceded by prosthetics due to the atrophy of the testicle preserved after the twist. The interval from an acute episode to endoprosthesis was from 6 months to 15 years.

Three techniques of implantation of the prosthetic testis were used: prosthetics with inguinal access without suturing the entrance to the scrotum ( $n = 14$ ); prosthetics by inguinal access with suturing the entrance to the scrotum according to the original developed technique. ( $n = 34$ ); prosthetics with scrotal access ( $n = 22$ ).

**Results.** Sewing the entrance to the scrotum reduces the risk of implant migration in the proximal direction, due to anatomical prerequisites. Access through the scrotum is free from this deficiency, but increases the risk of inflammatory complications.

The aesthetic result of the prosthesis directly depends on the age at which the orchiectomy is performed - the older the patient who underwent the operation, the better the cosmetic effect.

Inguinal access with suturing the entrance to the scrotum with a comparable number of good results makes it possible to obtain a greater number of satisfactory and does not lead to complications.

The most favorable results of prosthetics are noted at the time that has elapsed since the moment of turning - not more than three years; all unsatisfactory results were noted at a term of more than five years from the moment of torsion.

**Conclusions.** 1. Prosthesis of the testis is an integral stage in the rehabilitation of the patient after an orchiectomy for a bloat. 2. Prosthetic groin access according to the proposed original technique is optimal from a technical point of view and provides the most physiological standing of the implant. 3. The results of prosthetics directly depend on the period after the primary operation. 4. Complications of prosthetic testis can be minimized with the accumulation of experience and their rational prevention.

---

**Key words:** testicle; prosthetics; adolescents; effectiveness; complications; prevention

---

**Disclosure:** The study did not have sponsorship. The authors declare no conflict of interest.

**Received:** 22.01.2018. **Accepted:** 07.03.2018.

**For correspondence:** Dmitry N. Shedrov; tel.: +7 (930) 116-53-56; e-mail: shedrov.dmitry@yandex.ru

**For citations:** Shormanov I.S., Shedrov D.N. Prosthesis of the testicle in persons who have undergone his twitch at adolescence. *Herald Urology*. 2018;6(1):36-47. (In Russ.). DOI:10.21886/2308-6424-2018-6-1-36-47

### Актуальность

Эндопротезирование яичка – новое направление как в хирургии заворота яичка, так и в детской и подростковой реконструктивной андрологии вообще. Его необходимость не вызывает сомнений, установку импланта рассматривают как важную процедуру с целью восстановления приемлемого эстетически вида мошонки и предотвращения психологических последствий обладания «пустой» мошонкой [1].

Первые публикации о протезировании яичка, относящиеся к взрослому контингенту, были изданы в 30-е годы XX века Venable C., 1937 [2]. Установка импланта выполнялось ими по различным поводам, заворот яичка среди них был не ведущим. В 1980-е гг. был накоплен значительный зарубежный опыт выполнения подобных операций. Лидерство в данном направлении принадлежит Marshal S.M.D., 1986 [3]. Автор собрал данные о 2533 случаях протезирования, из них 527 – по поводу заворота у детей и подростков. По его данным, заворот яичка был поводом для протезирования в 17 % случаев; остальной контингент пациентов составляли гипоплазия яичка и анорхизм (35 %), опухоли яичка (23 %), рак простаты (16 %) эпидидимит и орхит (8 %), травма (1 %). Несколько меньший опыт – 424 пациента – представлен Adshhead J., 2001 [4]. В отечественной литературе наибольший опыт принадлежит А.Б. Окулову, 2001 [5] – 224 пациента до 18 лет. Следует отметить, что количество публикаций по протезированию яичек не велико как в отечественной, так и в зарубежной литературе, а публикации последних лет носят характер единичных.

К настоящему времени эндопротезирование яичка прочно заняло свое место в реконструктивной генитальной хирургии, в том числе и при завороте яичка, целесообразность его выполнения по психологическим и косметическим показаниям доказана и уже не дискутируется. Между тем, данная проблема оставляет много неразрешённых вопросов, которые касаются оптимального возраста для протезирования, подбора размеров импланта, видов имплантов, методик протезирования, осложнений при протезировании, удовлетворенности результатом. Это оставляет поле для дальнейших исследований.

Обсуждается вопрос сроков протезирования. Возможно выполнение операции протезирования одновременно с удалением гонады, однако это осуществимо только при отсутствии воспалительных изменений оболочек. Другие авторы предлагают выполнять ее отсрочено, через 3-6

месяцев, когда сформируется окончательно рубец на мошонке, что важно при использовании пахового доступа [6].

Существует мнение о необходимости протезирования в два этапа [7], когда устанавливается имплант минимально возможного размера вскоре после удаления собственного яичка, а в последующем выполняется протезирование имплантом, соответствующим собственному второму яичку. Методика позволяет поставить второй имплант в «подготовленную» мошонку достаточного объема без натяжения покровов и нарушения их трофики, но несёт и отрицательные стороны [8] (необходимость повторного вмешательства, травматичность, необходимость выделять меньший имплант из спаек в полости с риском повреждений оболочек). Некоторые авторы [9] используют двухэтапное протезирование только при орхэктомии в раннем возрасте, когда имеет место гипоплазия мошонки. Другие авторы предпочитают имплантировать протез, соответствующий родному яичку по размерам в подростковом возрасте, определяя при этом размер импланта по данным УЗИ. Следует критично относиться к УЗИ-размерам и имплантировать протез несколько больший, т.к. свое яичко находится в оболочках, которые увеличивают его объем, а имплантирование осуществляется практически под кожу [14].

Комарова С.Ю., 2017 [9] указывает на целесообразность имплантации в возрасте 13-17 лет. А.Б. Окулов., 2001, выполняя операции в возрастном диапазоне 7-18 лет, считает оптимальным возраст 13-17 лет [5]. Мадькин Ю.Ю., 2012 [14] имплантирует яичко с 17 лет, однако данная возрастная граница связана автором работой преимущественно с взрослыми пациентами.

Помимо возрастного аспекта и размеров контралатеральной гонады следует учитывать и размеры полового члена для формирования пропорционально эстетичных половых органов [9].

В настоящее время предложено два основных вида имплантов:

Жидкие импланты, размещаемые в мошонке пункционно. Распространенный в практике состав был предложен Окуловым А.Б., 2011 [5], представляющий диметакрилат тридэкаэтиленгликоль в сочетании с водой в соотношениях 13-24 %:64-86,8 %. Макаровым Г.А., 2002 предложено использовать в качестве импланта-наполнителя стерильного гидрогеля ПААГ 6-й степени плотности [10]. Существует и имеет некоторое практическое применение метод протезирования с использованием резервуара, заполненного соевым раствором [11]. Ранее предлагавшиеся методики с использованием парафина, парало-

новой губки, пластмассы АКР-10 на сегодняшний день имеют только историческое значение [10].

Силиконовые импланты, имеющие определённую форму. Наиболее широкое применение в клинической практике находят следующие производители: ЗАО «МедСил» (Россия, Мытищи), ЗАО «МИТ» (Россия, Железнодорожный), ООО «ПКО Каучук» (Россия, Ростов-на-Дону), Mertor/Coloplast (США), Eurosilicone 26cc (США). В настоящее время подавляющее большинство операций протезирования выполняется именно силиконовыми имплантами.

Из существующих методик установки силиконовых имплантов принципиально выделяются две – имплантация паховым доступом [9, 12, 13] и мошоночным [14]. В первом случае осуществляется доступ по паховой складке, формирование тоннеля в мошонку, если там сохраняется атрофированное яичко – орхофуникулэктомия с высокой перевязкой семенного канатика и имплантация в подготовленную полость [13]. Во втором случае доступ осуществляется в полость мошонки непосредственно через ее покровы [14]. Техническое исполнение методик описано подробно в литературе [3], и та и другая имеют как положительные, так и отрицательные стороны (табл. 1).

Скудность публикаций о протезировании яичка оставляет недостаточно раскрытым и во-

прос осложнений протезирования, вместе с тем он напрямую связан с методиками имплантации. Так, риск отторжения импланта и инфекции области оперативного вмешательства достоверно выше при использовании мошоночного доступа, так как при нем всегда сохраняется не герметичность швов и контакт протеза с внешней средой [12]. Отдельными авторами представлены случаи деструкции силиконового импланта [15]. Однако существуют публикации, содержащие значительное количество клинических наблюдений и не представляющие осложнений [9].

Выше обозначенное положение подтверждается сводными данными, представленными нами в таблице 2.

Важным аспектом протезирования является реалистичность ожидания и удовлетворенность результатом операции. Последняя наступает далеко не во всех случаях [3, 12]. Удовлетворенность, согласно данным анкетирования больных, наступает в 65-70 % случаев, относительная удовлетворенность — еще в 20 % [13]. Неудовлетворение результатами связано с осложнениями и, в большей степени, с завышенными результатами ожидания от протезирования. От реимплантации протеза после его отторжения отказывается около половины пациентов [14], предпочитая иметь косметический дефект, нежели подвергаться повторной операции, опасаясь её неудачи.

**Таблица 1. Сравнение методик протезирования яичка по Marshal S.M.D., 1986**

**Table 1. Comparison techniques testicular prosthesis by Marshal S.M.D., 1986**

Критерий <i>Criterion</i>	Паховый доступ <i>Inguinal access</i>	Мошоночный доступ <i>Scrotal access</i>
Удаление семенного канатика до внутреннего пахового кольца <i>Removal Of the spermatic cord to the internal inguinal ring</i>	Возможно и технически легко осуществимо <i>Perhaps technically easily feasible</i>	Невозможно <i>Impossible</i>
Сложности гемостаза в полости мошонки <i>Complexities of hemostasis in the cavity of the scrotal</i>	Возможны <i>Possible</i>	Практически отсутствуют <i>Virtually absent</i>
Травматичность <i>Traumatism</i>	Большая <i>Large</i>	Меньшая <i>The smaller</i>
Герметичность полости мошонки <i>Tightness of the scrotum cavity</i>	Герметична <i>Hermetic</i>	Герметичности нет <i>There is no airtightness</i>
Риск инфицирования импланта <i>The risk of infection of the implant</i>	Минимальный <i>Minimum</i>	Возможен <i>Possible</i>
Эффект выталкивания <i>Ejection effect</i>	Возможен <i>Possible</i>	Практически отсутствует <i>Virtually absent</i>
Нарушения трофики покровов мошонки <i>Trophic disorders scrotal integument</i>	Возможны <i>Possible</i>	Мало вероятны <i>It is unlikely</i>
Косметический результат <i>Cosmetic result</i>	Остается рубец в паховой области <i>Remains scar in the groin</i>	Рубец на мошонке практически не виден <i>The scar on the scrotum is practically invisible</i>



**Таблица 2. Осложнения протезирования яичка**  
**Table 2. Complications of prosthetic testis**

Автор <i>Author</i>	Доступ <i>Access</i>	Отторже- ние <i>Rejection</i>	Инфи- цирова- ние <i>Infection</i>	Гема- тома <i>Hema- toma</i>	Нагно- ение <i>Suppu- ration</i>	Смор- щивание импланта <i>Wrinkling of the implant</i>	Болевой синдром <i>Pain syn- drome</i>	Всего <i>Total</i>
Marshal S.M.D., 1986	паховый / <i>inguinal</i>	2,2%	1%	1,3%	0,5%	---	1,2%	6,2%
	мошоночный / <i>scrotal</i>	3,5%	1%	1%	0,5%	---	1%	7,0%
Мадькин Ю.Ю., 2012 <i>Madykin Yu.Yu., 2012</i>	мошоночный / <i>scrotal</i>	5,8%	11,4%	---	5,8%	3,2%	2%	28,2%
Incrocci L., 1999	паховый / <i>inguinal</i>	---	---	---	3,3%	---	3,3%	6,6%
Doherty A.P., 2000	паховый / <i>inguinal</i>	---	---	---	---	3,1%	---	3,1%
Комарова С.Ю., 2017 <i>Komarova S.Yu., 2017</i>	паховый, мошоночный / <i>inguinal, scrotal</i>	---	---	---	---	---	---	---

**Таблица 3. Возрастной состав пациентов с имплантами**  
**Table 3. Age composition of patients with implants**

Возраст (лет) <i>Age (years)</i>	11	12	13	14	15	16	17
Количество пациентов <i>Number of patients</i>	2	2	5	12	20	15	14
% пациентов <i>% of patients</i>	2,86%	2,86%	7,14%	17,14%	28,57%	21,42%	20,00%

Все выше обозначенные спорные вопросы оставляют место для дискуссии и дальнейшего поиска оптимальных решений, что определяет актуальность представляемой работы.

**Цель исследования:** оптимизировать показания, методики и улучшить результаты протезирования яичка после его заворота в подростковом возрасте.

#### Материалы и методы

Опыт протезирования яичка составил 70 пациентов, утративших гонаду после торсии с критической ишемией. В одном случае выполняли протезирование тестикулы с двух сторон после билатерального синхронного заворота. Пяти пациентам выполняли эндопротезирование этап-

ное с последующим увеличением объема импланта пропорционально увеличению объема собственной тестикулы. В 49 случаях выполнено эндопротезирование после орхэктомии, выполненной ранее. В 21 случае установке импланта предшествовала орхэктомия атрофированного яичка. Во всех случаях констатирована атрофия яичка III степени, потеря объема составляла более 80 %.

Временной интервал от острого эпизода до эндопротезирования составлял от 6 месяцев до 15 лет, что связано с выполнением протезирования в последние годы у пациентов, оперированных в более раннем периоде. Последние 6 лет этот период не превышал 8 месяцев.

Возраст пациентов составил от 11 до 18 лет, в среднем  $15,5 \pm 2,3$  года. Возрастной состав пациентов представлен в таблице 3.

В процессе накопления опыта имплантации яичка выработаны следующие основные положения проведения вмешательства:

Возраст — не менее 15 лет. Данный возраст напрямую коррелирует с приемлемым для протезирования объемом контралатеральной гонады.

Объем контралатеральной собственной гонады — не менее 15 см<sup>3</sup>. Данный параметр означает минимальное значение объема «взрослой» гонады при меньшем объеме косметический эффект будет мало приемлемы ввиду визуальной разницы размеров собственной гонады и протеза.

При ургентной ситуации срок после первичной уносящей операции должен составлять не менее 6 месяцев, что соответствует полному стиханию воспалительного процесса и завершению рубцевания в интересующей анатомической зоне.

Планово эндопротезирование целесообразно выполнять одновременно с удалением собственного атрофированного яичка.

Выполнение «этапного» эндопротезирования целесообразно только у подростков до начала пубертата с последующей заменой импланта на окончательный в возрасте 16-17, в иных случаях целесообразнее отложить операцию на 1-2 года и выполнить одноэтапно.

Использовали протезы яичка всех производителей, существующих на российском рынке:

- «МИТ», Россия, Железнодорожный (n=24).
- «Promedon S.A», Аргентина (n=39).
- «Mentor Coloplast», США (n=3).
- ЗАО «Мед Сил», Россия, Мытищи (n=2).
- ПКО «Каучук», Россия, Ростов —на Дону (n=2).

Применяли три техники выполнения имплантации яичка:

- протезирование паховым доступом без ушивания входа в мошонку (n=14);
- протезирование паховым доступом с ушиванием входа в мошонку по оригинальной разработанной методике. (n=34);
- протезирование мошоночным доступом (n=22).

**Протезирование паховым доступом без ушивания входа в мошонку.** Методика описана Lawrentschuk N., в 2005 г. (Lawrentschuk N., Webb R.David. Inserting testicular prostheses: a new surgical technique for difficult cases. BJU International.2005; 1111-114.). Способ заключается в следующем. Доступ осуществляется через паховый канал. Формируется тоннель в мошонку тупым путем через паховый канал с раздвиганием мягких тканей от корня мошонки в полость. Инструментом (предпочтительно пулевыми щипцами) формируется полость в мошонке под визуаль-

ным контролем снаружи полости, достаточная для размещения импланта. Семенной канатик, если он сохранен, служит ориентиром в направлении формирования тоннеля. После чего в полость мошонки помещается имплант и располагается в ней с соблюдением анатомической оси яичка.

**Протезирование паховым доступом с ушиванием входа в мошонку.** Методика оригинальная, находит применение в клинике с 2008 г. Методика выполняется следующим образом. Поперечный доступ по паховой складке в паховый канал. Обнаруживают элементы семенного канатика и выводятся в рану. Выполняется их мобилизация тупым и острым путем вверх до внутреннего пахового кольца и абдоминальной воронки. После выделения элементы прошивают не рассасывающейся нитью (0/0-2/0), перевязывают и пересекают. Тупым и острым путем выполняют мобилизацию элементов семенного канатика вниз к мошонке. В случае выполненной ранее орхэктомии элементы выделяют до наложенной на мошоночную часть семенного канатика лигатуры и удаляют вместе с ней. При наличии в мошонке атрофированного яичка его последовательно мобилизуют и удаляют вместе с семенным канатиком. На данном этапе следует опасаться перфорации оболочек мошонки и максимально избегать их травматизации. Выполняют гемостаз в полости мошонки и паховом канале. Тупым путем корнцангом или пулевыми щипцами расширяют полость мошонки соответственно размеру импланта. При формировании полости следует так же избегать травматизации оболочек. Пулевыми щипцами имплант помещают в полость мошонки. Полость мошонки ушивается следующим образом - над верхним полюсом импланта накладывают кисетный шов на 5-6 стежков равного размера с использованием атравматического монофиламентного длительно рассасывающегося шовного материала диаметром 4/0 на колющей игле. Шовный материал проводят через все оболочки мошонки, от мясистой до серозной до сведения тканей. Швы выполняют деликатно без перфорации покровов мошонки. В завершении осуществляют гемостаз в операционной ране. Накладываются узловы швы на апоневроз. У подростков после 14 лет выполняют пластику стенки пахового канала по Мартынову. Рана послойно ушивается наглухо с наложением внутрикожного шва.

**Протезирование мошоночным доступом.** Данный способ эндопротезирования яичка описан Мадыкиным Ю.Ю. и соавт., 2012 г. (Мадыкин Ю.Ю., Золотухин О.В., Фирсов О.В. О некоторых особенностях протезирования яичек. 8-й конгресс «Мужское здоровье» с международным

участием. Ереван. 26-28.04.2012 г. материалы конгресса. с. 73-74). Способ заключается в пахово-мошоночном доступе с разрезом кожи в верхнем углу мошонки, из которого тупым путем формируется полость в соответствующей половине мошонки. В подготовленную полость погружается протез яичка, который фиксируется викриловой нитью ко дну мошонки. Рана ушивается отдельными викриловыми швами. На одни сутки в ней оставляется резиновый выпускник.

Интраоперационно независимо от методики проводили антибиотикопрофилактику защищёнными пеницилинами однократно в дозе 10 мг/кг веса в/венно. Курсовой антибактериальной терапии при гладком течении не проводили. В качестве противовоспалительного препарата и обезболивающего назначали нестероидные противовоспалительные препараты на 3-5 дней.

### Результаты

Результаты протезирования отслежены у 62 пациентов в сроки от 6 месяцев после операции до 15 лет. Протезирование проводили паховым доступом с ушиванием входа в мошонку на уровне ее корня (n=30), паховым доступом без ушива-

вания входа в мошонку (n=11) и мошоночным доступом (n=21).

Критериями оценки отдаленных результатов являлись высота стояния импланта и наличие послеоперационных осложнений.

В таблице 4 отражены отдалённые результаты протезирования яичка.

Хорошими результатами считали расположение яичка на дне или в с/трети мошонки, что соответствует физиологическому, удовлетворительными — в в/трети мошонки), неудовлетворительным результат признавался при миграции яичка вплотную к корню мошонки и наличию осложнений.

Из представленных данных видно, что ушивание входа в мошонку существенно снижает риск миграции импланта в проксимальном направлении, который при паховом доступе обусловлен анатомическими предпосылками. Доступ через мошонку лишен указанного недостатка, однако повышает риск воспалительных осложнений.

Так же обращает внимание прямая зависимость качества протезирования от возраста выполнения орхэктомии: чем в более старшем возрасте удалено яичко, тем больше предпосылок для получения эстетически удовлетворительных результатов.

**Таблица 4. Отдалённые результаты протезирования различными методиками\***  
**Table 4. Long-term results of prosthetics by different methods**

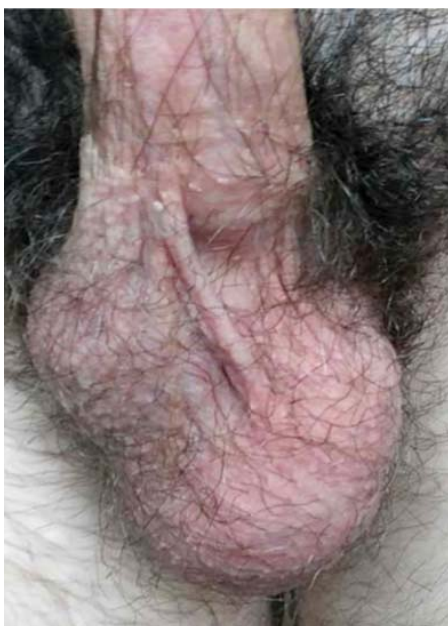
Критерий Criterion	Паховый доступ с ушиванием входа в мошонку <i>Inguinal access with suturing of the entrance to the scrotum</i> (n = 30)	Паховый доступ без ушивания входа в мошонку <i>Inguinal access without suturing the entrance to the scrotum</i> (n = 11)	Мошоночный доступ <i>Scrotal access</i> (n = 21)
Расположение яичка в средней трети мошонки <i>The location of the testicle in the middle third of the scrotum</i>	24 (80%)	6 (54,54%)	17 (80,95%)
Расположение яичка в верхней трети мошонки <i>Testicle placement in the upper third of the scrotum</i>	6 (20%)	3 (27,27%)	3 (14,28%)
Расположение у корня мошонки <i>Location at the root of the scrotum</i>	---	1 (9,09%)	---
Отторжение импланта <i>Implant rejection</i>	---	---	1 (4,76%)
Миграция импланта + сморщивание <i>Migration of the implant + wrinkling</i>	---	1 (0,09%)	---

Примечания: \* - для всех значений  $p < 0,05$

Comments: \* - for all values  $p < 0,05$



**Рисунок 1.** Больной М., 16 лет. 7 месяцев после протезирования яичка. Стояние импланта в средних отделах мошонки. Орхэктомия выполнена в возрасте 15 лет  
**Figure 1.** Patient M, 16 years old. 7 months after prosthetic testis. Stenting of the implant in the middle parts of the scrotum. Orchiectomy performed at the age of 15 years



**Рисунок 2.** Больной Щ., 15 лет. 8 месяцев после протезирования. Стояние импланта в верхних отделах мошонки. Орхэктомия выполнена в возрасте 2 лет  
**Figure 2.** Patient Shch, 15 years old. 8 months after prosthetics. Stenting of the implant in the upper parts of the scrotum. Orchiectomy performed at the age of 2 years

Данное положение наглядно демонстрируют приведенные ниже рисунки (рис. 1-2).

Оценка результатов протезирования яичка приведена в таблицах 5-6.

Из приведенных цифр видно, что паховый доступ с ушиванием входа в мошонку при сопоставимом количестве удовлетворительных результатов, позволяет получить большее количество удовлетворительных и не приводит к

неудовлетворительным результатам и осложнениям.

В отношении срока от выполнения орхэктомии до протезирования так же отчетливо показана прямая зависимость: наиболее благоприятные результаты отмечены при протезировании на первом году после утраты гонады или до трех лет; все неудовлетворительные результаты приходятся на сроки протезирования после пяти лет.

**Таблица 5. Оценка результатов протезирования в зависимости от методики \***  
**Table 5. Evaluation of the results of prosthetics depending on the technique**

Результат Result	Паховый доступ с ушиванием входа в мошонку Inguinal access with suturing of the entrance to the scrotum (n=30)	Паховый доступ без ушивания входа в мошонку Inguinal access without suturing the entrance to the scrotum (n=11)	Мошоночный доступ Scrotal access (n=21)
Хороший Good	24 (80%)	6 (54,54%)	17 (80,95%)
Удовлетворительный Satisfactory	6 (20%)	3 (27,27%)	3 (14,28%)
Неудовлетворительный Unsatisfactory	---	2 (18,18%)	1 (4,76%)

Примечания: \* - для всех значений  $p < 0,05$   
 Comments: \* - for all values  $p < 0,05$

**Таблица 6. Результаты протезирования в зависимости от времени выполнения орхэктомии\***  
**Table 6. Results prosthesis depending on the execution time of orchietomy\***

Срок орхэктомии Term orchietomy	Хорошие Good (n=47)	Удовлетворительные Satisfactory (n=12)	Неудовлетворительные Unsatisfactory (n=3)
До 1 года / Less than 1 year	15 (32,0%)	1 (8,3%)	---
1-3 года / 1-3 years	11 (23,4%)	3 (25%)	---
3-5 лет / 3-5 years	10 (21,3%)	2 (16,7%)	---
5-10 лет / 5-10 years	5 (10,5%)	2 (16,7%)	1 (33,3%)
Более 10 лет / More than 10 years	6 (12,7%)	4 (33,3%)	2 (66,7%)

Примечания: \* - для всех значений  $p < 0,05$   
 Comments: \* - for all values  $p < 0,05$

Осложнения отмечены в двух случаях (2,86%), оба в первые два года освоения методики — соответственно, 4-я и 9-я операции протезирования яичка, выполненные в клинике.

В одном случае констатировано отторжение импланта с отхождением его через свищ мошонки. Осложнение развилось у пациента 15 лет через 9 суток после протезирования паховым доступом — отмечены воспалительные изменения покровов над имплантом при отсутствии экссудативного воспаления в полости мошонки (рис. 3.). К 16 суткам на фоне антибактериальной терапии и местного лечения сформировался наружный свищ мошонки с отторжением импланта (рис. 4.), что потребовало его удаления через сформировавшийся свищ и его хирургической обработки с закрытием наводящими швами (рис. 5).

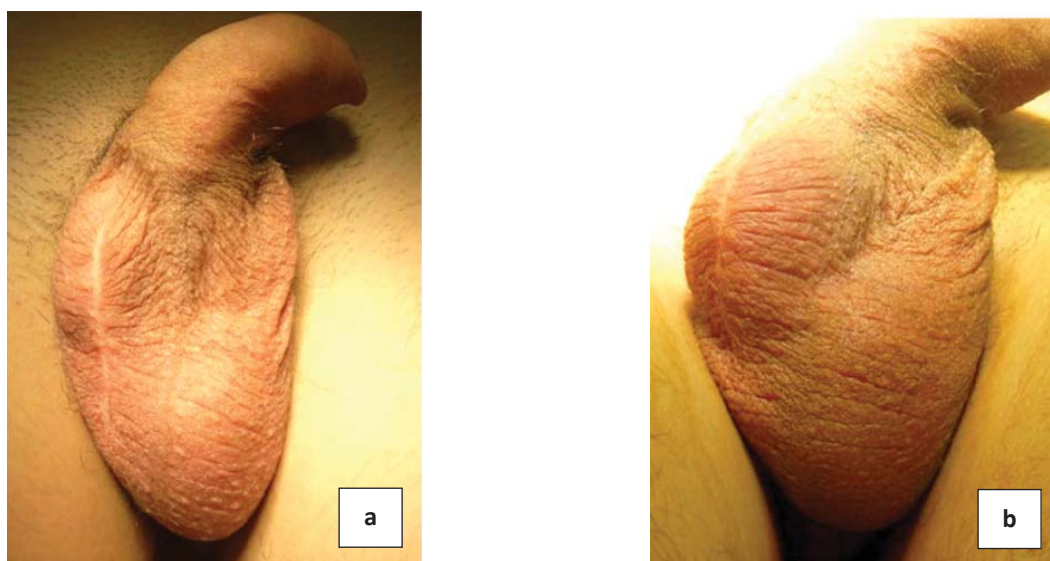
Связываем данное осложнение с нарушением трофики стенки мошонки после некорректного формирования полости (повреждение оболочек мошонки при грубом формировании полости для расположения импланта) в условиях малого

ее объема и выраженного спаечного процесса, и вторичного инфицирования за счёт сообщения зоны расположения импланта непосредственно с внешней средой.

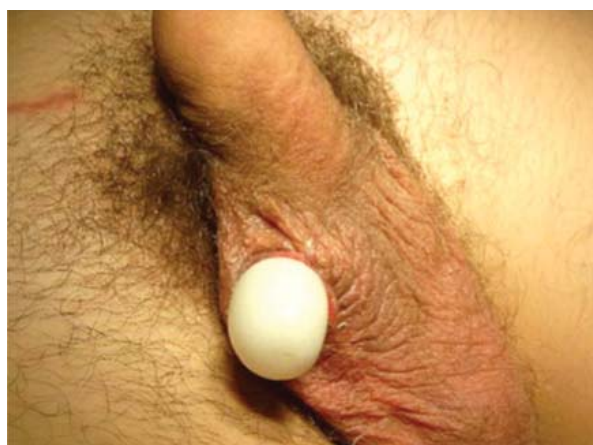Второй случай осложнения — миграция яичка к корню мошонки и вторичное сморщивание импланта. Осложнение отмечено у пациента 16 лет. Имплантация яичка выполнена через 14 лет после орхэктомии. К моменту операции отмечалась атрофия половины мошонки и ограниченная возможность протезирования яичка необходимого размера. В послеоперационном периоде выраженный реактивный отек мошонки. На фоне ранней активации пациента в послеоперационном периоде при осмотре через 6 месяцев после операции, яичко, исходно стоящее в средних отделах мошонки, мигрировало к паховому кольцу (рис. 6.).

Профилактикой подобного осложнения считаем соблюдение следующих положений:

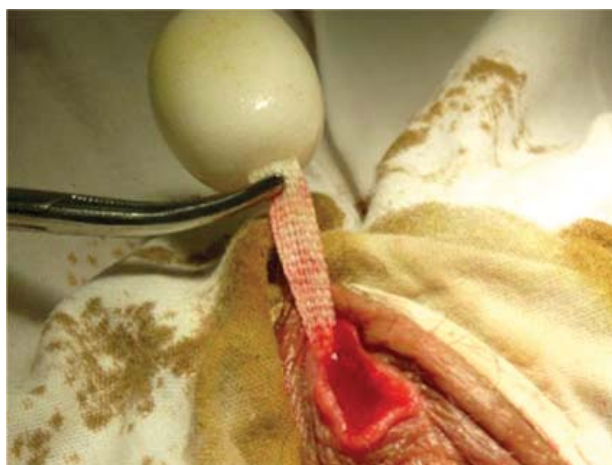- сокращение временного промежутка между острым заворотом яичка и имплантацией до 6 месяцев;



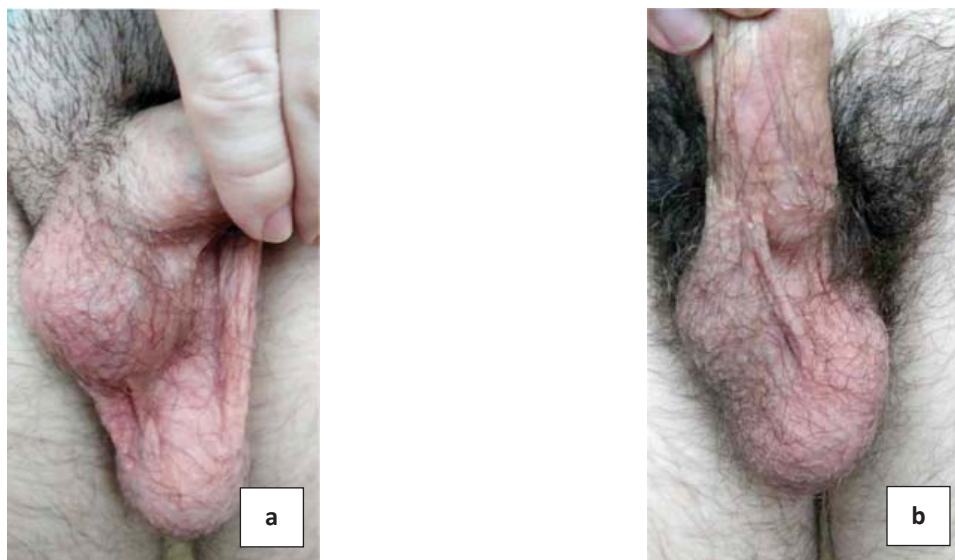
**Рисунок 3.** Вид мошонки до операции (а) и по завершении операции (б)  
**Figure 3.** The appearance of the scrotum before surgery (a) and after the operation (b)



**Рисунок 4.** Отторжение импланта (16-е сутки после эндопротезирования)  
**Figure 4.** Implant rejection (16 days after endoprosthesis)



**Рисунок 5.** Удаление импланта и ушивание дефекта мошонки  
**Fig. 5.** Removal of the implant and closure of the defect of scrotum



**Рисунок 6.** Стояние яичка исходно (а) и через 6 месяца после операции (б).  
Отмечается дислокация импланта к корню мошонки с сокращением размеров мошонки  
**Figure 6.** Standing of the testicle initially (a) and 6 months after the operation (b).  
**Marked dislocation of the implant to the root of the scrotum with a reduction in the size of the scrotum**

- ушивание входа в мошонку после помещения импланта (в данном случае на этапе выбора оптимальной методики протезирования данный компонент операции не выполнялся);
- использование двухэтапной методики протезирования при резком несоответствии размеров импланта и возможных размеров полости мошонки.

Использование этих мер в последующем позволило избежать послеоперационных осложнений.

#### Выводы:

1. Протезирование яичка на сегодняшний день является неотъемлемым этапом реабилитации пациента после орхэктомии.

2. Протезирование паховым доступом по предложенной оригинальной методике является наиболее оптимальным с технической точки зрения и обеспечивает наиболее физиологичное стояние импланта.

3. Результаты протезирования напрямую зависят от срока после первичной операции, чем меньше срок после удаления гонады, тем более, анатомичное стояние импланта. Наиболее благоприятные результаты отмечаются при протезировании на первом году после утраты гонады или до трех лет; все неудовлетворительные результаты приходится на сроки протезирования после пяти лет.

4. Осложнения при протезировании яичка можно свести к минимуму при накоплении опыта протезирования и рационального их профилактирования.

#### ЛИТЕРАТУРА

1. Шилл В-Б, Комхайр Ф, Харгрив Е. *Клиническая андрология*. [Пер. с англ.]. Москва: ГЭОТАР-Медиа; 2011.
2. Venable C, Stuck W. Testicular implants. *Ann. Surg.* 1937;105:917. doi: 10.1097/00000658-193706000-00006
3. Marshal S. Potential problems with testicular prostheses. *Urology.* 1986;28(5):388–390. doi: 10.1016/0090-4295(86)90068-3
4. Adshead J, Khoubehi B, Wood J, Rustin G. Testicular implants and patient satisfaction: a questionnaire-based study of men after orchidectomy for testicular cancer. *BJU International.* 2001;88:559–562. doi: 10.1046/j.1464-4096.2001.02392.x

#### REFERENCES

1. Shill V-B, Komkhair F, Khargriv E. *Klinicheskaya andrologiya*. Moscow: GEOTAR- Media; 2011. (In Russ)
2. Venable C, Stuck W. Testicular implants. *Ann. Surg.* 1937;105:917. doi: 10.1097/00000658-193706000-00006
3. Marshal S. Potential problems with testicular prostheses. *Urology.* 1986;28(5):388–390. doi: 10.1016/0090-4295(86)90068-3
4. Adshead J, Khoubehi B, Wood J, Rustin G. Testicular implants and patient satisfaction: a questionnaire-based study of men after orchidectomy for testicular cancer. *BJU International.* 2001;88:559–562. doi: 10.1046/j.1464-4096.2001.02392.x

5. Окулов А.Б. *Хирургическая тактика при заболеваниях органов репродуктивной системы у детей*: Дис. ... док.мед.наук. Москва; 2001.
6. Knight PJ, Vassy LE. The diagnosis and treatment of the acute scrotum in children and adolescents. *Ann. Surg.* 1984;200:664-673. doi: 10.1097/0000658-198411000-00019
7. Hajji F, Janane A. Images in clinical medicine. Torsion of undescended testis. *N Engl J Med.* 2012;366(17):1625. doi: 10.1056/NEJMicm1111776
8. Rivers KK, Rivers E., Stricker HJ. The clinical utility of serologic markers in the evaluation of the acute scrotum. *Acad Emerg Med.* 2000;7:1069 – 1072. doi: 10.1111/j.1553-2712.2000.tb02103.x
9. Комарова С.Ю., Цап Н.А., Чукреев В.И. Особенности консервативной и оперативной тактики при перекруте яичка *Детская хирургия.* 2016;20(4)185–188.
10. Патент РФ на изобретение №:2231300/07.08.02 Макаров ГА, Чепурной ГИ. Способ протезирования яичек при монорхизме и анорхизме. <http://www.bankpatentov.ru/node/9311>
11. Turek PJ. Master and The Testicular Prosthesis Group. Safety and effectiveness of a new saline filled testicular prosthesis. *J.Urol.* 2004;172:1427–1430. doi: 10.1097/01.ju.0000139718.09510.a4
12. Adsheed J, Khoubehi B, Wood J, Rustin G. Testicular implants and patient satisfaction: a questionnaire-based study of men after orchidectomy for testicular cancer. *BJU International.* 2001;88:559–562. doi: 10.1046/j.1464-4096.2001.02392.x
13. Lawrentschuk N, Webb DRD. Inserting testicular prostheses: a new surgical technique for difficult cases. *BJU International.* 2005;95(7):1111-114. doi: 10.1111/j.1464-410x.2005.05476.x
14. Мадькин Ю.Ю., Золотухин О.В., Фирсов О.В. О некоторых особенностях протезирования яичек. *8 конгресс «Мужское здоровье».* Ереван. 2012:73-74.
15. Doherty AP, Mannion BM, Moss JJ, Ockrim JL, Christmas TJ. Spread of silicone to inguinal lymph nodes from a leaking testicular prosthesis: a cause for chronic fatigue? *BJU International.* 2000;86:1090. doi: 10.1046/j.1464-410x.2000.00961.x
5. Okulov AB. *Khirurgicheskaya taktika pri zabolevaniyakh organov reproduktivnoi sistemy u detei.* [dissertation] Moscow; 2001. (In Russ)
6. Knight PJ, Vassy LE. The diagnosis and treatment of the acute scrotum in children and adolescents. *Ann. Surg.* 1984;200:664-673. doi: 10.1097/0000658-198411000-00019
7. Hajji F, Janane A. Images in clinical medicine. Torsion of undescended testis. *N Engl J Med.* 2012;366(17):1625. doi: 10.1056/NEJMicm1111776
8. Rivers KK, Rivers E., Stricker HJ. The clinical utility of serologic markers in the evaluation of the acute scrotum. *Acad Emerg Med.* 2000;7:1069 – 1072. doi: 10.1111/j.1553-2712.2000.tb02103.x
9. Komarova SYu, Tsap NA, Chukreev VI. Features of conservative and operative tactics in torsion of the testis. *Detskaya khirurgiya.* 2016;20(4)185–188. (In Russ)
10. Patent №:2231300/07.08.02 Makarov GA, Chepurnoj GI. Sposob protezirovaniya jaichkek pri monorhizme i anorhizme. (In Russ). <http://www.bankpatentov.ru/node/9311>
11. Turek PJ. Master and The Testicular Prosthesis Group. Safety and effectiveness of a new saline filled testicular prosthesis. *J.Urol.* 2004;172:1427–1430. doi: 10.1097/01.ju.0000139718.09510.a4
12. Adsheed J, Khoubehi B, Wood J, Rustin G. Testicular implants and patient satisfaction: a questionnaire-based study of men after orchidectomy for testicular cancer. *BJU International.* 2001;88:559–562. doi: 10.1046/j.1464-4096.2001.02392.x
13. Lawrentschuk N, Webb DRD. Inserting testicular prostheses: a new surgical technique for difficult cases. *BJU International.* 2005;95(7):1111-114. doi: 10.1111/j.1464-410x.2005.05476.x
14. Madykin JuJu, Zolotuhin OV, Firsov OV. O nekotorykh osobennostyah protezirovaniya jaichkek. *8 kongress «Muzhskoe zdorov'e».* Erevan. 2012:73-74. (In Russ)
15. Doherty AP, Mannion BM, Moss JJ, Ockrim JL, Christmas TJ. Spread of silicone to inguinal lymph nodes from a leaking testicular prosthesis: a cause for chronic fatigue? *BJU International.* 2000;86:1090. doi: 10.1046/j.1464-410x.2000.00961.x

## Сведения об авторах

**Шорманов Игорь Сергеевич** – д.м.н., профессор, заведующий кафедрой урологии с нефрологией ФГБОУ ВО ЯГМУ Минздрава России  
ORCID iD 0000-0002-2062-0421  
e-mail: i-s-shormanov@yandex.ru

**Щедров Дмитрий Николаевич** – к.м.н., заведующий урологическим отделением ГБУЗ ЯО «Областная детская клиническая больница»  
ORCID iD 0000-0002-0686-0445  
e-mail: shedrov.dmitry@yandex.ru

## Information about the authors

**Igor S. Shormanov** – Professor, Head of the Department of Urology, Yaroslavl State Medical University  
ORCID iD 0000-0002-2062-0421  
e-mail: i-s-shormanov@yandex.ru

**Dmitry N. Shedrov** – Head of the Department of Urology, Yaroslavl Regional Pediatric Clinical Hospital  
ORCID iD 0000-0002-0686-0445  
e-mail: shedrov.dmitry@yandex.ru



© А.Е. Осадчинский, И.В. Виноградов, С.П. Даренков, 2018  
УДК 616.66-001.8+616.69-008.1]-084:616.65-089.87:615.8  
DOI 10.21886/2308-6424-2018-6-1-48-54  
ISSN 2308-6424

## Вакуум индуцированная эрекция – профилактика гипоксии кавернозной ткани у пациентов после радикальной простатэктомии

А.Е. Осадчинский<sup>1</sup>, И.В. Виноградов<sup>2</sup>, С.П. Даренков<sup>3</sup>

<sup>1</sup>Департамент здравоохранения города Москвы; Москва, Россия

<sup>2</sup>ФГАОУ ВО «Российский университет дружбы народов»; Москва, Россия

<sup>3</sup>ФГБУ ДПО «ЦГМА»; Москва, Россия

Пациенты, перенесшие радикальную простатэктомию с применением нервосберегающей техники по поводу рака предстательной железы без проведения соответствующей программы пенильной реабилитации в послеоперационном периоде, подвержены риску формирования кавернозного фиброза с возникновением последующей стойкой эректильной дисфункции. С целью минимизации повреждения кавернозной ткани и раннего восстановления эректильной функции во время периода нейропраксии необходимо обеспечение достаточного уровня оксигенации. Роль применения вакуума в пенильной реабилитации для профилактики гипоксии кавернозной ткани до конца не ясна из-за отсутствия данных о газовом составе крови в момент достижения вакуум-индуцированной эрекции. Целью данной работы являлся обзор научных исследований, посвященных изучению вакуум-индуцированной эрекции полового члена на животных или людях, свидетельствующий о высоких результатах за счет увеличения оксигенации кавернозной ткани.

**Ключевые слова:** гипоксия кавернозной ткани; пенильная реабилитация; вакуум индуцированная эрекция; эректильная дисфункция

**Раскрытие информации:** Исследование не имело спонсорской поддержки. Авторы заявляют об отсутствии конфликта интересов.

**Поступила в редакцию:** 05.02.2018. **Принята к публикации:** 07.03.2018.

**Автор для связи:** Осадчинский Александр Евгеньевич; тел.: +7 (939) 000-04-07; e-mail: osadchinskiy@gmail.com

**Для цитирования:** Осадчинский А.Е., Виноградов И.В., Даренков С.П. Вакуум индуцированная эрекция – профилактика гипоксии кавернозной ткани, у пациентов после радикальной простатэктомии. *Вестник урологии*. 2018;6(1):48-54. DOI:10.21886/2308-6424-2018-6-1-48-54

## Vacuum therapy – prevention of hypoxia of cavernous tissue patients after radical prostatectomy

A.E. Osadchinskii<sup>1</sup>, I.V. Vinogradov<sup>2</sup>, S.P. Darenkov<sup>3</sup>

<sup>1</sup>Department of Health of Moscow; Moscow, Russia

<sup>2</sup>Peoples Friendship University of Russia; Moscow, Russia

<sup>3</sup>Central State Medical Academy of department of presidential affairs; Moscow, Russia

Patients, after radical prostatectomy with the use of nerve-sparing techniques, without carrying out penile rehabilitation, are at risk of forming cavernous fibrosis with the emergence of subsequent persistent erectile dysfunction. In order to minimize damage to cavernous tissue and early restoration of erectile function during the period of neuropraxia, it is necessary to ensure a sufficient level of oxygenation. The role of applying vacuum in penile rehabilitation for the prevention of hypoxia of cavernous tissue is not fully understood, due to the lack of data on the gaseous composition of the blood at the time of reaching the vacuum of erection.

The purpose of this work was to review the scientific studies devoted to the study of vacuum induced penile erection in animals or humans, which indicates high results due to increased oxygenation of cavernous tissue

**Key words:** hypoxia of cavernous tissue; penile rehabilitation; vacuum erector device; erectile dysfunction

**Disclosure:** The study did not have sponsorship. The authors declare no conflict of interest.

**Received:** 05.02.2018. **Accepted:** 07.03.2018.

**For correspondence:** Aleksandr E. Osadchinskiy; tel.: +7 (939) 000-04-07; e-mail: osadchinskiy@gmail.com

**For citations:** Osadchinskiy A.E., Vinogradov I.V., Darenkov S.P. Vacuum therapy – prevention of hypoxia of cavernous tissue, patients after radical prostatectomy. *Herald Urology*. 2018;6(1):48-54. (In Russ.). DOI:10.21886/2308-6424-2018-6-1-48-54

Как правило, гипоксия кавернозной ткани является нормальным физиологическим состоянием в расслабленном половом члене, которая прерывается регулярными ночными эрекциями у мужчин с сохранной эректильной функцией (ЭФ) [1, 2]. Большую часть времени у мужчин в состоянии покоя, в половом члене парциальное напряжение кислорода (PO<sub>2</sub>) очень низкое (25–40 мм рт. ст.) [3]. Тем не менее, во время эпизодов ночных эрекций, в среднем, 3-5 раз за ночь с продолжительностью каждого по 30-45 мин в общей сложности 1,5-3 часа [4] PO<sub>2</sub> в кавернозных телах увеличивается (90-100 мм рт. ст.). За счет высокого уровня PO<sub>2</sub> в значительной мере следует повышение уровня оксигенации (SO<sub>2</sub>) и веществ, выделяемых под действием высокого давления, таких как простогландин-E1 (PGE-1) и оксид азота (NO), существенно подавляющих экспрессию трансформирующего фактора роста β1 (TGF-β1) и тем самым предотвращают синтез коллагена и развитие фиброза в гладкомышечных клетках кавернозной ткани [3, 5].

У пациентов, перенесших нервосберегающую радикальную простатэктомию (НС-РПЭ) в течение периода нейрогенного восстановления, эпизоды ночных эрекций отсутствуют, гипоксия ингибирует выработку PGE-1, а нейропраксия - NO. За счёт выработки продукции проапоптотических и профибротических факторов происходит образование последующего кавернозного фиброза с возникновением стойкой эректильной дисфункции (ЭД). С целью минимизации повреждения кавернозной ткани и раннего восстановления ЭФ в послеоперационном периоде необходимо обеспечение достаточной оксигенации в кавернозной ткани [6]. По мнению Nakky T., ранее достижение эрекций у мужчин является важнейшей целью после операций на органах малого таза [7].

Несмотря на рекомендации Европейского общества урологов 2018 г., использование вакуум устройств vacuum erector device (VED) относится к первой линии лечения ЭД, но популярным видом терапии у врачей, особенно амбулаторного звена для пенильной протекции остается назначение препаратов группы ингибиторов фосфодиэстеразы 5 типа [8, 9].


Роль применения вакуума в пенильной реабилитации (ПР) для профилактики гипоксии кавернозной ткани до конца не ясна из-за отсутствия данных о газовом составе крови в момент достижения вакуум индуцированной эрекции (ВИЭ).

Многочисленные исследования, посвященные изучению ВИЭ полового члена, представленные в табл. 1, свидетельствуют о благоприятном эффекте за счет увеличения PO<sub>2</sub> и отсутствия гипоксии кавернозной ткани. Diederichs W. и соавторы на приматах продемонстрировали изменение интракавернозного давления после применения отрицательного давления [10]. При постепенном увеличении перфузии крови к пещеристым телам интракавернозное давление восстановилось до 50 % после 17 сек. и до 100 % после 30-60 сек. Авторы пришли к выводу, что тумесценция, вызванная с помощью VED, является пассивным процессом, которая происходит без релаксации гладкой мускулатуры и выпуска нейромедиаторов. Кроме того, они отметили увеличение интракавернозного давления путём аспирации с частичным использованием констрикторных приспособлений, что соответствовало состоянию после интракавернозной инъекции раствором папаверина. При использовании цветного доплеровского картирования Broderick G. и соавторы, в своем исследовании на людях отметили, что от-

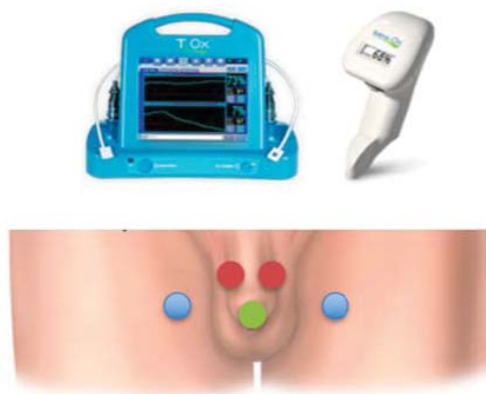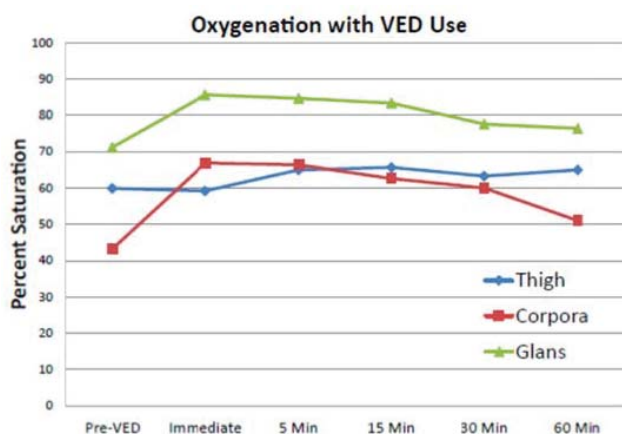
рицательное давление коротечно увеличивает скорость кровотока по центральной кавернозной артерии. С целью поддержания эрекции за счет предотвращения венозного оттока на основание полового члена одевали суживающее кольцо, однако цветная доплерография показала отсутствие артериального притока после его уставки. После применения констрикторного кольца площадь поперечного сечения кавернозных тел удваивалась. В дальнейшем исследовании Donatucci и Lue показали, что при использовании VED отмечается увеличение артериального притока по кавернозным артериям у мужчин с ЭД, васкулогенной формой, лёгкой степени. А при состоянии ВИЭ, вызванной с помощью вакуум констрикторного устройства vacuum constriction device (VCD), отметили низкую скорость тока по сосудам и относительную ишемию. При сравнении ВИЭ с естественной пациенты отмечали изменение цвета, ощущение холода, особенно на головке полового члена, и жаловались на онемение и боль. Эти данные указывают на риск ишемии кавернозной ткани во время использования констрикторных колец для поддержания ВИЭ. Bosshardt R. и соавторы в 1995 г. исследовали 30 мужчин с ЭД, использовавших VCD в течение 6 месяцев. Авторы проводили газовый анализ кавернозной крови до и сразу же после применения VCD, а также повторный анализ через 15 и 30 мин. с использованием сжимающих колец. Среднее значение насыщения крови кислородом в кавернозных телах при ВИЭ сразу же после использования VCD составила 79,2 %, а расчет соотношения артериальной к венозной крови составил 58 % vs. 42 % соответственно. Через 30 минут газовый анализ крови свидетельствовал о гипоксии кавернозной ткани. По этой причине использование констрикторных колец, особенно в программах ПР, считается неэффективным способом. Единственной возможностью для использования VCD для мужчин является достижение полового акта по требованию. Для предотвращения ишемического повреждения кавернозной ткани суживающее кольцо можно использовать не более 30 мин. для проведения полового акта [11]. Radmanabhan P. и соавторы в своей работе с помощью тканевого оксиметра определяли содержание кислорода (SO<sub>2</sub>) в кавернозных телах. Группу I составили 27 мужчин с сохранной ЭФ, средний балл анкеты Sexual Health Inventory for Men (SHIM) > 21), группу II – 144 пациента с легкой степенью ЭД, (SHIM < 21). Стоит отметить, что среди всех пациентов 59 мужчин были после нервосберегающей радикальной простатэктомии, 5 из которых вошли в группу I. У пациентов в

группе I в состоянии покоя: SO<sub>2</sub> справа – 45,23 %; слева – 52,50 %, в состоянии эрекции: SO<sub>2</sub> справа – 76,58 %; слева – 80,42 %. В группе II – SO<sub>2</sub> справа 45,04 % vs 53,58 % и слева 50,95 % vs 58,78 %, соответственно. Авторы пришли к выводу, что насыщение SO<sub>2</sub> кавернозной ткани у пациентов с ЭД значительно хуже, чем у мужчин с нормальной ЭФ, вне зависимости от факторов риска [12]. Muller и соавторы в своей работе исследовали применение VED на крысах. Для изучения механизма ВИЭ использовали специальный крысиный VED, который симулировал человеческий. Исследование показало, что ежедневное использование VED на крысах существенно улучшило соотношение интракавернозного давления к среднему артериальному давлению, тем самым снизился уровень фактора индуцируемого гипоксией-1 $\alpha$  (HIF-1 $\alpha$ ), TGF- $\beta$ 1, коллагена, а уровень NO-синтазы увеличился [10]. Yuan J. и соавторы на крысах наблюдали, как половой член становился набухшим, изменяя цвет с красного до темно-красного во время цикла использования вакуума продолжительностью 5 мин. Данные показали, что ВИЭ частично изменяет содержание HIF-1 $\alpha$ , вызванного двусторонним повреждением кавернозных нервов [13]. В 2013 г. Lin H. и соавторы, использовали VED при билатеральном повреждении кавернозных нервов на модели с крысами и подтвердили результаты, что ВИЭ была эффективной в предотвращении фиброза, а также в уменьшении размеров полового члена (рис. 1). Авторская группа отметила значительное увеличение среднего SO<sub>2</sub> в кавернозных телах при использовании VED при сравнении полового члена в состоянии покоя, эрекции и в группе контроля 76,53 % vs 88,25 % и 78,93 % соответственно ( $p < 0,05$ ). При анализе газового состава кавернозной крови сразу же после использования VED соотношение артериальной крови к венозной составило 62 % vs 38 % [14].

Welliver R. и соавторы, в своём пилотном исследовании (рис. 2) изучали содержание SO<sub>2</sub> кавернозных тел перед и после использования VED. Авторы исследовали краткосрочные эффекты VED на пенильную оксигенацию и попытались отразить физиологическое обоснование использования VED у мужчин после НС-РПЭ. До операции средний балл (SHIM > 21) на момент проведения исследования (SHIM = 7). Тканевой оксиметр на пациентах фиксировали в пяти точках (бедро, головка и кавернозные тела полового члена), насыщение ткани кислородом измеряли перед использованием VED и сразу после удаления с повторением через 5, 15, 30 и 60 минут. SO<sub>2</sub> головки и кавернозных тел полового



**Рисунок 1.** Исследование на модели с крысами [14]. а – измерение длины в состоянии натяжения; б – измерение длины полового члена; с – измерение диаметра полового члена.  
**Figure 1.** Study on a model with rats [14]. a – the tension meter was applied to maintain the same tension; b – the vernier caliper was used for the penile length measurement; c – the vernier caliper was used for the penile diameter measurement.



**Рисунок 2.** Определение оксигенации после использования VED [2]  
**Figure 2.** Tissue oxygenation after application of VED

члена значительно увеличилась (55 %) в сравнении перед использованием VED на всех точках. Эти увеличения были статистически значимыми для полноты исследования по сравнению с исходными значениями, даже через 60 мин. после использования.

В настоящее время вакуумная терапия используется без применения констрикторных ко-

лец, которая ранее была рассмотрена как метод восстановления ЭФ в ПР у пациентов после РПЭ [10], за исключением совершения полового акта по требованию [15]. Однако многие авторы отмечают этот метод крайне неудобным в организации процесса для пациента, непопулярным из-за отсутствия спонтанности и самое главное приводящий к ишемии кавернозной ткани.

**Таблица 1. Изменения газового состава кавернозной крови после использования VED**  
**Table 1. Penile hemodynamic and blood oxygen supply changes during vacuum therapy**

Первый автор <i>First author</i>	Год <i>Year</i>	Объект исследования <i>Object of study</i>	Метод исследования <i>Method of investigation</i>	Результат <i>Result</i>
Diederichs	1989	Приматы <i>Primates</i>	Интракавернозное давление <i>Intracavernous pressure</i>	Увеличение притока крови за счет создания отрицательного давления <i>Subatmospheric pressure induces an expansion of the penis followed by increased blood inflow</i>
Broderick	1992	Пациенты <i>Patients</i>	Цветная доплерография <i>Color Doppler</i>	Во время VED увеличилась скорость артериального кровотока в кавернозных телах и уменьшалась после использовании констрикторного кольца <i>Vacuum transiently increased cavernous arterial blood flow velocity; arterial inflow was diminished once the constricting band used</i>
Donatucci	1992	Пациенты с ЭД <i>Patients with erectile dysfunction</i>	Цветная доплерография <i>Color Doppler</i>	Постоянное использование VED увеличивает артериальный приток в кавернозные тела <i>Chronic VED usage increases cavernous arterial flow</i>
Bosshardt	1995	Пациенты с ЭД <i>Patients with erectile dysfunction</i>	Rigiscan, Анализ газового состава крови <i>Rigiscan monitor, Blood gas analysis</i>	SO <sub>2</sub> составила 79,2% при VCD (58% артериальной и 42% венозной), ишемия через 30 мин после использования VCD <i>The average rigidity was &gt;80%; SO<sub>2</sub> of corporal blood was 79.2% (58% arterial and 42% venous) immediately and ischemia after 30 min after VED application</i>
Padmanabhan	2007	Пациенты с ЭД и без ЭД <i>Patients with erectile dysfunction and without</i>	Тканевой оксиметр <i>Oximeter</i>	SO <sub>2</sub> после использования VED составила 67% <i>SO<sub>2</sub> after using VED was 67%.</i>
Muller	2008	Крысы <i>Rats</i>	Анализ газового состава крови <i>Blood gas analysis</i>	Улучшение ЭФ <i>Improvement of erectile function</i>
Yuan	2009	Крысы <i>Rats</i>	Наблюдение <i>Observation</i>	Половой член становится эрегированным, изменяет цвет от красного до темно-красного, во время цикла использования вакуума продолжительностью 5 мин <i>Penis became engorged, changing color from red to dark red, during a treatment cycle lasting 5 min</i>
Yuan	2010	Крысы с повреждением нервов <i>Rats with bilateral cavernous nerve crush</i>	Иммуногистохимия <i>Immunohistochemistry</i>	VED частично восстанавливает экспрессию HIF-1α вызванную повреждением кавернозных нервов <i>VED therapy partially reversed HIF-1α expression induced by bilateral cavernous nerve crush</i>
Lin	2013	Крысы с повреждением нервов <i>Rats with bilateral cavernous nerve crush</i>	Анализ газового состава крови <i>Blood gas analysis</i>	Значительное увеличение среднего SO <sub>2</sub> при использовании VED (62% артериальной и 38% венозной) <i>Significant increase in mean SO<sub>2</sub> by VED application compared with the flaccid and traction groups (62% arterial and 38% venous)</i>
Welliver	2014	Пациенты после РПЭ <i>Patients after prostaticectomy</i>	Тканевой оксиметр <i>Oximeter</i>	SO <sub>2</sub> в головке и в кавернозных телах полового члена значительно увеличилась на всех временных точках (0, 5, 15, 30 и 60 мин после VED) по сравнению с исходным уровнем <i>SO<sub>2</sub> for both the glans and corpora significantly increased over baseline (pre-VED use) levels at all time-points (0, 5, 15, 30, and 60 min after VED)</i>

Несмотря на то что в 2006 г. в США управление по контролю за качеством пищевых продуктов и медикаментов (US Food and Drug Administration) одобрила использование VED как прибора для создания и поддержания эрекции путем притока артериальной крови к половому члену в течение периода восстановления ЭФ по-

сле РПЭ, до сих пор не существует ни одного крупного многоцентрового, рандомизированного, контролируемого исследования вакуум-профилактики в качестве ПР [2]. Необходимо дальнейшее изучение VED для обязательного включения в программу пенильной реабилитации у пациентов после РПЭ.

## ЛИТЕРАТУРА

1. Sheng-Qiang Q, Liang G, Qiang W, Jiuhong Y. Vacuum therapy in penile rehabilitation after radical prostatectomy: review of hemodynamic and antihypoxic evidence. *Asian Journal of Andrology*. 2016;18:446-451. doi: 10.4103/1008-682X.159716
2. Welliver R, Mechlin C, Goodwin B, Alukal J, McCullough A. A pilot study to determine penile oxygen saturation before and after vacuum therapy in patients with erectile dysfunction after radical prostatectomy. *J Sex Med*. 2014;11:1071-7. doi:10.1111/jsm.12445
3. Kim N, Vardi Y, Padma-Nathan H, Daley J, Goldstein I, Saenz de Tejada I. Oxygen tension regulates the nitric oxide pathway. Physiological role in penile erection. *J Clin Invest*. 1993;91:437. doi:10.1172/JCI116220
4. Fisher C, Gross J, Zuch J. Cycle of penile erection synchronous with dreaming (REM) sleep: preliminary report. *Arch Gen Psychiatry*. 1965;12:29-45. doi: 10.1001/archpsyc.1965.01720310031005
5. Moreland R. Is there a role of hypoxemia in penile brosis: a viewpoint presented to the Society for the Study of Impotence. *Int J Impot Res*. 1998;10:113-20. doi:10.1038/sj.ijir.3901042
6. Mulhall J, Morgentaler A. Controversies in sexual medicine: penile rehabilitation should become the norm for radical prostatectomy patients. *J Sex Med*. 2007;4:538-43. doi: 10.21037/tau.2016.08.14
7. Hakky T, Baumgarten A, Parker J, Zheng Y, Kongnyuy M, Martinez D, Carrio R. Penile Rehabilitation: The Evolutionary Concept in the Management of Erectile Dysfunction. *Current Urology Reports*. 2014;15(4):393. doi: 10.1007/s11934-014-0393-6
8. Teloken P, Mesquita G, Montorsi F, Mulhall J. Post-radical prostatectomy pharmacological penile rehabilitation: practice patterns among the international society for sexual medicine practitioners. *J Sex Med*. 2009;6:2032-8. doi: 10.1111/j.1743-6109.2009.01269.x
9. Tal R, Teloken P, Mulhall J. Erectile function rehabilitation after radical prostatectomy: practice patterns among AUA members. *J Sex Med*. 2011;8:2370-6. doi: 10.1111/j.1743-6109.2011.02355.x
10. Lin H, Wang G, Wang R. Vacuum erectile device for penile rehabilitation. *J Integr Nephrol Androl*. 2014;1:4-10. doi: 10.4103/2225-1243.137541
11. Bosshardt R, Farwerk R, Sikora R, Sohn M, Jakse G. Objective measurement of the effectiveness, therapeutic success and dynamic mechanisms of the vacuum device. *Brit J Urol*. 1995;75:786-791. doi: 10.1111/j.1464-410X.1995.tb07392.x
12. Padmanabhan P, McCullough A. Penile oxygen saturation in the flaccid and erect penis in men with and without erectile dysfunction. *J Androl*. 2007;28:223-8. doi:10.2164/jandrol.106.001313

## REFERENCES

1. Sheng-Qiang Q, Liang G, Qiang W, Jiuhong Y. Vacuum therapy in penile rehabilitation after radical prostatectomy: review of hemodynamic and antihypoxic evidence. *Asian Journal of Andrology*. 2016;18:446-451. doi: 10.4103/1008-682X.159716
2. Welliver R, Mechlin C, Goodwin B, Alukal J, McCullough A. A pilot study to determine penile oxygen saturation before and after vacuum therapy in patients with erectile dysfunction after radical prostatectomy. *J Sex Med*. 2014;11:1071-7. doi:10.1111/jsm.12445
3. Kim N, Vardi Y, Padma-Nathan H, Daley J, Goldstein I, Saenz de Tejada I. Oxygen tension regulates the nitric oxide pathway. Physiological role in penile erection. *J Clin Invest*. 1993;91:437. doi:10.1172/JCI116220
4. Fisher C, Gross J, Zuch J. Cycle of penile erection synchronous with dreaming (REM) sleep: preliminary report. *Arch Gen Psychiatry*. 1965;12:29-45. doi: 10.1001/archpsyc.1965.01720310031005
5. Moreland R. Is there a role of hypoxemia in penile brosis: a viewpoint presented to the Society for the Study of Impotence. *Int J Impot Res*. 1998;10:113-20. doi:10.1038/sj.ijir.3901042
6. Mulhall J, Morgentaler A. Controversies in sexual medicine: penile rehabilitation should become the norm for radical prostatectomy patients. *J Sex Med*. 2007;4:538-43. doi: 10.21037/tau.2016.08.14
7. Hakky T, Baumgarten A, Parker J, Zheng Y, Kongnyuy M, Martinez D, Carrio R. Penile Rehabilitation: The Evolutionary Concept in the Management of Erectile Dysfunction. *Current Urology Reports*. 2014;15(4):393. doi: 10.1007/s11934-014-0393-6
8. Teloken P, Mesquita G, Montorsi F, Mulhall J. Post-radical prostatectomy pharmacological penile rehabilitation: practice patterns among the international society for sexual medicine practitioners. *J Sex Med*. 2009;6:2032-8. doi: 10.1111/j.1743-6109.2009.01269.x
9. Tal R, Teloken P, Mulhall J. Erectile function rehabilitation after radical prostatectomy: practice patterns among AUA members. *J Sex Med*. 2011;8:2370-6. doi: 10.1111/j.1743-6109.2011.02355.x
10. Lin H, Wang G, Wang R. Vacuum erectile device for penile rehabilitation. *J Integr Nephrol Androl*. 2014;1:4-10. doi: 10.4103/2225-1243.137541
11. Bosshardt R, Farwerk R, Sikora R, Sohn M, Jakse G. Objective measurement of the effectiveness, therapeutic success and dynamic mechanisms of the vacuum device. *Brit J Urol*. 1995;75:786-791. doi: 10.1111/j.1464-410X.1995.tb07392.x
12. Padmanabhan P, McCullough A. Penile oxygen saturation in the flaccid and erect penis in men with and without erectile dysfunction. *J Androl*. 2007;28:223-8. doi:10.2164/jandrol.106.001313

13. Yuan J, Lin H, Li P, Zhang R, Luo A, Berardinelli F, Dai Y, Wang R. Molecular mechanisms of vacuum therapy in penile rehabilitation: a novel animal study. *EurUrol.* 2010;58:773-80. doi:10.1016/j.eururo.2010.07.005
14. Lin H, Yang W, Zhang J, Dai Y, Wang R. Penile rehabilitation with a vacuum erectile device in an animal model is related to an antihypoxic mechanism: blood gas evidence. *Asian J Androl.* 2013;15:387. doi:10.1038/aja.2013.18
15. Yuan J, Hoang A, Romero C, Lin H, Dai Y, Wang R. Vacuum therapy in erectile dysfunction-science and clinical evidence. *Int J Impot Res.* 2010;22:211-9. doi:10.1038/ijir.2010.4
13. Yuan J, Lin H, Li P, Zhang R, Luo A, Berardinelli F, Dai Y, Wang R. Molecular mechanisms of vacuum therapy in penile rehabilitation: a novel animal study. *EurUrol.* 2010;58:773-80. doi:10.1016/j.eururo.2010.07.005
14. Lin H, Yang W, Zhang J, Dai Y, Wang R. Penile rehabilitation with a vacuum erectile device in an animal model is related to an antihypoxic mechanism: blood gas evidence. *Asian J Androl.* 2013;15:387. doi:10.1038/aja.2013.18
15. Yuan J, Hoang A, Romero C, Lin H, Dai Y, Wang R. Vacuum therapy in erectile dysfunction-science and clinical evidence. *Int J Impot Res.* 2010;22:211-9. doi:10.1038/ijir.2010.4

#### Сведения об авторах

**Осадчинский Александр Евгеньевич** – ведущий специалист Управления организации стационарной медицинской помощи Департамента здравоохранения города Москвы

ORCID iD 0000-0003-2892-5665

e-mail: osadchinskiy@gmail.com

**Виноградов Игорь Владимирович** – д.м.н., профессор, заведующий кафедрой клинической андрологии ФПКМР ФГАОУ ВО «Российский университет дружбы народов»

ORCID iD 0000-0001-7469-3952

e-mail: ivvinogradov@mail.ru

**Даренков Сергей Петрович** – д.м.н., профессор, заведующий кафедрой урологии ФГБУ ДПО «ЦГМА»

ORCID iD 0000-0002-3797-7160

e-mail: darenkov@list.ru

#### Information about the authors

**Aleksandr E. Osadchinskii** – Chief specialist of Management of the organization of inpatient medical care of the Department of Health of Moscow

ORCID iD 0000-0003-2892-5665

e-mail: osadchinskiy@gmail.com

**Igor V. Vinogradov** – DM, Professor, Head of the Department of Clinical Andrology Peoples Friendship University of Russia

ORCID iD 0000-0001-7469-3952

e-mail: ivvinogradov@mail.ru

**Sergey P. Darenkov** – MD, Professor, Head of the Department of Urology Central State Medical Academy of department of presidential affairs

ORCID iD 0000-0002-3797-7160

e-mail: darenkov@list.ru

© Э. Фридман, 2018  
УДК 616.65-006-091  
DOI 10.21886/2308-6424-2018-6-1-55-64  
ISSN 2308-6424

## Онкоурологическая мультидисциплинарная группа – современная форма активного коллегиального взаимодействия между клиницистом и патологоанатомом

Э. Фридман

Медицинский Центр имени Хаима Шибы; Тель-Авив, Израиль  
Тель-Авивский университет Рамат-Ган; Израиль

В 2014 году отмечалась 130-я годовщина публикации Grawitz, в которой утверждалось, что рак почки имеет надпочечное происхождение (отсюда название «гипернефрома»). Споры продолжались до середины двадцатого столетия, когда развитие электронного микроскопа дало окончательные доказательства того, что эти опухоли происходят из канальцевого эпителия почки, как утверждал Вирхов. Этот период противоречий вокруг ‘hypernephroma’ дал развитие патологической анатомии, а также стал точкой утверждения уропатологии, как правомочной субспециализации в патологии.

В течение этого периода были разработаны множественные классификации опухолей органов мужской мочеполовой системы, оценки степени гистологической дифференциации злокачественных опухолей, которые вошли в практику. Введение иммуногистохимии и недавнее появление цитогенетических методов имело огромное влияние на повышение роли патолога в уточнении и стандартизации морфологических критериев диагностики опухолей мочеполового тракта.

Параллельно произошло широкое введение тестирования крови на простатический специфический антиген (PSA) и разработка техники тонкоигольчатой биопсии предстательной железы. Последствия этих технологических прорывов трудно переоценить в воздействии на клиническую практику в мире. Такое усиление клинического интереса к раннему диагнозу и, следовательно, к способам лечения рака предстательной железы привело к расширению научных исследований, связанных с морфологией простаты. Из-за быстрого расширения знаний в этиологии и патогенезе, а также клинки и биологического поведения многих форм опухолей мочеполовой системы организация мультидисциплинарных онкологических команд с участием уро-патологов очень своевременна. Такое сотрудничество в урологической онкологии между урологами, онкологами и патологами обеспечит более полное понимание состояния больного, процесса развития опухоли, проблем диагностики и полноценного участия патолога в диагностике и лечении больного. Создание таких групп позволит осуществить более комплексный подход в понимании современного состояния проблем рака, направлений дальнейшего развития в исследовании этих проблем и будет полезным как самому больному, а также клиническим врачам (урологам и онкологам), так и диагностическим патологам. Такое сотрудничество однозначно положительно и довольно быстро отразится на повышении профессионального самосознания патологов в качестве «диагностических онкологов». Создание подобной формы междисциплинарного сотрудничества может и должно стать примером создания подобных команд и в смежных специальностях. Основы построения таких команд и их влияние на лечение больных в каждодневной практике рассматриваются в данной статье.

**Ключевые слова:** патоморфология; уропатологии; субспециализация; тонкоигольчатая биопсия; предстательная железа; стандарты; мультидисциплинарная онкологическая команда; сотрудничество

**Раскрытие информации:** Исследование не имело спонсорской поддержки. Автор заявляет об отсутствии конфликта интересов.

**Поступила в редакцию:** 18.01.2018. **Принята к публикации:** 07.03.2018.

**Автор для связи:** Фридман Эдди; тел.: +972-3-5302354; e-mail: Eddie.Fridman@sheba.health.gov.il

**Для цитирования:** Фридман Э. Онкоурологическая мультидисциплинарная группа – современная форма активного коллегиального взаимодействия между клиницистом и патологоанатомом. *Вестник урологии*. 2018;6(1):55-64. DOI:10.21886/2308-6424-2018-6-1-55-64



---

## Oncourological multidisciplinary team is a contemporary form of active collegial cooperation between the clinicians and pathologists

E. Fridman

*Chaim Sheba Medical Center; Tel-Aviv, Israel  
Tel-Aviv University Ramat-Gan, Israel*

---

In 2014, we celebrated 130 anniversary of Grawitz's report suggesting that the renal carcinoma originates from intrarenal adrenal rests and the name «hypernehproma» was subsequently accepted. The discussions continued until the middle of 20th century when electron microscopic studies finally approved the Virchow's postulates and showed that the renal tumors originate from the canalicular epithelium. This period became to be also a keystone for uropathology as independent sub-specialization in pathology.

During that period numerous classification of male genital tract tumors were accepted, as well as the histological grading of the tumors, which started to be a part of routine medical practice. The invention of immunohistochemistry and new cytogenetic techniques affected a great influence and increased the significance of role of pathologist in detailed assessment and standardization of morphological criteria of urological tumors.

Side by side, the wide applying of blood test for prostatic specific antigen (PSA) and invention of fine-needle prostatic biopsy technique were performed. The results of this technological breakthrough influenced dramatically to worldwide clinical practice. Such increased clinical interest for early diagnosis and treatment of prostatic cancer made push to wide range of scientific investigations, concerning the morphology of prostate. Due to rapid growth of knowledge about etiology and pathogenesis, as well as biological behavior the different urological malignancies, the significance of multidisciplinary teams (MDT) with participation of urologists, oncologists and pathologists is essential. Such co-operation in urological oncology provides better understanding of the patient's status, his tumor diagnosis, stage and treatment of the patient. Therefore, participation of the pathologist is the as equal among equals. Such teams can offer more detailed consideration and modern attitude to the oncological problems and can help to design new directions that will be useful to both, patients and clinical physicians (oncologists and urologists), as well as diagnostic pathologists. This co-operation will rapidly increase the self-awareness of the pathologist as 'diagnostic oncologist'. These multidisciplinary teams might be a good example for other specializations in practical medicine and the organization of such teams and there guidance to the everyday practice is the main aim of this article.

---

**Keywords:** pathomorphology; uropathology; sub-specialization; fine needle biopsy; prostate; standards; multidisciplinary team, co-operation

---

**Disclosure:** The study did not have sponsorship. The author declares no conflict of interest.

**Received:** 18.01.2018. **Accepted:** 07.03.2018.

**For correspondence:** Eddie Fridman; tel.: +972-3-5302354; e-mail: Eddie.Fridman@sheba.health.gov.il

**For citation:** Fridman E. Onco-urological multidisciplinary team is a contemporary form of active collegial co-operation between the clinicians and pathologists. *Herald Urology*. 2017;6(1):55-64.(In Russ.). DOI:10.21886/2306-6424-2017-6-1-55-64

Современная медицина проходит революционный этап в своем развитии [1]. И эта «революция» в первую очередь отражается в переходе от стандартных методов диагностики и лечения, основанных на статистических данных больших групп больных, к персональной/«таргетной» терапии, когда каждый больной будет получать лечение, подобранное лично для него. Поэтому на данном этапе развития резко повышается значимость роли патологической анатомии как узкой медицинской специальности, отходящей от функции контроля качества диагностики и лечения после смерти и приходящей к активному участию в процессе лечения больного путем точной диагностики различных процессов. Такая «лечебная» роль патологии расширяется еще и ее возможностями прогнозировать биологическое поведение опухолей на основе морфологических данных и специальных маркеров, а также предсказывать реакцию на тот или иной вид лечения для подбора более точных методов терапии.

Годами сложившиеся представления и традиция, в том числе и с помощью средств массовой информации (СМИ), книг, театра и кино, создали ошибочное общественное мнение, что патологоанатом – это врач, который занимается только посмертной диагностикой, т.е. производит вскрытия. Большинство пациентов даже не представляют, когда и кем выносится диагноз, во многом определяющий их судьбу. Да и сами клиницисты тоже порой очень слабо представляют специфику работы патологоанатома. До сих пор в представлении большинства пациентов и клиницистов патологоанатомическая лаборатория – нечто вроде «черного ящика», в который закладывают материал, а на выходе «волшебным образом» получается диагноз. Причем никто «не знает и не догадывается», что постановка патологического диагноза – сложный многоэтапный индивидуализированный процесс, подконтрольный опытным специалистам, прошедшими специальную и многолетнюю подготовку, которые обязаны учитывать множество фактов, в том числе и клиническую информацию. Этот процесс очень субъективен и отражает личность и психологию самого патоморфолога.

С другой стороны, в большинстве случаев сами патологи тоже не утруждают себя попытками наладить контакт с клиницистами и понять, каких результатов они ждут, посылая материал на исследование.

В 2014 г. отмечалась 130-я годовщина [2] публикации Grawitz, в которой утверждалось, что рак почки имеет надпочечное происхождение (отсюда название «гипернефрома»). Споры продолжались до середины двадцатого столетия,

когда развитие электронного микроскопа дало окончательные доказательства, что эти опухоли происходят из канальцевого эпителия почки, как утверждал Вирхов. Этот период противоречий вокруг ‘hypernephroma’ дал развитие патологической анатомии, а также стал точкой утверждения уропатологии, как правомочной субспециализации в патологии.

В течение этого периода были разработаны множественные классификации опухолей органов мужской мочеполовой системы, оценки степени гистологической дифференциации злокачественных опухолей, которые вошли в практику. Введение иммуногистохимии и недавнее появление цитогенетических методов имело огромное влияние для повышения значимости патолога в уточнении и стандартизации морфологических критериев диагностики опухолей мочеполового тракта.

Параллельно произошло широкое введение тестирования крови на простатический специфический антиген (PSA) и разработка техники тонкоигльчатой биопсии предстательной железы. Последствия этих технологических прорывов трудно переоценить в воздействии на клиническую практику в мире. Такое усиление клинического интереса к раннему диагнозу и, следовательно, к способам лечения рака предстательной железы привело к расширению научных исследований, связанных с морфологией простаты [1, 3, 4, 5, 6].

В рамках одной обзорной статьи невозможно охватить все проблемы морфологической диагностики даже в ограниченной области онкоурологии, поэтому было решено остановиться на проблемах взаимоотношений клиницист–морфолог, возникающих при диагностике злокачественной предстательной железы [7]. Хорошим примером для рассмотрения таких взаимоотношений между клиницистом и патологом может служить проблематика интерпретаций результатов биопсий предстательной железы. Именно здесь влияние патолога на принятие решений о дальнейшем ведении больного и практически полная зависимость клинициста от полного, точного, четкого и качественного патологоанатомического заключения достигают апогея, что приводит порой к напряжению в отношениях клиницист–патолог [8]. В мировой практике такие проблемы давно решены путём создания мультидисциплинарных групп, в работе которых принимают участие все специалисты, имеющие отношение к диагностике, лечению и последующему ведению онкоурологических больных [1]. В России же только в последние годы с широким внедрением федеральных и местных программ ранней диагностики рака предстательной железы, расширением терапевтических возможностей, которые

зависят от точности патологоанатомического заключения, наметилась тенденция к сближению взаимоотношений между урологами и патологоанатомами. Хотя это пока остается скорее исключением из правил.

Морфологическая диагностика заболеваний предстательной железы имеет ряд особенностей и зависит от личных качеств, квалификации, опыта и заинтересованности как морфолога, так и клинициста [1, 9]. На качество и полноту патологического ответа влияют характер материала, адекватность его забора урологом [10], своевременная и правильная доставка с грамотным сопроводительным направлением, а главное — уровень лабораторной обработки материала и трактовка результатов патоморфологом. Для получения адекватного морфологического заключения уролог должен быть уверен, что он смог получить достаточное количество материала удовлетворительного качества. В таких случаях речь идет о столбиках ткани длиной в среднем около 1.5 см (толщина/диаметр при использовании биопсийной иглы 18G составляет около 1.26 мм). Найдена прямая связь между длиной биопсийного столбика и частотой диагностики рака. А длина столбика, кроме прочих факторов, связана с опытом уролога, производящего биопсию. Поэтому рекомендовано, чтобы биопсию производили опытные урологи, прошедшие специальную подготовку [11, 12].

Полученные столбики должны быть доставлены в патологоанатомическую лабораторию в отдельных промаркированных флаконах. Когда кусочки сложены в один контейнер, биоптаты часто фрагментируются, что приводит к потере большого количества диагностического тканевого материала, невозможности определить % вовлечения столбика и даже указать точное количество столбиков. Также становится сложным градирование по Глисона. В случаях, когда в контейнере находится множество фрагментов, нельзя быть уверенным, что все полученные столбики будут исследованы, т.к. не все могли попасть в плоскость гистологического среза. В таких случаях при необходимости иммуногистохимического исследования трудно или даже вообще невозможно получить в более глубоких срезах подзорительные участки. И это при общей ситуации, когда и так производится обработка биопсийного материала, который, как правило, составляет всего около 1 % объема предстательной железы. Стоит напомнить, что по всем рекомендациям (и европейских и американских уропатологов) каждый столбик должен быть по отдельности отражен в патологическом заключении, включая сумму Глисона и % поражения столбика [12].

Особого внимания требует тема интерпретации результатов биопсий клиницистами. Эта проблема не получает должного внимания со стороны клинических врачей (урологов, радиологов и онкологов), несмотря на ее особую важность и влияние на выбор правильного лечения больного, с одной стороны, и проблематичность с отсутствием стандартного подхода к написанию ответа со стороны патоморфологов, с другой стороны. Стоит лишь заметить, что разногласия в интерпретации результатов биопсий между патологами по разным литературным данным очень высоки по отдельным вопросам. И особенно это касается шкалы Глисона, где эти разногласия достигали до 60-70 % случаев [29, 30]. Именно этот факт стал одной из главных причин многочисленных попыток выработать некий консенсус по поводу того, как и кем должна «читаться» биопсия, как и что должно быть отражено в протоколе гистологического исследования тонкоигольной биопсии предстательной железы [13, 14, 15].

Если попытаться в тезисном порядке подытожить современный клиничко-морфологический подход к биопсии простаты и ее морфологической интерпретации, то можно сделать следующие рекомендации [12]:

- перед отправкой материала в патологическую лабораторию уролог, производивший биопсию, должен оценить количество и качество полученного тканевого материала (адекватность биопсии);

- каждый столбик должен быть доставлен в отдельном контейнере с маркировкой места забора;

- при гистологической проверке патолог обязан оценить адекватность биопсии (наличие хотя бы одной железы в простатическом биоптате).

Это особенно важно при отрицательной биопсии. И если данная биопсия неадекватна по количеству и качеству материала, то уролог обязан взвесить возможность повторной биопсии, особенно если есть расхождения между клиническими/лабораторными данными и результатом биопсии;

- биопсию должны производить и оценивать избранные и опытные специалисты, урологи и патоморфологи, прошедшие специальную подготовку.

Все биопсии предстательной железы по гистологическим результатам можно разделить на три большие группы:

- а) доброкачественные процессы (гиперплазия/аденома, острое и хроническое воспаление, гранулематозное воспаление и атрофия);

- б) злокачественные опухоли;

- в) содержащие подозрительные, но не достаточные для диагноза рака состояния (аденоз,

мелкие атипичные железы, подозрительные, но не достаточные для постановки однозначного диагноза «рак» (atypical small acinar proliferation [ASAP]) и высокая степень ПИН (high grade PIN).

Эта группа биопсий, содержащих «подозрительные, но не достаточные для диагноза» состояния, отражает степень уверенности патолога в своих знаниях и уровень качества работы лаборатории. Поэтому эта группа стала показателем качества патологического исследования биопсий простаты в каждом отдельном патологоанатомическом отделении. Так, среднее количество таких диагнозов не должно превышать 3-5 % от всех тонкоигольных биопсий [12]. Особое внимание следует уделить клинической важности этой группы. Получив такое патологическое заключение, уролог уже в течение 3-6 месяцев должен предложить больному сделать расширенную биопсию (16-18 столбиков). Вероятность диагноза рака в повторной биопсии достигает 60-65 %.

Необходимо понимать, что высокая ПИН и атипичная мелкоацинарная пролиферация – это разные процессы, с разной морфологической картиной и прогностической ценностью. К сожалению, существует порочная практика подмены этих понятий или постановки знака равенства между ними как среди морфологов, так и клиницистов. Риск рака при диагнозе атипичная мелкоацинарная пролиферация составляет 34-60 %, а при высокой ПИН – около 21-48 %, в зависимости от мультифокальности процесса. В редких случаях (менее 5 % всех биопсий) эти два процесса могут быть обнаружены вместе, в разных участках/столбиках (PIN+ASAP), и тогда прогностическое значение такой находки не изменяется, по сравнению с обнаружением их по отдельности; или в одном участке предстательной железы (PIN-ASAP) с невозможностью однозначно решить вопрос о наличии ранней инвазивной карциномы. Такое состояние повышает вероятность обнаружения рака в повторной биопсии вплоть до 62 % [12, 16, 17].

При выявлении рака в заключении морфолога должны быть отражены следующие данные: количество столбиков с наличием рака, % вовлечения столбика и/или протяженность опухоли в мм, сумма Глисона, наличие периневральной и ангиолимфатической инвазий, экстрапростатическое распространение, вовлечение семенных пузырьков.

При определении градации по шкале Глисона [18, 19], патолог должен основываться на рекомендациях последнего консенсуса Международного Общества Уропатологов. Согласно этим рекомендациям, общий патолог не может оценить опухоль по шкале Глисона меньше, чем 3+3=6 по тонкоигольной биопсии. И только дипломиро-

ванный уропатолог может в редких случаях выставить более низкий счёт по Глисона (2+3=5 или 3+2=5) [20, 21, 22, 23, 24].

Золотым стандартом для лечения локализованного рака предстательной железы является радикальная простатэктомия. По сравнению со скудным морфологическим заключением прошлого, во многих учреждениях гистопатологическое заключение по материалу РПЭ включает ряд морфологических данных о раковом процессе и имеет богатую прогностическую информацию. Такие морфологические данные могут помочь онкоурологу точно определить прогноз, выбрать тактику послеоперационного ведения. Прогноз после РП зависит от градации Глисона [25, 26, 27, 28], степени распространения опухоли внутри предстательной железы, состояния хирургических краев резекции [32], наличия и ширины экстрапростатического распространения, состояния семенных пузырьков и лимфатических узлов. Вся информация, полученная при исследовании материала после РПЭ используется в предиктивных таблицах, таких как номограмма Катана и таблицы Партина, способных предсказать исход, включая риск ПСА рецидива, также используется для выбора и назначения адьювантной терапии, такой как лучевая терапия и гормональная терапия.

При патологическом исследовании материала после РПЭ, для того чтобы адекватно его оценить необходим правильный и систематический подход в обращении и обработке с ним. Правила обработки, вырезки материала для гистологического исследования, интерпретации и написания окончательного патологического заключения разработаны и описаны во время Консенсусной Международной Конференции, проходившей в Бостоне (США) в марте 2009 (International Society of Urological Pathology (ISUP) Consensus Conference on Handling and Staging of Radical Prostatectomy) [33, 34, 35, 36, 37].

Основными моментами консенсуса являются:

- обработка предстательной железы производится только после не менее 24-часовой фиксации в формалине;
- перед разрезом поверхность предстательной железы необходимо окрасить тушью для определения состояния истинных хирургических краев резекции;
- соблюдение правил вырезки материала для гистологического исследования.

К сожалению, до сих пор многие патологи определяют хирургический край как дистальный край, «край резекции уретры», и оценивают “закопанный” в простате уретерий (уретра часто втягивается проксимально), в то время как должна

быть оценена сама простатическая ткань. Определение позитивных краев может различаться в зоне верхушки (апекса), задне-латеральных поверхностях и в шейке мочевого пузыря (проксимальный край).

Отсутствие истинной анатомической капсулы и наличие доброкачественных желез, смешанных со скелетными мышцами, представляет границу апикальной части весьма неопределенной. Определение позитивного апикального края в значительной степени зависит от радикальности подхода патолога и техники обработки апекса (апекс должен быть порезан тангенциально, или перпендикулярно).

Необходимо помнить четкое определение позитивного хирургического края (это «опухоль, распространяющаяся на отмеченную тушь поверхность препарата после простатэктомии, которую пересек хирург»). Во многих участках простата окружена перипростатической мягкой тканью толщиной менее 1 мм. Но даже самое маленькое количество невовлеченной ткани, отделяющей опухоль от туши (достаточно всего одного слоя фиброцитов), должно быть трактовано как негативный край.

Различают два типа позитивных краев – ятрогенный и неятрогенный. Ятрогенные позитивные края – результат надреза капсулы или ткани самой простаты при ограниченных органом опухолях (pT2+) или срез через поле экстрапростатически распространенной опухоли. Неятрогенные края – это случаи, когда рак распространяется и достигает края резекции. Морфологи, как правило, могут отделить ятрогенный край от неятрогенного. Однако при T2+ случаях нельзя с уверенностью понять, имеет место экстракапсулярное распространение или наблюдается разрыв “капсулы” [37].

Даже для урологического патолога с большим опытом работы присутствие раздавленных, термических (электрокоагуляторных) артефактов может затруднять интерпретацию края резекции. Недостаточное количество тонкой соединительной ткани, окружающей простату, может быть легко разорвано во время операции или после операционной обработки материала. В результате тушь может просочиться в железу, приводя к ложно-позитивному хирургическому краю. Указание на локализацию позитивного края, например, апекс или базальный уровень, может помочь урологу понять причину истинно- и/или ложно-позитивного края, оценить возможность ятрогенной причины и помочь избежать подобных проблем в будущем.

Не надо также путать понятия положительно-хирургического края и экстрапростатического распространения опухоли. Все комбинации

(ЭПЭ+/ХК-, ЭПЭ-/ХК+, ЭПЭ+/ХК+) между этими состояниями могут встречаться. Идеальным для большого и для хирурга является состояние ЭПЭ-/ХК-.

Особые трудности для интерпретации вызывают препараты РПЭ от пациентов, перенесших предварительные вмешательства, такие как трансуретральная резекция, или которые получили другое лечение по поводу рака простаты, включая криотерапию, лучевую или гормональную терапию. Это должно быть указано в сопроводительном направлении [38, 39]. Онкоуролог должен знать, что все эти процедуры нарушают нормальную анатомию железы, часто сопровождаются спаечным процессом в малом тазу. А значит и вероятность определения положительных краев резекции резко повышается, в основном, по ятрогенным причинам. При этом железы аденокарциномы изменяют свою форму, что непременно приводит в ложному, более высокому уровню по шкале Глисона. Поэтому после таких видов лечения рекомендовано не определять степень дифференцировки опухоли вообще [22, 24, 38, 39].

В дополнение к уже перечисленным проблемам до сих пор нет четкого определения инвазии в семенные пузырьки. Некоторые авторы считают интрапростатическую порцию семенных пузырьков истинными семенными пузырьками. Другие считают инвазию в семенные пузырьки только, когда задействованы экстрапростатические порции семенных пузырьков. В некоторых исследованиях не делается различие между семенными пузырьками и комплексом язуляторного протока. Согласно Консенсусу 2009 г., инвазия в семенные пузырьки определена, как распространение рака в мышечный слой экстрапростатической части семенных пузырьков [36]. Описаны 3 механизма, посредством которых рак предстательной железы вовлекает семенные пузырьки:

1 – распространение проксимально через комплекс язуляторного протока;

2 – распространение через основание предстательной железы без других доказательств экстрапростатического распространения (2a) или вторжение в семенные пузырьки из перипростатической или окружающей семенные пузырьки жировой ткани (2b);

3 – как изолированный опухолевый депозит без связи с фокусом первичного рака в предстательной железе.

Закljučая этот краткий обзор, сделанный на базе большого опыта в уропатологии, следует заметить, что он способен только в тезисном порядке обозначить проблематику интерпретации патологоанатомических заключений и их клинико-морфологическую корреляцию.

Работа патолога – это сложный, многоступенчатый процесс, требующий тесного контакта с клинической информацией. Поэтому интерпретация биопсии простаты считается сегодня одной из самых сложных в современной патологии, т.к. на основании довольно малого количества ткани (а иногда это только отдельные железы – т.н. “minimal volume carcinoma”) патологи не только ставят диагноз, но и дают большое количество дополнительной информации, которая играет важнейшую роль в выборе дальнейшего метода лечения больного. Эта информация должна быть абсолютно точно оценена и переработана урологом как лечащим врачом в корреляции с клиникой. Такое особое положение и важность патологоанатомического заключения ставит патоморфолога в ранг полноправного клинического врача и равноправного участника лечебного процесса. В свою очередь, и от патолога требуется точное и четкое представление о потребностях лечащего уролога, значение для больного каждого слова, написанного в патологическом ответе, и какие выводы уролог сделает на основании этого заключения в выборе лечения. Все эти факты определяют необходимость постоянного контакта между урологом и патологом с целью выработки общего языка и общих форм написания четкого, краткого и однозначно-понимаемого клиницистом заключения [1].

В мире (а сегодня — уже и в некоторых центрах в России) практикуется создание мультидисциплинарных групп, где врачи разных специальностей, занимающиеся проблемами диагностики и лечения урологических больных, ВМЕСТЕ решают вопросы лечения и ведения каждого отдельно взятого больного. Такой многосторонний подход требует времени, огромного терпения, профессиональной этики в отношениях клинициста и патолога друг к другу, что может быть достигнуто только путем обучения и воспитания молодых врачей.

Поэтому кроме простого обзора данной статьи мы также предлагаем вынести на суд читателей предложение о создании уропатологической секции в рамках журнала и в самом Российском

обществе онкоурологов. Такая секция поможет в профессиональном самообразовании друг друга, выработки общего языка, исходя из лучшего понимания требований и ограничений обеих специальностей. Мы надеемся, что со временем такая многопрофильная узкоспециализированная секция станет “маяком” для специалистов общего профиля, станет для них органом разработки практических рекомендаций и, главное, специализированным консультативным органом, объединяющим множественные патологоанатомические центры, способные стандартизовать и качественно повысить уровень патологической диагностики.

Такая высокоспециализированная многопрофессиональная уропатологическая группа сможет стать и примером для создания подобных клиничко-морфологических групп и в других узких темах общей патологии.

Клиника и патология на современном уровне своего развития не могут жить отдельно и, только поддерживая, помогая и ОБУЧАЯ друг друга, мы сможем работать вместе для пользы нашим общим больным, давая им оптимальное лечение.

И, в заключение, хотелось бы привести слова одного из ведущих уроонкологов мира, проф. Patricka C. Walsh, Director of the Brady Urological Institute, Johns Hopkins Medical Institutions, и соавтора нескольких учебников по урологии, который написал по отношению к патологам следующее (40):

«... pathologists are the unsung heroes. Patients sit in their doctor’s office and receive some of the most important information they’ll ever hear in their lives - the verdict on whether or not they have cancer - and it comes from the pathologist, a person they’ll never know». («Патоморфологи являются невоспетыми героями. Больной сидит в кабинете лечащего врача и получает от него много важной информации, которую он никогда раньше не слышал и среди этого- вердикт- есть ли у него РАК. Больной даже догадывается, что все это исходит от патоморфолога, человека, которого он никогда не узнает»).

## ЛИТЕРАТУРА

1. Srigley JR.: The pathologist as diagnostic oncologist. *Pathology*. 2009;41(6):513-514.
2. Delahunt B. Editorial: Genitourinary pathology 120 years. *Pathology*. 2003;35(6):465-6.
3. Bailar JC 3rd, Mellinger GT, Gleason DF. Survival rates of patients with prostatic cancer, tumor stage, and differentiation—preliminary report. *Cancer Chemother Rep*. 1966;50:129-136.
4. Mellinger GT, Gleason D, Bailar J III. The histology and prognosis of prostatic cancer. *J Urol*. 1967;97(2):331-337.

## REFERENCES

1. Srigley JR.: The pathologist as diagnostic oncologist. *Pathology*. 2009;41(6):513-514.
2. Delahunt B. Editorial: Genitourinary pathology 120 years. *Pathology*. 2003;35(6):465-6.
3. Bailar JC 3rd, Mellinger GT, Gleason DF. Survival rates of patients with prostatic cancer, tumor stage, and differentiation—preliminary report. *Cancer Chemother Rep*. 1966;50:129-136.
4. Mellinger GT, Gleason D, Bailar J III. The histology and prognosis of prostatic cancer. *J Urol*. 1967;97(2):331-337.

5. Mellinger GT. Prognosis of prostatic carcinoma. *Recent Results Cancer Res.* 1977;60:61-72.
6. McNeal JE, Yemoto CE. Spread of adenocarcinoma within prostatic ducts and acini. Morphologic and clinical correlations. *Am J Surg Pathol.* 1996;20(7):802-814.
7. Powsner SM, Costa J, Homer RJ. Clinicians are from Mars and pathologists are from Venus. *Arch Pathol Lab Med.* 2000;124(7):1040-6. doi: 10.1043/0003-9985(2000)124<1040:CAFMAP>2.0.CO;2
8. Delahunt B, Hammond E, Egevad L, Samaratunga H, Srigley JR, Humphrey PA, Rubin M, Epstein JI, Lin DW, Gore JL, Nacey JN, Klotz L, Sandler H, Zietman AL, Holden S, Montironi R, Evans AJ, McKenney JK, Berney D, Wheeler TM, Chinnaiyan AM, True L, Knudsen B, Amin MB. Active surveillance for prostate cancer: the role of the pathologist. *Pathology.* 2015;47(1):1-3. doi: 10.1097/PAT.0000000000000186
9. Descazeaud A, Rubin MA, Allory Y, Burchardt M, Salomon L, Chopin D, Abbou C, de la Taille A. What information are urologists extracting from prostate needle biopsy reports and what do they need for clinical management of prostate cancer? *European Urology.* 2005;48(6):911-5. doi: 10.1016/j.eururo.2005.07.011
10. Bostwick DG, Meiers I. Prostate Biopsy and Optimization of Cancer Yield. *European Urology.* 2006;49(3):415-417. doi: 10.1016/j.eururo.2005.12.052
11. Ficarra V, Martignoni G, Novella G, Cerruto MA, Galfano A, Novara G, Pea M, Artibani W. Needle core length is a quality indicator of systematic transperineal prostate biopsy. *Eur Urol.* 2006;50(2):266-71. doi: 10.1016/j.eururo.2005.12.057
12. van der Kwast TH, Lopes C, Santonja C, Pihl CG, Neetens I, Martikainen P, Di Lollo S, Bubendorf L, Hoedemaeker RF; Members of the pathology committee of the European Randomised Study of Screening for Prostate Cancer. Guidelines for processing and reporting of prostatic needle biopsies. *J Clin Pathol.* 2003;56(5):336-40.
13. Ross HM, Kryvenko ON, Cowan JE, Simko JP, Wheeler TM, Epstein JI. Do adenocarcinomas of the prostate with Gleason score (GS) r6 have the potential to metastasize to lymph nodes? *Am J Surg Pathol.* 2012;36:1346-1352.
14. Berman DM, Epstein JI. When is prostate cancer really cancer? *Urol Clin North Am.* 2014;41(2):339-346. doi: 10.1016/j.ucl.2014.01.006
15. Carter HB, Partin AW, Walsh PC, Trock BJ, Veltri RW, Nelson WG, Coffey DS, Singer EA, Epstein JI. Gleason score 6 adenocarcinoma: should it be labeled as cancer? *J Clin Oncol.* 2012;30(35):4294-6. doi: 10.1200/JCO.2012.44.0586
16. Esserman LJ, Thompson IM, Reid B, Nelson P, Ransohoff DF, Welch HG, Hwang S, Berry DA, Kinzler KW, Black WC, Bissell M, Parnes H, Srivastava S. Addressing overdiagnosis and overtreatment in cancer: a prescription for change. *Lancet Oncol.* 2014;15(6):e234-42. doi: 10.1016/S1470-2045(13)70598-9
17. Merrimen JL, Jones G, Walker D, Leung CS, Kapusta LR, Srigley JR. Multifocal high grade prostatic intraepithelial neoplasia is a significant risk factor for prostatic adenocarcinoma. *J Urol.* 2009;182(2):485-90. doi: 10.1016/j.juro.2009.04.016
18. Gleason DF. Classification of prostatic carcinomas. *Cancer Chemother Rep.* 1966;50(3):125-128.
19. Gleason DF, Mellinger GT. Prediction of prognosis for prostatic adenocarcinoma by combined histological grading and clinical staging. *J Urol.* 1974;111(1):58-64.
5. Mellinger GT. Prognosis of prostatic carcinoma. *Recent Results Cancer Res.* 1977;60:61-72.
6. McNeal JE, Yemoto CE. Spread of adenocarcinoma within prostatic ducts and acini. Morphologic and clinical correlations. *Am J Surg Pathol.* 1996;20(7):802-814.
7. Powsner SM, Costa J, Homer RJ. Clinicians are from Mars and pathologists are from Venus. *Arch Pathol Lab Med.* 2000;124(7):1040-6. doi: 10.1043/0003-9985(2000)124<1040:CAFMAP>2.0.CO;2
8. Delahunt B, Hammond E, Egevad L, Samaratunga H, Srigley JR, Humphrey PA, Rubin M, Epstein JI, Lin DW, Gore JL, Nacey JN, Klotz L, Sandler H, Zietman AL, Holden S, Montironi R, Evans AJ, McKenney JK, Berney D, Wheeler TM, Chinnaiyan AM, True L, Knudsen B, Amin MB. Active surveillance for prostate cancer: the role of the pathologist. *Pathology.* 2015;47(1):1-3. doi: 10.1097/PAT.0000000000000186
9. Descazeaud A, Rubin MA, Allory Y, Burchardt M, Salomon L, Chopin D, Abbou C, de la Taille A. What information are urologists extracting from prostate needle biopsy reports and what do they need for clinical management of prostate cancer? *European Urology.* 2005;48(6):911-5. doi: 10.1016/j.eururo.2005.07.011
10. Bostwick DG, Meiers I. Prostate Biopsy and Optimization of Cancer Yield. *European Urology.* 2006;49(3):415-417. doi: 10.1016/j.eururo.2005.12.052
11. Ficarra V, Martignoni G, Novella G, Cerruto MA, Galfano A, Novara G, Pea M, Artibani W. Needle core length is a quality indicator of systematic transperineal prostate biopsy. *Eur Urol.* 2006;50(2):266-71. doi: 10.1016/j.eururo.2005.12.057
12. van der Kwast TH, Lopes C, Santonja C, Pihl CG, Neetens I, Martikainen P, Di Lollo S, Bubendorf L, Hoedemaeker RF; Members of the pathology committee of the European Randomised Study of Screening for Prostate Cancer. Guidelines for processing and reporting of prostatic needle biopsies. *J Clin Pathol.* 2003;56(5):336-40.
13. Ross HM, Kryvenko ON, Cowan JE, Simko JP, Wheeler TM, Epstein JI. Do adenocarcinomas of the prostate with Gleason score (GS) r6 have the potential to metastasize to lymph nodes? *Am J Surg Pathol.* 2012;36:1346-1352.
14. Berman DM, Epstein JI. When is prostate cancer really cancer? *Urol Clin North Am.* 2014;41(2):339-346. doi: 10.1016/j.ucl.2014.01.006
15. Carter HB, Partin AW, Walsh PC, Trock BJ, Veltri RW, Nelson WG, Coffey DS, Singer EA, Epstein JI. Gleason score 6 adenocarcinoma: should it be labeled as cancer? *J Clin Oncol.* 2012;30(35):4294-6. doi: 10.1200/JCO.2012.44.0586
16. Esserman LJ, Thompson IM, Reid B, Nelson P, Ransohoff DF, Welch HG, Hwang S, Berry DA, Kinzler KW, Black WC, Bissell M, Parnes H, Srivastava S. Addressing overdiagnosis and overtreatment in cancer: a prescription for change. *Lancet Oncol.* 2014;15(6):e234-42. doi: 10.1016/S1470-2045(13)70598-9
17. Merrimen JL, Jones G, Walker D, Leung CS, Kapusta LR, Srigley JR. Multifocal high grade prostatic intraepithelial neoplasia is a significant risk factor for prostatic adenocarcinoma. *J Urol.* 2009;182(2):485-90. doi: 10.1016/j.juro.2009.04.016
18. Gleason DF. Classification of prostatic carcinomas. *Cancer Chemother Rep.* 1966;50(3):125-128.
19. Gleason DF, Mellinger GT. Prediction of prognosis for prostatic adenocarcinoma by combined histological grading and clinical staging. *J Urol.* 1974;111(1):58-64.

20. Epstein JI, Allsbrook WC Jr, Amin MB, Egevad LL; ISUP Grading Committee. The 2005 international society of urological pathology (ISUP) consensus conference on Gleason grading of prostatic carcinoma. *Am J Surg Pathol.* 2005;29(9):1228-1242.
21. Helpap B, Egevad L. The significance of modified Gleason grading of prostatic carcinoma in biopsy and radical prostatectomy specimens. *Virchows Arch.* 2006;449(6):622-627. doi: 10.1007/s00428-006-0310-6
22. Epstein JI, Egevad L, Amin MB, Delahunt B, Srigley JR, Humphrey PA; Grading Committee. The 2014 International Society of Urological Pathology (ISUP) Consensus Conference on Gleason Grading of Prostatic Carcinoma. *Am J Surg Pathol.* 2016;40(2):244-52. doi: 10.1097/PAS.0000000000000530
23. Grignon DJ. Prostate cancer reporting and staging: needle biopsy and radical prostatectomy specimens. *Modern Pathology.* 2018;31(S1):S96-109. doi: 10.1038/modpathol.2017.167
24. Epstein JI, Amin MB, Reuter VE, Humphrey PA. Contemporary Gleason Grading of Prostatic Carcinoma An Update With Discussion on Practical Issues to Implement the 2014 International Society of Urological Pathology (ISUP) Consensus Conference on Gleason Grading of Prostatic Carcinoma. *Am J Surg Pathol.* 2017;41(4):e1-e7. doi: 10.1097/PAS.0000000000000820
25. Fine SW, Epstein JI. A contemporary study correlating prostate needle biopsy and radical prostatectomy Gleason score. *J Urol.* 2008;179(4):1335-8. doi: 10.1016/j.juro.2007.11.057
26. Latour M, Amin MB, Billis A, Egevad L, Grignon DJ, Humphrey PA, Reuter VE, Sakr WA, Srigley JR, Wheeler TM, Yang XJ, Epstein JI. Grading of invasive cribriform carcinoma on prostate needle biopsy: an interobserver study among experts in genitourinary pathology. *Am J Surg Pathol.* 2008;32(10):1532-9. doi: 10.1097/PAS.0b013e318169e8fd
27. Steinberg DM, Sauvageot J, Piantadosi S, Epstein JI. Correlation of prostate needle biopsy and radical prostatectomy Gleason grade in academic and community settings. *Am J Surg Pathol.* 1997;21(5):566-576.
28. Pierorazio PM, Walsh PC, Partin AW, Epstein JI. Prognostic Gleason grade grouping: data based on the modified Gleason scoring system. *BJU Int.* 2013;111(5):753-60. doi: 10.1111/j.1464-410X.2012.11611.x
29. Epstein JI, Zelefsky MJ, Sjoberg DD, Nelson JB, Egevad L, Magi-Galluzzi C, Vickers AJ, Parwani AV, Reuter VE, Fine SW, Eastham JA, Wiklund P, Han M, Reddy CA, Ciezki JP, Nyberg T, Klein EA. A contemporary prostate cancer grading system: a validated alternative to Gleason score. *Eur Urol.* 2016;69(3):428-35. doi: 10.1016/j.eururo.2015.06.046
30. Allsbrook WC Jr, Mangold KA, Johnson MH, Lane RB, Lane CG, Epstein JI. Interobserver Reproducibility of Gleason Grading of Prostatic Carcinoma: General Pathologists. *Hum Pathol.* 2001;32(1):81-8. doi: 10.1053/hupa.2001.21135
31. Allsbrook WC Jr, Mangold KA, Johnson MH, Lane RB, Lane CG, Amin MB, Bostwick DG, Humphrey PA, Jones EC, Reuter VE, Sakr W, Sesterhenn IA, Troncso P, Wheeler TM, Epstein JI. Interobserver Reproducibility of Gleason Grading of Prostatic Carcinoma: Urologic Pathologists General Pathologists. *Hum Pathol.* 2001;32(1):74-80. doi: 10.1053/hupa.2001.21134
32. Fleshner NE., Evans A., Chadwick K., Lawrentschuk N., Zlotta A. Clinical significance of the positive surgical
20. Epstein JI, Allsbrook WC Jr, Amin MB, Egevad LL; ISUP Grading Committee. The 2005 international society of urological pathology (ISUP) consensus conference on Gleason grading of prostatic carcinoma. *Am J Surg Pathol.* 2005;29(9):1228-1242.
21. Helpap B, Egevad L. The significance of modified Gleason grading of prostatic carcinoma in biopsy and radical prostatectomy specimens. *Virchows Arch.* 2006;449(6):622-627. doi: 10.1007/s00428-006-0310-6
22. Epstein JI, Egevad L, Amin MB, Delahunt B, Srigley JR, Humphrey PA; Grading Committee. The 2014 International Society of Urological Pathology (ISUP) Consensus Conference on Gleason Grading of Prostatic Carcinoma. *Am J Surg Pathol.* 2016;40(2):244-52. doi: 10.1097/PAS.0000000000000530
23. Grignon DJ. Prostate cancer reporting and staging: needle biopsy and radical prostatectomy specimens. *Modern Pathology.* 2018;31(S1):S96-109. doi: 10.1038/modpathol.2017.167
24. Epstein JI, Amin MB, Reuter VE, Humphrey PA. Contemporary Gleason Grading of Prostatic Carcinoma An Update With Discussion on Practical Issues to Implement the 2014 International Society of Urological Pathology (ISUP) Consensus Conference on Gleason Grading of Prostatic Carcinoma. *Am J Surg Pathol.* 2017;41(4):e1-e7. doi: 10.1097/PAS.0000000000000820
25. Fine SW, Epstein JI. A contemporary study correlating prostate needle biopsy and radical prostatectomy Gleason score. *J Urol.* 2008;179(4):1335-8. doi: 10.1016/j.juro.2007.11.057
26. Latour M, Amin MB, Billis A, Egevad L, Grignon DJ, Humphrey PA, Reuter VE, Sakr WA, Srigley JR, Wheeler TM, Yang XJ, Epstein JI. Grading of invasive cribriform carcinoma on prostate needle biopsy: an interobserver study among experts in genitourinary pathology. *Am J Surg Pathol.* 2008;32(10):1532-9. doi: 10.1097/PAS.0b013e318169e8fd
27. Steinberg DM, Sauvageot J, Piantadosi S, Epstein JI. Correlation of prostate needle biopsy and radical prostatectomy Gleason grade in academic and community settings. *Am J Surg Pathol.* 1997;21(5):566-576.
28. Pierorazio PM, Walsh PC, Partin AW, Epstein JI. Prognostic Gleason grade grouping: data based on the modified Gleason scoring system. *BJU Int.* 2013;111(5):753-60. doi: 10.1111/j.1464-410X.2012.11611.x
29. Epstein JI, Zelefsky MJ, Sjoberg DD, Nelson JB, Egevad L, Magi-Galluzzi C, Vickers AJ, Parwani AV, Reuter VE, Fine SW, Eastham JA, Wiklund P, Han M, Reddy CA, Ciezki JP, Nyberg T, Klein EA. A contemporary prostate cancer grading system: a validated alternative to Gleason score. *Eur Urol.* 2016;69(3):428-35. doi: 10.1016/j.eururo.2015.06.046
30. Allsbrook WC Jr, Mangold KA, Johnson MH, Lane RB, Lane CG, Epstein JI. Interobserver Reproducibility of Gleason Grading of Prostatic Carcinoma: General Pathologists. *Hum Pathol.* 2001;32(1):81-8. doi: 10.1053/hupa.2001.21135
31. Allsbrook WC Jr, Mangold KA, Johnson MH, Lane RB, Lane CG, Amin MB, Bostwick DG, Humphrey PA, Jones EC, Reuter VE, Sakr W, Sesterhenn IA, Troncso P, Wheeler TM, Epstein JI. Interobserver Reproducibility of Gleason Grading of Prostatic Carcinoma: Urologic Pathologists General Pathologists. *Hum Pathol.* 2001;32(1):74-80. doi: 10.1053/hupa.2001.21134
32. Fleshner NE., Evans A., Chadwick K., Lawrentschuk N., Zlotta A. Clinical significance of the positive surgical



- margin based upon location, grade, and stage. *Urol Oncol.* 2010;28(2):197-204. doi: 10.1016/j.urolonc.2009.08.015
33. Samaratunga H, Montironi R, True L, Epstein JI, Griffiths DF, Humphrey PA, van der Kwast T, Wheeler TM, Srigley JR, Delahunt B, Egevad L; ISUP Prostate Cancer Group. International Society of Urological Pathology (ISUP) Consensus Conference on Handling and Staging of Radical Prostatectomy Specimens. Specimen handling. *Mod Pathol.* 2011;24(1):6-15. doi: 10.1038/modpathol.2010.178
34. van der Kwast TH, Amin MB, Billis A, Epstein JI, Griffiths D, Humphrey PA, Montironi R, Wheeler TM, Srigley JR, Egevad L, Delahunt B; ISUP Prostate Cancer Group. International Society of Urological Pathology (ISUP) Consensus Conference on Handling and Staging of Radical Prostatectomy Specimens. Working group 2: T2 substaging and prostate cancer volume. *Mod Pathol.* 2011;24(1):16-25. doi: 10.1038/modpathol.2010.156
35. Magi-Galluzzi C, Evans AJ, Delahunt B, Epstein JI, Griffiths DF, van der Kwast TH, Montironi R, Wheeler TM, Srigley JR, Egevad LL, Humphrey PA; ISUP Prostate Cancer Group. ISUP Prostate Cancer Group. International Society of Urological Pathology (ISUP) Consensus Conference on Handling and Staging of Radical Prostatectomy Specimens. Working group 3: extraprostatic extension, lymphovascular invasion and locally advanced disease. *Mod Pathol.* 2011;24(1):26-38. doi: 10.1038/modpathol.2010.158
36. Berney DM, Wheeler TM, Grignon DJ, Epstein JI, Griffiths DF, Humphrey PA, van der Kwast T, Montironi R, Delahunt B, Egevad L, Srigley JR; ISUP Prostate Cancer Group. ISUP Prostate Cancer Group. International Society of Urological Pathology (ISUP) Consensus Conference on Handling and Staging of Radical Prostatectomy Specimens. Working group 4: seminal vesicles and lymph nodes. *Mod Pathol.* 2011;24(1):39-47. doi: 10.1038/modpathol.2010.160
37. Tan PH, Cheng L, Srigley JR, Griffiths D, Humphrey PA, van der Kwast TH, Montironi R, Wheeler TM, Delahunt B, Egevad L, Epstein JI; ISUP Prostate Cancer Group. International Society of Urological Pathology (ISUP) Consensus Conference on Handling and Staging of Radical Prostatectomy Specimens. Working group 5: surgical margins. *Mod Pathol.* 2011;24(1):48-57. doi: 10.1038/modpathol.2010.155
38. Bullock M., Srigley JR., Klotz L., Goldenberg L. Pathologic Effects of Neoadjuvant Cyproterone Acetate on Nonneoplastic Prostate, Prostatic Intraepithelial Neoplasia, and Adenocarcinoma. *Am J Surg Pathol.* 2002;26(11):1400-13.
39. Magi-Galluzzi C., Sanderson H., Epstein JI. Atypia in Nonneoplastic Prostate Glands After Radiotherapy for Prostate Cancer: Duration of Atypia and Relation to Type of Radiotherapy. *Am J Surg Pathol.* 2003;27(2):206-12.
40. Hopkins Medicine. Available at: <http://www.hopkinsmedicine.org/hmn/F02/feature2.html> Accessed 4 Feb, 2018
- margin based upon location, grade, and stage. *Urol Oncol.* 2010;28(2):197-204. doi: 10.1016/j.urolonc.2009.08.015
33. Samaratunga H, Montironi R, True L, Epstein JI, Griffiths DF, Humphrey PA, van der Kwast T, Wheeler TM, Srigley JR, Delahunt B, Egevad L; ISUP Prostate Cancer Group. International Society of Urological Pathology (ISUP) Consensus Conference on Handling and Staging of Radical Prostatectomy Specimens. Specimen handling. *Mod Pathol.* 2011;24(1):6-15. doi: 10.1038/modpathol.2010.178
34. van der Kwast TH, Amin MB, Billis A, Epstein JI, Griffiths D, Humphrey PA, Montironi R, Wheeler TM, Srigley JR, Egevad L, Delahunt B; ISUP Prostate Cancer Group. International Society of Urological Pathology (ISUP) Consensus Conference on Handling and Staging of Radical Prostatectomy Specimens. Working group 2: T2 substaging and prostate cancer volume. *Mod Pathol.* 2011;24(1):16-25. doi: 10.1038/modpathol.2010.156
35. Magi-Galluzzi C, Evans AJ, Delahunt B, Epstein JI, Griffiths DF, van der Kwast TH, Montironi R, Wheeler TM, Srigley JR, Egevad LL, Humphrey PA; ISUP Prostate Cancer Group. ISUP Prostate Cancer Group. International Society of Urological Pathology (ISUP) Consensus Conference on Handling and Staging of Radical Prostatectomy Specimens. Working group 3: extraprostatic extension, lymphovascular invasion and locally advanced disease. *Mod Pathol.* 2011;24(1):26-38. doi: 10.1038/modpathol.2010.158
36. Berney DM, Wheeler TM, Grignon DJ, Epstein JI, Griffiths DF, Humphrey PA, van der Kwast T, Montironi R, Delahunt B, Egevad L, Srigley JR; ISUP Prostate Cancer Group. ISUP Prostate Cancer Group. International Society of Urological Pathology (ISUP) Consensus Conference on Handling and Staging of Radical Prostatectomy Specimens. Working group 4: seminal vesicles and lymph nodes. *Mod Pathol.* 2011;24(1):39-47. doi: 10.1038/modpathol.2010.160
37. Tan PH, Cheng L, Srigley JR, Griffiths D, Humphrey PA, van der Kwast TH, Montironi R, Wheeler TM, Delahunt B, Egevad L, Epstein JI; ISUP Prostate Cancer Group. International Society of Urological Pathology (ISUP) Consensus Conference on Handling and Staging of Radical Prostatectomy Specimens. Working group 5: surgical margins. *Mod Pathol.* 2011;24(1):48-57. doi: 10.1038/modpathol.2010.155
38. Bullock M., Srigley JR., Klotz L., Goldenberg L. Pathologic Effects of Neoadjuvant Cyproterone Acetate on Nonneoplastic Prostate, Prostatic Intraepithelial Neoplasia, and Adenocarcinoma. *Am J Surg Pathol.* 2002;26(11):1400-13.
39. Magi-Galluzzi C., Sanderson H., Epstein JI. Atypia in Nonneoplastic Prostate Glands After Radiotherapy for Prostate Cancer: Duration of Atypia and Relation to Type of Radiotherapy. *Am J Surg Pathol.* 2003;27(2):206-12.
40. Hopkins Medicine. Available at: <http://www.hopkinsmedicine.org/hmn/F02/feature2.html> Accessed 4 Feb, 2018

#### Сведения об авторе

**Фридман Эдди** – заведующий отделом уро-патологии института патологии Медицинского Центра им. Хаима Шибы, доцент медицинского факультета Тель-Авивского университета  
ORCID iD 0000-0001-8145-5733  
e-mail: Eddie.Fridman@sheba.health.gov.il

#### Information about the author

**Eddie Fridman** – MD, Head of Uro-Pathology Unit, Department of Pathology The Chaim Sheba Medical Center, The Sackler Medical School, Tel-Aviv University Tel-Hashomer, Ramat-Gan, Israel  
ORCID iD 0000-0001-8145-5733  
e-mail: Eddie.Fridman@sheba.health.gov.il

---

© K. Kairemo, T. Joensuu, 2018  
UDC 616.65-006.6-08:539.16  
DOI 10.21886/2308-6424-2018-6-1-65-75  
ISSN 2308-6424

## Lu-177-PSMA treatment for metastatic prostate cancer – case examples of miracle responses

K. Kairemo, T. Joensuu

*Docrates Cancer Center; Helsinki, Finland*

---

Prostate specific membrane antigen (PSMA) is expressed in unfavorable prostate cancer. PSMA is basis for new diagnostics and theranostics. 177Lu-PSMA radioligand therapy is mainly used for patients with end-stage prostate cancer. This report describes two patients: one patient with a multiple recurrences and one with extensive metastatic disease during the first visit. Both these patients were treated with 177Lu-PSMA radioligand therapy with major response, i.e. complete response by imaging and substantial reduction of PSA. 177Lu-PSMA radioligand therapy gave only mild adverse effects. In conclusion, patients with metastatic prostate cancer, 177Lu-PSMA-617 radioligand therapy had an attractive therapeutic profile which had to be adjusted according to the patient's need.

---

**Ключевые слова:** metastatic prostate cancer; prostate specific membrane antigen; Lu-177-PSMA

---

**Disclosure:** The study did not have sponsorship. The authors declare no conflict of interest.

**Received:** 14.02.2018. **Accepted:** 07.03.2018.

**For correspondence:** Kalevi J. A. Kairemo; tel.: +358-10-773 2000; e-mail: kalevi.kairemo@docrates.com

**For citations:** Kairemo K., Joensuu T. Lu-177-PSMA treatment for metastatic prostate cancer –case examples of miracle responses. *Herald Urology*. 2018;6(1):65-75. DOI:10.21886/2308-6424-2018-6-1-65-75

## Лечение метастатического рака простаты с помощью Лютеций-177-ПСМА — примеры случаев удивительных реакций

К. Кайремо, Т. Йоэнсуу

*Онкологическая клиника Дократес; Хельсинки, Финляндия*

---

Простат специфический мембранный антиген (ПСМА) экспрессируется при неблагоприятном течении рака простаты. ПСМА является основой для новых методов диагностики и тераностики. Терапия радиолигандом 177Lu-ПСМА в основном используется у пациентов с распространённой формой рака простаты. Это сообщение описывает двух пациентов: первый — с обширным метастатическим поражением, выявленным на первом визите, второй — с множественными рецидивами. Оба пациента были пролечены радиолигандом 177Lu-ПСМА с существенным ответом, то есть полной реакцией, подтверждённой методами визуализации и значительным снижением уровня ПСА. Терапия радиолигандом 177Lu-ПСМА имеет умеренные побочные эффекты. Пациенты с метастатическим раком простаты, подвергнутые терапии радиолигандом 177Lu-ПСМА-617 имели благоприятный терапевтический профиль, который был скорректирован в соответствии с потребностями пациента.

---

**Key words:** метастатический рак предстательной железы; простат-специфический мембранный антиген; лютеций-177-ПСМА

**Раскрытие информации:** Исследование не имело спонсорской поддержки. Авторы заявляют об отсутствии конфликта интересов.

**Поступила в редакцию:** 14.02.2018. **Принята к публикации:** 07.03.2018

**Автор для связи:** Кайремо Калеви; тел.: +358-10-773 2000; e-mail: kalevi.kairemo@docrates.com

**Для цитирования:** Кайремо К., Йоэнсуу Т. Лечение метастатического рака простаты с помощью Лютеций-177-ПСМА — примеры случаев удивительных реакций. *Вестник урологии*. 2018;6(1):65-75. DOI:10.21886/2308-6424-2018-6-1-65-75

## Introduction

Most of the patients who have local prostate cancer will be cured totally without any serious side effects especially if high dose rate brachytherapy can be used [1]. However, the primarily metastatic prostate cancer has to be treated and controlled rest of the men's life. If not diagnosed and treated in early stage, the aggressive prostate cancer will disseminate usually to the bones and lymph nodes [2, 3, 4]. The most traditional treatment of metastatic prostate cancer is based on permanent castration. In recent years hormone therapy is enhanced more and more often by Docetaxel chemotherapy already before castration resistance emerges according to the results of CHARTEED and STAMPEDE trials [2, 3]. Our own experience supports to give also localized radiotherapy to the prostate, despite metastases, and to oligometastases using VMAT technique with radical doses [1, 4, 5]. In selected cases the HDR brachytherapy can be used as a boost to the prostate. If the cancer has been widely spread in to the bones, then our practice has been to complete the treatment with Radium-223 [4, 6, 7, 8].

Although the response can be complete for primary treatment, different maintenance medications will lose the efficacy soon or later. Prostate cancer can progress in bones and lymph nodes but sometimes it disseminates also to the liver or to the lungs. One of the most sensitive tumor markers in order to localize the spreading of the disease most precisely is  $^{68}\text{Ga}$ -PSMA-11 or more recently  $^{18}\text{F}$ -PSMA-1007-PET-CT. If tumor cells appears to be positive for PSMA in PET-CT scanning, that positivity can be used for treatment, where intravenously administered PSMA-labelled Lu-177 ( $^{177}\text{Lu}$ -PSMA) radiopharmaceutical targets and destroys PSMA-positive metastases. The idea is to bring the radiation source in to the immediate vicinity of or even to the cancer cell in largely disseminated prostate cancer. Lutetium-177 is a  $\beta$ -emitter with the average beta particle range of about 1 mm. The radiopharmaceutical is eliminated

## Введение

Большинство пациентов, у которых диагностируют локализованный рак простаты, могут быть пролечены полностью без каких-либо серьёзных побочных эффектов, в особенности если применяется брахитерапия в высокой дозе [1]. Однако первоначально метастатический рак простаты подлежит лечению и контролю в течение всей оставшейся жизни мужчины. При отсутствии лечения агрессивная форма рака простаты обычно диссеминирует в кости и лимфатические узлы [2, 3, 4]. Традиционные методы лечения метастатического рака простаты основаны на непрерывной гормональной терапии. В последние годы гормональная терапия все чаще усиливается химиотерапией доцетакселем ещё до того, как развивается резистентность к гормонотерапии в соответствии с результатами исследований CHARTEED и STAMPEDE [2, 3]. Наш собственный опыт также поддерживает локальную лучевую терапию, несмотря на метастазы и олигометастазы, с использованием методики объемномодулированной лучевой терапии (VMAT) радикальными дозами [1, 4, 5]. В отдельных случаях брахитерапия с высокой мощностью дозы (HDR-брахитерапия) может быть использована в качестве поддерживающего лечения при раке простаты. Если рак широко распространён в костях, тогда данная практика должна завершаться лечением с помощью Радия-223 [4, 6, 7, 8].

Несмотря на то, что ответ может быть полным при первичном лечении, различные поддерживающие медикаменты рано или поздно утрачивают свою эффективность. Рак простаты может метастазировать в кости и лимфатические узлы, иногда в печень и лёгкие. Для наиболее точного определения распространения заболевания используют  $^{68}\text{Ga}$ -ПСМА-11 или  $^{18}\text{F}$ -ПСМА-1007-ПЭТ-КТ. Если опухолевые клетки при ПЭТ-КТ сканировании оказываются ПСМА-положительными, то этот эффект может быть использован для лечения рака путём внутривенного введения ПСМА-лигандов, маркированных радиоактивным нуклидом Лютеций-177 ( $^{177}\text{Lu}$ -ПСМА), разрушающих ПСМА-положительные метастазы. Идея состоит в том, чтобы при распространённом опухолевом процессе донести источник радиации как можно ближе или даже непосредственно в рако-

from the body quickly, the effective half-life is about 2 days (the physical half-life is about 7 days). The treatment may be limited by the uptake of this radiopharmaceutical into salivary glands, which can cause dryness of the mouth, but according to our experience, possible side effects of the  $^{177}\text{Lu}$ -PSMA treatment are very minor.

$^{177}\text{Lu}$ -PSMA treatment is still considered experimental, even though excellent results have been reported. The German multicenter study reported already 40 % of 145 patients responding after a single cycle of  $^{177}\text{Lu}$ -PSMA [9] and our own meta-analysis reported double-effect vs. the best new third-line treatments in metastatic prostate cancer -50 % PSA-decrease 44% vs. 22 % in more than 650 patients treated with  $^{177}\text{Lu}$ -PSMA [10].

Here we report two patients with very different case histories who got complete response by imaging.

### Case reports

**Patient 1.** Our first patient had primarily nocturia, pollakisuria and weak urinary flow resulting in more specific clinical studies. Initial S-PSA was 216 ng/ml. In 2014 biopsies were taken and histopathology revealed in all of them Gleason Score (GS) 9 (5+4) adenocarcinoma with perineural invasion and extracapsular growth. Clinically the patient was T4, but there were no skeletal metastases in bone scintigraphy. Total androgen blockade (TAB) with leuprorelin plus bicalutamide was started for locally advanced prostate cancer with bilateral hydronephrosis and serum creatinine value 150. Nephrostomies were made by placing bilateral pyelostomies on both sides. After operations, the patient could also urinate normally twice a day. Pyelostomies were changed to JJ-stents inside both ureters. The right ureter stent was changed to a new one later on. New changes of stents on both sides were again performed. TAB continued until March 2017. Bone scintigraphy already in February 2017 demonstrated a superscan, and in early March CT showed bone metastases with serum PSA value 135 ng/ml, without visceral metastases. At the end of March bicalutamide was stopped and abiraterone was started. Abiraterone was again stopped when  $^{177}\text{Lu}$ -PSMA started. Patient refused to take any chemotherapy.

Ga-68-PSMA-PET/CT was performed at Docrates Cancer Center in late April 2017. It revealed an active and aggressive prostate malignancy in the left seminal vesicle region and extensive widespread strongly PSMA-positive skeletal disease. The Soloway classification was 3+/3, because extremely

вую клетку. Лютеций-177 это  $\beta$ -эмиттер со средним диапазоном для бета-частиц приблизительно 1 мм. Радиофармацевтический агент быстро элиминируется из организма, эффективное время полужизни составляет примерно 2 дня (физическое время полужизни составляет примерно 7 дней). Лечение может быть ограничено путём захвата этого радиофармацевтического агента слюнными железами, что может вызывать сухость полости рта, но в соответствии с нашим опытом данные побочные эффекты лечения  $^{177}\text{Lu}$ -ПСМА встречаются редко.

Лечение с помощью  $^{177}\text{Lu}$ -ПСМА по-прежнему считается экспериментальным, хотя имеются хорошие результаты. Немецкое мультицентровое исследование сообщило, что из 115 пациентов после однократного цикла терапии  $^{177}\text{Lu}$ -ПСМА положительный ответ наблюдался в 40 % случаев [9] Наш метаанализ показал —двойной эффект в сравнении с методами третьей линии терапии при метастатическом раке простаты —50 % снижение уровня ПСА в 44 % против 22 % более чем у 650 пациентов, получивших  $^{177}\text{Lu}$ -ПСМА [10].

В этой статье мы сообщаем о двух пациентах с различным анамнезом, которые имели полный ответ на терапию  $^{177}\text{Lu}$ -ПСМА, доказанный методами визуализации.

### Клинические случаи

**Пациент 1.** Первый пациент изначально имел ноктурию, поллакиурию и слабую струю мочи, что потребовало определённого клинического обследования. Первоначальный уровень ПСА составлял 216 нг/мл. В 2014 г. были взяты биоптаты простаты и отправлены на гистопатологическое исследование, которое показало во всех образцах аденокарциному с суммой по Глиссону 9 (5+4), перинеуральной инвазией и экстракапсулярным ростом. Клинически пациент находился на четвертой стадии T4, но по данным скинтиграфии костей метастазов не выявлено. По поводу местно-распространённого рака простаты с двухсторонним гидронефрозом была начата общая андрогенная блокада лейпрорелином и бикалутамидом. Уровень креатинина составлял 150 мкмоль/л. Нephrostомии были выполнены била-терально. После операции пациент также мог нормально мочиться два раза в день. Пиелостомы были заменены на JJ-стенты ретроградно в обеих мочеточниках. Спустя некоторое время стент правого мочеточника был заменен на новый. В последующем произведены двусторонние замены стентов. Общая андрогенная блокада продолжалась до марта 2017 г. Скintиграфия костей уже в феврале 2017 г. показала наличие метастазов. В начале марта костные метастазы были диагностированы при КТ, данных за наличие висцеральных метастазов не было. Уровень ПСА составлял 135 нг/мл. В конце марта бика-

high uptakes in lower thoracic spine and sacrum and signs of bone marrow expansion existed. The SUVmax-values were higher than 27, while values higher than 3 are considered pathologic. The serum PSA value was 375 ng/ml.

<sup>177</sup>Lu-PSMA therapy started in mid-May 2017. It caused tiredness and he had also swelling in feet and ankles, but surgical stockings helped that. The patient had also severe depression and anguish. Following 4th treatment in September 2017 man had nausea and emesis. Figures 1 demonstrate the blood parameters during the 4 first cycles of <sup>177</sup>Lu-PSMA therapies illustrating that these treatments were not hematotoxic. There were no signs of renal or liver toxicity either. After 6th treatment he had no nausea and general feeling was also good. This man is now 70 years old.

An interim control Ga-68-PSMA-11-PET/CT was performed at Docrates Cancer Center in late October 2017. The serum value was 9.4 ng/ml. Figure 2 demonstrates the Ga-68-PSMA-11-PET/CT-studies performed in late April and late October 2017, i.e. before therapies and 4 weeks after the 4th cycle. In the base line study an extensive skeletal disease can be seen in the MIP-image and also in pelvic fusion image (PET on CT). Normal organs, i.e. salivary and lacrimal glands, liver, spleen hardly visualize in the MIP-image. Additionally, an uptake is seen in the large prostate and in the left seminal vesicle. The interim control PET MIP-image reveals normal organs such as salivary and lacrimal glands, liver, spleen, kidneys and urinary bladder. Very little activity can be observed in the thoracic vertebra (Th 3). In interim control pelvic fusion image (PET on CT) there is no activity in the large prostate nor in the left seminal vesicle.

In control Ga-68-PSMA-PET/CT on in mid-January 2018 at Docrates Cancer Center and 6 weeks after the 6th cycle the active and aggressive prostate malignancy in the left seminal vesicle region had totally disappeared. Similarly, an extensive widespread strongly PSMA-positive skeletal disease, original classification probably 3+/3, had responded in all regions. There was only one subtle uptake on the left in Th3 which could be seen as in Fig. 2, but the activity could already be considered normal, because the SUVmax value was only 3.8. This was considered as a dramatic response. PSA decreased from 375 ng/ml down to 4.2 ng/ml during the follow-up <sup>177</sup>Lu-PSMA therapy. This is shown in Figure 3.

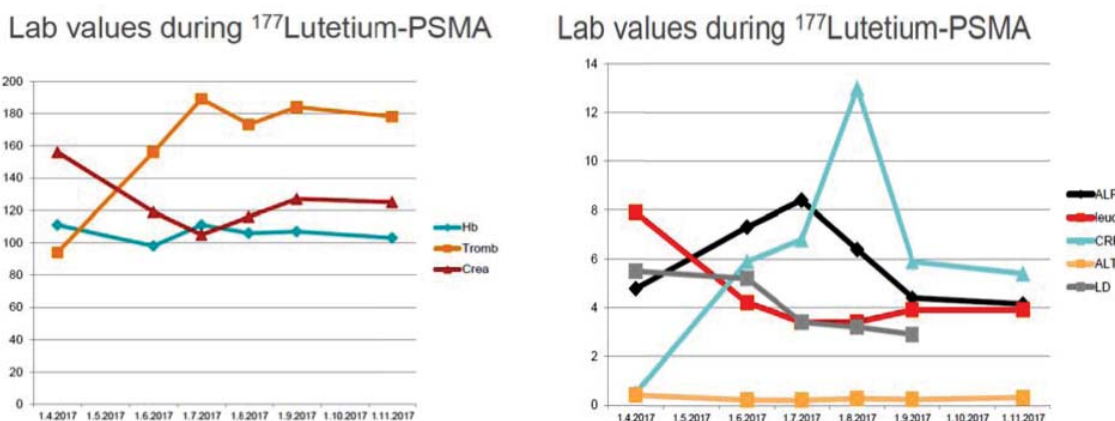
Early February 2018 radical radiotherapy was started to the prostate, pelvic lymph nodes and seminal vesicles. During this radiotherapy course the remaining lesion in Th3 will be irradiated as well (3x9 Gy).

лутамид был прекращён и начат абиратерон. Затем абиратерон вновь был прекращён и начато лечение <sup>177</sup>Lu-ПСМА. Пациент отказался от какой-либо химиотерапии.

Ga-68-ПСМА-ПЭТ/КТ, выполненная в онкологической клинике Дократес в конце апреля 2017 г., показала активную и агрессивную злокачественную опухоль простаты в области левого семенного пузырька и обширное ПСМА-положительное поражение костей. По классификации Soloway составляло 3+/3 из-за чрезвычайно высокого захвата в нижнем грудном отделе позвоночника и в крестце, также отмечались признаки экспансии в костный мозг. Максимальные значения стандартизированного уровня накопления радиофармпрепарата ФДГ (SUVmax) были выше 27, в то время как значения более 3 рассматривались как патологические. Значение уровня ПСА в плазме крови составляло 375 нг/мл.

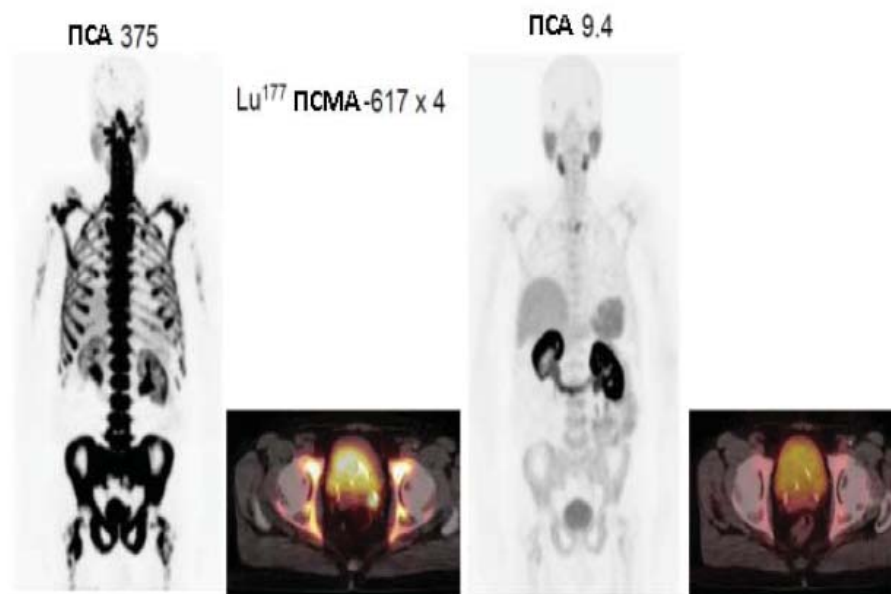
Терапия <sup>177</sup>Lu-ПСМА, начатая в середине мая 2017 г., вызывала усталость, пациент отмечал отечность ног и лодыжек, но хирургические компрессионные чулки препятствовали этому. Отмечалась тяжёлая депрессия и чувство тоски. При последующих четырёх циклах лечения мужчина отмечал тошноту и рвоту. На рисунке 1 представлены параметры крови во время четырёх первых циклов терапии <sup>177</sup>Lu-ПСМА. Они иллюстрируют, что эти методы лечения не были гематотоксичными. Не было каких-либо признаков токсического воздействия на печень и почки. На шестом цикле лечения тошнота отсутствовала, общее самочувствие было хорошим. Этому мужчине в настоящее время 70 лет.

Промежуточный контроль Ga-68-ПСМА-11-ПЭТ/КТ был выполнен в онкологической клинике Дократес в конце октября 2017 г. Значение ПСА составляло 9,4 нг/мл. Рисунок 2 показывает Ga-68-ПСМА-11-ПЭТ/КТ исследования, выполненные в конце апреля и в конце октября 2017 г., то есть до терапии и через 4 недели после четырёх циклов терапии. В исходном исследовании на изображениях, полученных методом проекции максимальной интенсивности, а также путём слияния изображений таза можно увидеть обширное поражение костей. Нормальные органы (слюнные и слёзные железы, печень, селезёнку) трудно визуализировать с помощью метода проекции максимальной интенсивности. Кроме того, захват наблюдался в увеличенной простате и в области левого семенного пузырька. Промежуточный контроль ПЭТ изображений, полученных методом проекции максимальной интенсивности показал нормальные органы, такие как слюнные и слёзные железы, печень, селезёнку, почки и мочевой пузырь. Очень малая активность наблюдается в третьем грудном позвонке (Th 3). При промежуточном контроле слияния изображений таза (ПЭТ на КТ) не отмечается активности ни в увеличенной простате, ни в левом семенном пузырьке.



**Figure 1.** Hemoglobin, platelets and serum creatinine values during the four first cycles of 177Lu-PSMA-treatment (on the left). Alkaline phosphatase, leukocytes, CRP, alanine aminotransferase and lactate dehydrogenase values during the four first cycles of 177Lu-PSMA-treatment (on the right).

**Рисунок 1.** Значения уровня гемоглобина, тромбоцитов и креатинина в течение первых четырех циклов лечения 177Lu-ПСМА (слева). Значения уровней щелочной фосфатазы, лейкоцитов, С-реактивного белка, АЛТ и ЛДГ в течение первых четырех циклов 177Lu-ПСМА (справа).



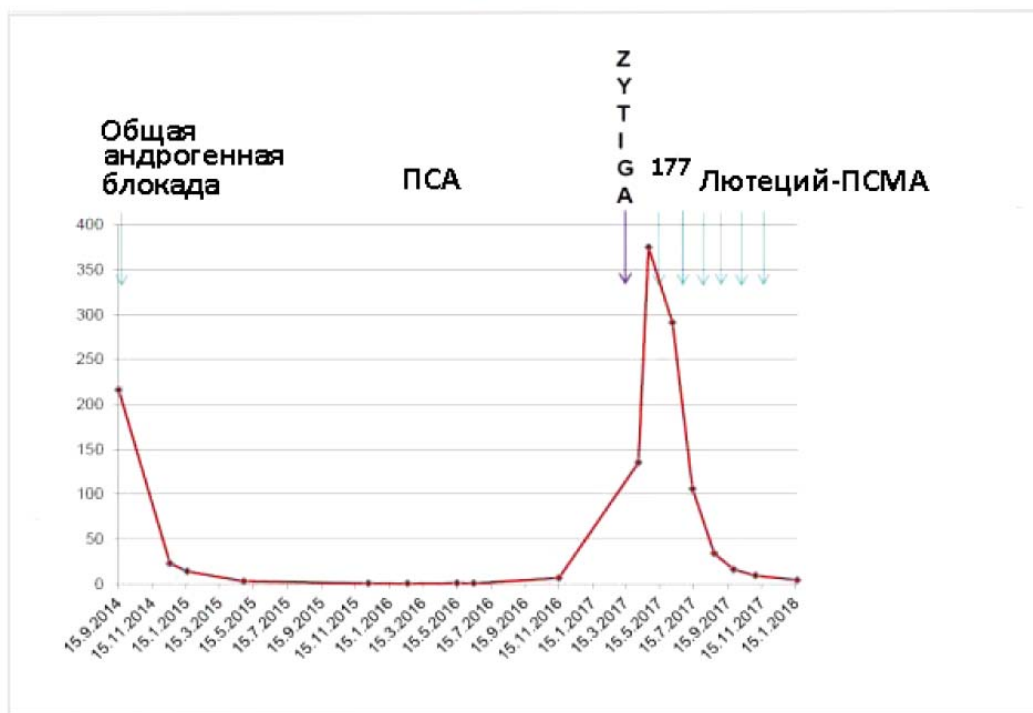
**Figure 2.** Two Ga-68-PSMA-PET/CT-studies performed in late April (on the left) and late October (on the right), i.e. before therapies and 4 weeks after the 4th cycle of 177Lu-PSMA-treatments.

In the April study an extensive skeletal disease can be seen in the MIP-image and also in pelvic fusion image (PET on CT) (left panel). Normal organs, i.e. salivary and lacrimal glands, liver, spleen hardly visualize in the MIP-image (left panel). There is also activity in the prostate and left seminal vesicle. In the October study the extensive skeletal disease has fully disappeared in the MIP-image and soft-tissue disease also in pelvic fusion image (PET on CT) (right panel).

Normal organs, i.e. salivary and lacrimal glands, liver, spleen can be seen in the MIP-image (right panel).

**Рисунок 2.** Два исследования Ga-68-ПСМА-ПЭТ/КТ, выполненные в конце апреля (слева) и в конце октября 2017 г. (справа) то есть до терапии и через 4 недели после четырех циклов лечения 177Lu-ПСМА.

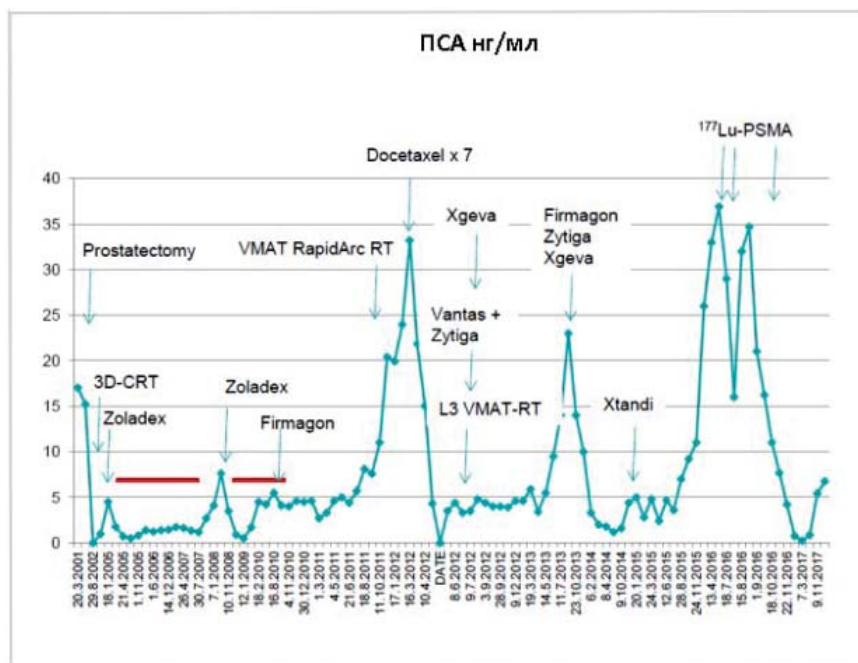
В исследовании, сделанном в апреле, можно увидеть обширное поражение костей на изображении, полученном методом проекции максимальной интенсивности, а также на фьюжн-изображении (ПЭТ на КТ) (слева). Нормальные органы (слюнные и слезные железы, печень, селезенка) трудно визуализируются на изображениях, полученных методом проекции максимальной интенсивности (слева). Также отмечается активность в простате и в левом семенном пузырьке. В исследовании, сделанном в октябре, обширное поражение костей полностью исчезло, по данным изображений, полученных методом проекции максимальной интенсивности, а также поражения мягких тканей путём слияния изображения тазовой области (fusion) (ПЭТ на КТ) (справа). Слюнные и слезные железы, печень, селезенку можно увидеть на изображениях, полученных методом проекции максимальной интенсивности.



**Figure 3.** The serum PSA (ng/ml) curve of the patient who received six 177Lu-PSMA-treatments.

TAB means total androgen blockade (leuprorelin and bicalutamide). Abiraterone (Zytiga®) was given after TAB, but stopped before 177Lu-PSMA-treatments. The serum PSA decreased from 375 to 4.2 ng/ml.

**Рисунок 3.** Кривая уровня ПСА (нг/мл) у пациента, который получил шесть циклов лечения 177Lu-ПСМА. Общая андрогенная блокада включала лейпрорелин и бикалутамид. Абиратерон (Zytiga®) был назначен после общей андрогенной блокады, но его приём был прекращён до лечения 177Lu-ПСМА. Уровни ПСА в плазме крови снизились от 375 нг/мл до 4,2 нг/мл.



**Figure 4.** The serum PSA (ng/ml) curve of the patient who received three 177Lu-PSMA-treatments for his 5th relapse.

**Рисунок 4.** Кривая уровня ПСА (нг/мл) у пациента, получавшего три цикла лечения 177Lu-ПСМА по поводу его пятого рецидива.

В начале февраля 2018 г. была начата лучевая терапия простаты, тазовых лимфатических узлов и семенных пузырьков. Во время курса лучевой терапии оставшаяся часть опухолевых поражений в области Th3 будет облучена в дозе 3x9 Гр.

**Patient 2.** Our second patient had hypertension and diabetes for years. He was operated due to duodenal ulcer and gallstones, and he had prosthesis in left elbow. Primarily PSA increased from 4.6 to 17 ng/ml within 6 months. Diagnosis was done based on second round of biopsies on in mid-April 2001 when GS 6 (3+3) prostate adenocarcinoma was found in both lobes. In mid-May 2001 TAB was started with leuprorelin and bicalutamide. Prostatectomy was done in early-August 2001. Tumor was very large and it was infiltrating also to seminal vesicles, consistent with staging pT3b, but it was not metastasized to locoregional lymph nodes. The full case history including serum PSA behavior is shown schematically in Figure 4, but briefly the case history is as follows.

In 2002 he got mamillar irradiation and radiation therapy to prostate fossa up to 70 Gy. Bicalutamide was started early 2002 and stopped late 2004. Casodex started in March 2002 and stopped in October 2004. Goserelin started in January 2005 and paused in March 2007. Left kidney was small and had temporary hydronephrosis in July 2007. Bicalutamide was started in January 2008 again due to PSA increase (up to 4.1 ng/ml). Degarelix was introduced from September 2010 to November 2011. Simultaneously in October 2011 choline-positive para-iliac and paracaval lymph nodes were irradiated up to 70/2 Gy. However, in February 2012 PSA was 24 ng/ml and 7 cycles of docetaxel were given with partial response. In June 2012 skeletal metastases were found in MRI: palliative radiotherapy to L3-sacrum region due to the pain was given 24/3 Gy in July 2012. Histrelin acetate device was implanted for castration. Abiraterone started in July 2012, denosumab in August, but they were stopped due to the pain in muscles and joints in November 2012. The castration implant removed and abiraterone started again in December 2012 and paused in March 2013. Denosumab started in January 2013 continuing until April 2014.

Degarelix which started in July 2013 was changed to leuprorelin in January 2015 due to local and systemic reaction. He also got radiation therapy to choline positive upper retroperitoneal and mediastinal lymph nodes. In January 2015 enzalutamide was started but it had to be stopped in February due to epileptic seizure. In June 2015 dexamethason combined with cyclophosphamide started to improve immunogenic response, but it

При контроле Ga-68-ПСМА-ПЭТ/КТ в середине января 2018 г. в онкологической клинике Дократес и через 6 недель после шестого цикла активная и агрессивная злокачественная опухоль простаты в области левого семенного пузырька полностью исчезла. Аналогично обширное ПСМА-позитивное поражение костей, по оригинальной классификации возможно 3+/3 отвечало на терапию во всех областях. Только одна область захвата РФП отмечалось слева в Th3 (рис. 2), но активность её уже могла считаться нормальной, потому что значения ФДГ (SUVmax) составляло только 3,8. Это расценивалось как впечатляющий ответ. Уровень ПСА снизился от 375 нг/мл до 4,2 нг/мл в течение периода наблюдения после терапии <sup>177</sup>Lu-ПСМА1 (рис. 3).

**Пациент 2.** Второй пациент имел гипертензию и сахарный диабет. Он был прооперирован по поводу язвы двенадцатиперстной кишки и камней в желчном пузыре, имел протез левого коленного сустава. Первоначально в течение 6 месяцев уровень ПСА повышался от 4,6 до 17 нг/мл. Диагноз был установлен на основании результатов повторной биопсии, выполненной в середине апреля 2001 г., когда была обнаружена аденокарцинома простаты в обеих долях с суммой по Глиссону 6 (3+3). В середине мая 2001 г. начата общая андрогенная блокада лейпрорелином и бикалутамидом. В начале августа 2001 г. выполнена простатэктомия. Опухоль имела большой объём, инфильтрировала семенные пузырьки, составляя стадию pT3b, но не поражала местные региональные лимфатические узлы. Полный анамнез случая, включающий динамику уровня ПСА в плазме крови, показан схематически на рисунке 4.

В 2002 г. пациент получил курс лучевой терапии на область простаты в дозе до 70 Гр. Приём бикалутамида был начат в 2002 г. и прекращён в 2004 г. Касодекс — начат в марте 2002 г. и прекращён в октябре 2004 г. Гозерелин — начат в январе 2005 г. и приостановлен в марте 2007 г. Левая почка была уменьшена в размерах, в июле 2007 г. имел место временный гидронефроз. Приём бикалутамида вновь начат в январе 2008 г. вследствие повышения ПСА (до 4,1 нг/мл). Дегареликс вводили с сентября 2010 г. по ноябрь 2011 г. Одновременно в октябре 2011 г. позитивные подвздошные и паракавальные лимфатические узлы были облучены в дозе до 70/2 Гр. Однако в феврале 2012 г. уровень ПСА составлял 24 нг/мл, назначены 7 циклов доцетаксела с частичным ответом. В июне 2012 г. при МРТ обнаружены костные метастазы, вследствие наличия боли проведена паллиативная радиотерапия в области L3 в дозе 24/3 Гр. В июле 2012 г. подкожно установлен имплантат Хистрелин Ацетате (Vantas). Также в июле 2012 г. назначен абиратерон, а в августе — деносумаб, но они были отменены в ноябре 2012 г. вследствие боли в мышцах и суставах. Кастрацион-

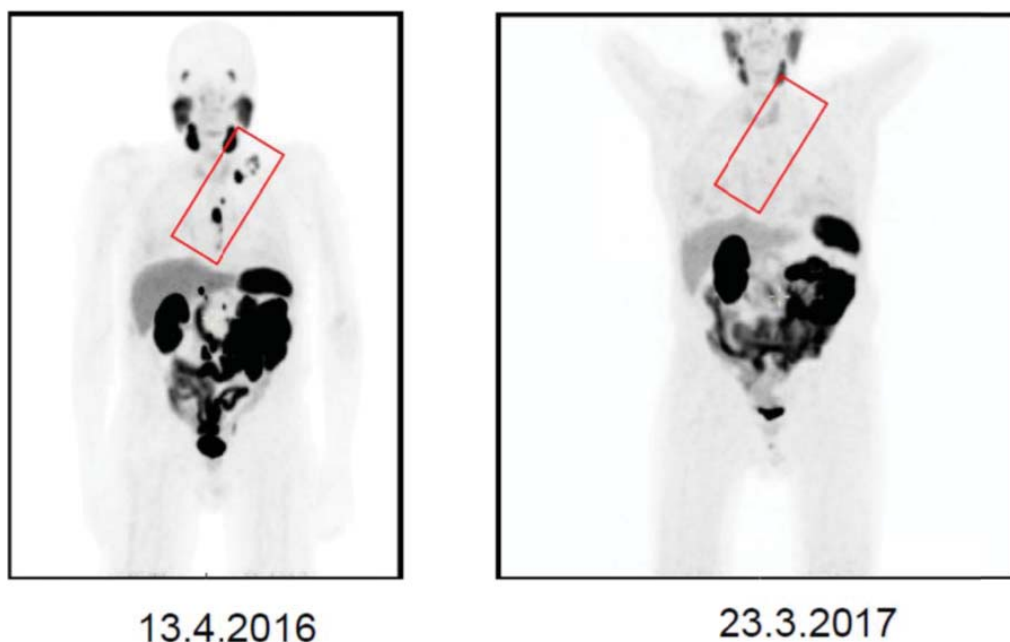


had to be stopped due to the diarrhea, swelling and infection. Abiraterone started again in December 2015. In April 2016 PSA was 33 ng/ml. On the same day in Ga-68-PSMA-PET-CT at Docrates Cancer Center demonstrated active uptakes in very small lymph nodes on the left side of obturator region, in upper level in para-aortal and in para-caval lymph nodes and in retrocrural region, in the middle of left mediastinum and in supraclavicular region as well (Fig.5). The total volume of the disease estimated to be 20 cm<sup>3</sup>.

<sup>177</sup>Lu-PSMA-617 treatments were given in July, August and October 2016 using 6 week intervals. PSA nadir 0.0 ng/ml was achieved on in March 2017. Complete response was seen in 68Ga-PSMA-11 PET-CT in March 2017 (Fig.5). The patient is still alive and followed without any specific cancer therapy until January 2018. However, he felt down and broke his femur which was operated. The man is now 82 years.

ный имплант был удалён и вновь начат абиратерон в декабре 2012 г. и приостановлен в марте 2013 г. С января 2013 г. по апрель 2014 г возобновлён приём деносумаба.

Дегареликс, который был начат в июле 2013 г., был заменён на лейпрорелин в январе 2015 г. вследствие локальной и системной реакции. Пациент также получал лучевую терапию вследствие положительных верхних забрюшинных и медиастинальных лимфатических узлов. В январе 2015 г. начат приём энзалутамида и прекращён в феврале вследствие эпилептического приступа. В июне 2015 г. с целью улучшения иммунного ответа начат приём дексаметазона и циклофосфида, но он был прекращён вследствие диареи, отёчности и инфекции. Абиратерон был вновь назначен в декабре 2015 г. В апреле 2016 г. уровень ПСА составлял 33 нг/мл. В тот же день Ga-68-ПСМА-ПЭТ-КТ в онкологической клинике Дократес выявила активный захват в небольших лимфатических узлах с левой стороны в области



**Figure 5.** Two Ga-68-PSMA-PET/CT-studies performed in April 2016 (on the left) and in March 2017 (on the right), i.e. before therapies and 5 months after the 3rd cycle of <sup>177</sup>Lu-PSMA-treatments.

In the April 2016 study an extensive left side lymph node disease (obturator, para-aortal retroperitoneal, retrocrural, left mediastinum and supraclavicular (red rectangle) can be seen in the MIP-image (left panel). Normal organs, i.e. salivary and lacrimal glands, liver, spleen visualize in the MIP-images (both panels). In the March 2017 study all the pathologic lymph nodes disappeared including the left mediastinum and supraclavicular regions (red rectangle) (right panel).

**Рисунок 5.** Два исследования Ga-68-ПСМА-ПЭТ/КТ были выполнены в апреле 2016 г. (слева) и в марте 2017 г. (справа,) то есть до терапии и через 5 месяцев после трёх циклов лечения <sup>177</sup>Lu-ПСМА.

В исследовании в апреле 2016 г. было выявлено обширное поражение лимфатических узлов с левой стороны (запирательных, забрюшинных, парааортальных, ретрокруральных, левых медиастинальных и надключичных) (красный треугольник) можно увидеть с помощью метода проекции максимальной интенсивности (левая панель). Нормальные органы, то есть слюнные и слёзные железы, печень, селезёнка, визуализировались на изображениях, полученных с помощью метода проекции максимальной интенсивности (обе панели). В марте 2017 г. в исследовании все патологические лимфатические узлы исчезли, включая левое средостение и надключичные области (красный треугольник) (правая панель).

## Discussion

Here we report the Lu-177-PSMA treatment results in two patients, the first patient had extensive skeletal metastatic disease and this was first relapse during a 2-year follow-up time, and the second patient had his fifth relapse during a 15-year follow-up time. Both patients demonstrated major response, i.e. complete response by imaging and substantial reduction of serum PSA, i.e. more than 95 % reduction without any serious (grade 3-4) side effects.

Therefore we recommend Lu-177-PSMA treatment for metastatic prostate cancer, especially when disease is wide-spread but the foci are still small in size. The treatment cycles are administered with 4 – 6 week intervals. Treatment response evaluated with laboratory tests, whole body Lu-177-PSMA-617 SPECT/CT imagings with and Ga-68-PSMA-11-PET/CT imaging controls. Whole body SPECT/CT is also used for dose calculations. The treatment courses are individual: the interval, number of cycles and administered activity may vary as shown also in these patients.

The treatment is given as an intravenous infusion on the outpatient basis and it takes approximately 30 minutes to deliver. We monitor the Lu-177-biodistribution by multiple imaging studies and external dose rate measurements.

## Conclusions

We conclude that Lu-177 gives possibility for additional therapy especially for elderly prostate cancer patients, whose cancer progress and when chemotherapy is no more an option due to the poor tolerability and probable serious side effects.

запирательной ямки, в паракавадных и парааортальных лимфатических узлах и ретрокруральной области, в середине левого средостения, а также в надключичной области (рис. 5). Общий объём поражения оценивался в 20 см<sup>3</sup>.

Лечение <sup>177</sup>Lu-ПСМА-617 проведено в июле, августе и октябре 2016 г. с 6-тинедельными интервалами. Надир значения ПСА 0,0 нг/мл был достигнут в марте 2017 г. Полный ответ наблюдался в марте 2017 г. на <sup>68</sup>Ga-ПСМА-11 ПЭТ-КТ (рис. 5). Этот пациент до сих пор жив и наблюдается без какой-либо специфической терапии рака до января 2018 г. Однако он чувствует себя подавленным и сломал своё бедро, которое было прооперировано. В настоящее время мужчине 82 года.

## Обсуждение

Представлены результаты лечения Lu-177-ПСМА двух пациентов, первый пациент имел обширные метастазы в костях и это был первый рецидив в течение 2 лет наблюдения, а второй пациент имел пятый рецидив в течение 15 лет наблюдения. Оба пациента показали полную ответную реакцию, которая была подтверждена методами визуализации и значительным снижением уровня ПСА в плазме крови, то есть более, чем 95 % снижение без каких-либо серьёзных (степень дифференцировки — 3-4) побочных эффектов.

Лечение Lu-177-ПСМА рекомендовано при метастатическом раке простаты, особенно, когда заболевание является обширным, но фокусы до сих пор являются небольшими по размеру. Циклы лечения проводятся с интервалом 4-6 недель. Ответ на лечение оценивается с помощью лабораторных тестов, визуализации всего организма человека с использованием Lu-177-ПСМА-617 SPECT/КТ и Ga-68-ПСМА-11-ПЭТ/КТ в качестве контроля. Методика SPECT/КТ также используется для расчёта дозы. Эти курсы лечения являются индивидуальными: интервал, число циклов и назначаемая активность могут варьироваться, как было показано у этих пациентов.

Это лечение назначается в виде внутривенной инфузии на амбулаторной основе и занимает приблизительно 30 минут. Мы мониторим биологическое распределение Lu-177 с помощью многих методов визуализации, а также при помощи измерений показателя внешней дозы.

## Выводы

Lu-177 даёт возможность дополнительной терапии, особенно для пожилых пациентов с раком простаты, у которых он прогрессирует, когда химиотерапия больше не является опцией для лечения вследствие плохой переносимости и возможных серьёзных побочных эффектов.

REFERENCES

ЛИТЕРАТУРА

1. Kiljunen T, Kangasmäki A, Aaltonen A, Kairemo K, Partanen K, Joensuu G, Alanko T, Vaalavirta L, Joensuu T. VMAT technique enables concomitant radiotherapy of prostate cancer and pelvic bone metastases. *Acta Oncol.* 2015;54(6):847-53. doi: 10.3109/0284186X.2014.962665
1. Sweeney CJ, Chen YH, Carducci M, Liu G, Jarrard DF, Eisenberger M, Wong YN, Hahn N, Kohli M, Cooney MM, Dreicer R, Vogelzang NJ, et al. Chemohormonal therapy in metastatic hormone sensitive prostate cancer. *N Engl J Med.* 2015;373:737-746. doi: 10.1056/NEJMoa1503747
2. James ND, Sydes MR, Clarke NW, Mason MD, Dearnaley DP, Spears MR, Ritchie AW, Parker CC, Russell JM, Attard G, de Bono J, Cross W, Jones RJ, Thalmann G, Amos C, Matheson D, Millman R, Alzouebi M, Beesley S, Birtle AJ, Brock S, Cathomas R, Chakraborti P, Chowdhury S, Cook A, Elliott T, Gale J, Gibbs S, Graham JD, Hetherington J, Hughes R, Laing R, McKinna F, McLaren DB, O'Sullivan JM, Parikh O, Peedell C, Protheroe A, Robinson AJ, Srihari N, Srinivasan R, Staffurth J, Sundar S, Tolan S, Tsang D, Wagstaff J, Parmar MK; STAMPEDE investigators. Addition of docetaxel, zoledronic acid, or both to first-line long-term hormone therapy in prostate cancer (STAMPEDE): Survival results from an adaptive, multiarm, multistage, platform randomised controlled trial. *Lancet.* 2016;387(10024):1163-77. doi: 10.1016/S0140-6736(15)01037-5
3. Joensuu T, Joensuu G, Kairemo K, Kiljunen T, Riener M, Aaltonen A, Ala-Opas M, Kangasmäki A, Alanko T, Taipale L, Hervonen P, Bützow A, Virgolini I, Hemminki A. Multimodal Primary Treatment of Metastatic Prostate Cancer with Androgen Deprivation and Radiation. *Anticancer Res.* 2016;36(12):6439-6447. doi: 10.21873/anticancerres.11242
4. Kairemo K, Rasulova N, Kiljunen T, Partanen K, Kangasmäki A, Joensuu T. PET/CT Dose Planning for Volumetric Modulated Arc Radiation Therapy (VMAT) -Comparison with Conventional Approach in Advanced Prostate Cancer Patients. *Curr Radiopharm.* 2015;8(1):2-8.
5. Parker C, Nilsson S, Heinrich D, Helle SI, O'Sullivan JM, Fosså SD, Chodacki A, Wiechno P, Logue J, Seke M, Widmark A, Johannessen DC, Hoskin P, Bottomley D, James ND, Solberg A, Syndikus I, Kliment J, Wedel S, Boehmer S, Dall'Oglio M, Franzén L, Coleman R, Vogelzang NJ, O'Bryan-Tear CG, Staudacher K, Garcia-Vargas J, Shan M, Bruland ØS, Sartor O; ALSYMPCA Investigators. Alpha emitter radium-223 and survival in metastatic prostate cancer. *N Engl J Med.* 2013;369(3):213-23. doi: 10.1056/NEJMoa1213755
6. Poeppel TD, Handkiewicz-Junak D, Andreeff M, Becherer A, Bockisch A, Fricke E, Geworski L, Heinzl A, Krause BJ, Krause T, Mitterhauser M, Sonnenschein W, Bodei L, Delgado-Bolton RC, Gabriel M. EANM guideline for radionuclide therapy with radium-223 of metastatic castration-resistant prostate cancer. *Eur J Nucl Med Mol Imaging.* 2017. doi: 10.1007/s00259-017-3900-4
7. Kairemo K, Joensuu T. Radium-223-Dichloride in Castration Resistant Metastatic Prostate Cancer- Preliminary Results of the Response Evaluation Using F-18-Fluoride PET/CT. *Diagnostics (Basel).* 2015;5(4):413-27. doi: 10.3390/diagnostics5040413.
8. Rahbar K, Ahmadzadehfahar H, Kratochwil C, Haberkorn U, Schäfers M, Essler M, Baum RP, Kulkarni HR, Schmidt M, Drzezga A, Bartenstein P, Pfestroff A, Luster M, Lützen U,
1. Kiljunen T, Kangasmäki A, Aaltonen A, Kairemo K, Partanen K, Joensuu G, Alanko T, Vaalavirta L, Joensuu T. VMAT technique enables concomitant radiotherapy of prostate cancer and pelvic bone metastases. *Acta Oncol.* 2015;54(6):847-53. doi: 10.3109/0284186X.2014.962665
2. Sweeney CJ, Chen YH, Carducci M, Liu G, Jarrard DF, Eisenberger M, Wong YN, Hahn N, Kohli M, Cooney MM, Dreicer R, Vogelzang NJ, et al. Chemohormonal therapy in metastatic hormone sensitive prostate cancer. *N Engl J Med.* 2015;373:737-746. doi: 10.1056/NEJMoa1503747
3. James ND, Sydes MR, Clarke NW, Mason MD, Dearnaley DP, Spears MR, Ritchie AW, Parker CC, Russell JM, Attard G, de Bono J, Cross W, Jones RJ, Thalmann G, Amos C, Matheson D, Millman R, Alzouebi M, Beesley S, Birtle AJ, Brock S, Cathomas R, Chakraborti P, Chowdhury S, Cook A, Elliott T, Gale J, Gibbs S, Graham JD, Hetherington J, Hughes R, Laing R, McKinna F, McLaren DB, O'Sullivan JM, Parikh O, Peedell C, Protheroe A, Robinson AJ, Srihari N, Srinivasan R, Staffurth J, Sundar S, Tolan S, Tsang D, Wagstaff J, Parmar MK; STAMPEDE investigators. Addition of docetaxel, zoledronic acid, or both to first-line long-term hormone therapy in prostate cancer (STAMPEDE): Survival results from an adaptive, multiarm, multistage, platform randomised controlled trial. *Lancet.* 2016;387(10024):1163-77. doi: 10.1016/S0140-6736(15)01037-5
4. Joensuu T, Joensuu G, Kairemo K, Kiljunen T, Riener M, Aaltonen A, Ala-Opas M, Kangasmäki A, Alanko T, Taipale L, Hervonen P, Bützow A, Virgolini I, Hemminki A. Multimodal Primary Treatment of Metastatic Prostate Cancer with Androgen Deprivation and Radiation. *Anticancer Res.* 2016;36(12):6439-6447. doi: 10.21873/anticancerres.11242
5. Kairemo K, Rasulova N, Kiljunen T, Partanen K, Kangasmäki A, Joensuu T. PET/CT Dose Planning for Volumetric Modulated Arc Radiation Therapy (VMAT) - Comparison with Conventional Approach in Advanced Prostate Cancer Patients. *Curr Radiopharm.* 2015;8(1):2-8.
6. Parker C, Nilsson S, Heinrich D, Helle SI, O'Sullivan JM, Fosså SD, Chodacki A, Wiechno P, Logue J, Seke M, Widmark A, Johannessen DC, Hoskin P, Bottomley D, James ND, Solberg A, Syndikus I, Kliment J, Wedel S, Boehmer S, Dall'Oglio M, Franzén L, Coleman R, Vogelzang NJ, O'Bryan-Tear CG, Staudacher K, Garcia-Vargas J, Shan M, Bruland ØS, Sartor O; ALSYMPCA Investigators. Alpha emitter radium-223 and survival in metastatic prostate cancer. *N Engl J Med.* 2013;369(3):213-23. doi: 10.1056/NEJMoa1213755
7. Poeppel TD, Handkiewicz-Junak D, Andreeff M, Becherer A, Bockisch A, Fricke E, Geworski L, Heinzl A, Krause BJ, Krause T, Mitterhauser M, Sonnenschein W, Bodei L, Delgado-Bolton RC, Gabriel M. EANM guideline for radionuclide therapy with radium-223 of metastatic castration-resistant prostate cancer. *Eur J Nucl Med Mol Imaging.* 2017. doi: 10.1007/s00259-017-3900-4
8. Kairemo K, Joensuu T. Radium-223-Dichloride in Castration Resistant Metastatic Prostate Cancer- Preliminary Results of the Response Evaluation Using F-18-Fluoride PET/CT. *Diagnostics (Basel).* 2015;5(4):413-27. doi: 10.3390/diagnostics5040413.
9. Rahbar K, Ahmadzadehfahar H, Kratochwil C, Haberkorn U, Schäfers M, Essler M, Baum RP, Kulkarni HR, Schmidt M, Drzezga A, Bartenstein P, Pfestroff A, Luster M, Lützen U,

- Marx M, Prasad V, Brenner W, Heinzl A, Mottaghy FM, Ruf J, Meyer PT, Heuschkel M, Eveslage M, Bögemann M, Fendler WP, Krause BJ. German Multicenter Study Investigating <sup>177</sup>Lu-PSMA-617 Radioligand Therapy in Advanced Prostate Cancer Patients. *J Nucl Med.* 2017;58(1):85-90. doi: 10.2967/jnumed.116.183194
10. von Eyben FE, Roviello G, Kiljunen T, Uprimny C, Virgolini I, Kairemo K, Joensuu T. Third-line treatment and <sup>177</sup>Lu-PSMA radioligand therapy of metastatic castration-resistant prostate cancer: a systematic review. *Eur J Nucl Med Mol Imaging.* 2018;45(3):496-508. doi: 10.1007/s00259-017-3895-x
- Marx M, Prasad V, Brenner W, Heinzl A, Mottaghy FM, Ruf J, Meyer PT, Heuschkel M, Eveslage M, Bögemann M, Fendler WP, Krause BJ. German Multicenter Study Investigating <sup>177</sup>Lu-PSMA-617 Radioligand Therapy in Advanced Prostate Cancer Patients. *J Nucl Med.* 2017;58(1):85-90. doi: 10.2967/jnumed.116.183194
10. von Eyben FE, Roviello G, Kiljunen T, Uprimny C, Virgolini I, Kairemo K, Joensuu T. Third-line treatment and <sup>177</sup>Lu-PSMA radioligand therapy of metastatic castration-resistant prostate cancer: a systematic review. *Eur J Nucl Med Mol Imaging.* 2018;45(3):496-508. doi: 10.1007/s00259-017-3895-x

#### Information about the authors

**Kalevi J. A. Kairemo** – Department of Molecular Radiotherapy and Nuclear Medicine, Docrates Cancer Center, Helsinki, Finland

ORCID iD 0000-0002-5194-746X

e-mail: kalevi.kairemo@docrates.com

**Timo K. Joensuu** – Department of Medical Oncology and Clinical Radiotherapy, Docrates Cancer Center, Helsinki, Finland

ORCID 0000-0002-0455-8031

#### Сведения об авторах

**Кайремо Калеви** – отделение ядерной медицины и молекулярной радиотерапии, Онкологическая клиника Дократес, Хельсинки, Финляндия

ORCID iD 0000-0002-5194-746X

e-mail: kalevi.kairemo@docrates.com

**Йоэнсуу Тимо** – отделение медицинской онкологии и радиотерапии, Онкологическая клиника Дократес, Хельсинки, Финляндия

ORCID 0000-0002-0455-8031

© Коллектив авторов, 2018  
УДК 616.617-002-006.2  
DOI 10.21886/2308-6424-2018-6-1-76-80  
ISSN 2308-6424

## Кистозный уретерит: редкий случай двусторонней обструкции верхних мочевых путей

А.Ю. Сероухов<sup>1</sup>, К.К. Ахмедов<sup>2</sup>, Ю.В. Кемеж<sup>2</sup>

<sup>1</sup>Базовая больница Тамале; Тамале, Гана

<sup>2</sup>ГБУЗ «Городская клиническая больница имени В.М. Буянова Департамента здравоохранения города Москвы»; Москва, Россия

Кистозный уретерит (ureteritis cystica) редко встречаемый вид поражения, характеризующийся образованием под слизистой оболочкой верхних мочевых путей кист, диаметром от нескольких миллиметров до сантиметра. Относится к доброкачественным состояниям, ассоциированным с хроническим раздражением мочеточника в результате рецидивирующей инфекции либо мочекаменной болезни. Как правило, данный вид патологии не сопровождается специфическими клиническими проявлениями. Выявляется инцидентально при лучевых методах исследования верхних мочевых путей. Терапия заключается в лечении основного заболевания и эрадикация инфекции. В данной статье представлен клинический случай пациента с билатеральной обструкцией мочеточников внутрисветными кистозными образованиями.

**Ключевые слова:** кистозный уретерит; двустороннее поражение мочеточников; лазерная абляция кист

**Раскрытие информации:** Исследование не имело спонсорской поддержки. Авторы заявляют об отсутствии конфликта интересов.

**Поступила в редакцию:** 15.01.2018. Принята к публикации: 07.03.2018.

**Автор для связи:** Сероухов Александр Юрьевич; тел.: +233 (50) 396-23-35; e-mail: dr.seroukhov@gmail.com

**Для цитирования:** Сероухов А.Ю., Ахмедов К.К., Кемеж Ю.В. Кистозный уретерит: редкий случай двусторонней обструкции верхних мочевых путей. *Вестник урологии*. 2018;6(1):76-80. DOI:10.21886/2308-6424-2018-6-1-76-80

## Ureteritis Cystica: A rare case of bilateral obstruction of the upper urinary tracts

A.Yu. Seroukhov<sup>1</sup>, K.K. Akhmedov<sup>2</sup>, Yu.V. Kemezh<sup>2</sup>

<sup>1</sup>Tamale Teaching Hospital; Tamale, Ghana

<sup>2</sup>Moscow City Hospital after V.M. Buyanov, Moscow Healthcare Department; Moscow, Russia

Cystic Ureteritis (ureteritis cystica) is an uncommon pathology characterized by the formation of cysts beneath the mucosa of the upper urinary tract, usually with a diameter of a few millimeters up to a centimeter. They belong to benign conditions and are associated with chronic irritation of the ureter as a result of recurrent infection or urolithiasis. As a rule, this pathology is seldom accompanied by any specific clinical manifestations. They are usually found incidentally during routine radiological investigations of the upper urinary tract. Management involves the treatment of the underlying disease and eradicating any infection. In this article we present a clinical case of a patient with bilateral obstruction of the ureters by intraluminal cystic lesions.

**Key words:** pureteritiscystica; bilateral involvement of the ureters;  
laser ablation of cysts

**Disclosure:** The study did not have sponsorship. The authors declare no conflict of interest.

**Received:** 15.01.2018. **Accepted:** 07.03.2018.

**For correspondence:** Alexander Yu. Seroukhov; tel.: +233 (50) 396-23-35; e-mail: dr.seroukhov@gmail.com

**For citations:** Seroukhov A.Yu., Akhmedov K.K., Kemezhu Yu.V. Ureteritis Cystica: A rare case of bilateral obstruction of the upper urinary tracts. *Herald Urology*. 2018;6(1):76-80. (In Russ.). DOI:10.21886/2308-6424-2018-6-1-76-80

## Введение

Кистозный уретерит относится к доброкачественным пролиферативным заболеваниям мочеточников, при котором отмечается формирование мелких подслизистых кист диаметром от 1 до 10 мм, заполненных прозрачной или несколько мутной жидкостью. Данное состояние чаще всего выявляется при экскреторной или антеградной урографии. Характеризуется наличием сферических внутрипросветных дефектов наполнения. Чаще всего процесс носит односторонний характер и сам по себе не приводит к клинически значимым нарушениям уродинамики по верхним мочевым путям. Основная дифференциальная диагностика проводится с туберкулезным поражением и злокачественными заболеваниями. Представленный клинический случай пациента с билатеральной обструкцией мочеточников внутрипросветными кистозными образованиями является редким. Проведенное поэтапное хирургическое лечение позволило успешно восстановить беспрепятственный пассаж мочи по верхним мочевым путям.

## Клинический случай

Пациент (63 года) поступил в экстренном порядке с жалобами на боль в поясничной области, преимущественно слева, озноб, повышение температуры тела до фебрильных значений в течение нескольких дней. Самостоятельно до момента обращения в больницу осуществлял прием НПВС без существенного эффекта. В анамнезе у пациента длительное время мочекаменная болезнь. Эпизодически, несколько раз в год, отмечалась почечная колика, разрешавшаяся консервативно.

При поступлении состояние больного тяжелое ввиду выраженного токсического синдрома. Гемодинамика стабильная. При пальпации болезненность в проекции обеих почек. По данным лабораторного исследования: лейкоцитоз крови

( $12,2 \times 10^9$ /л) и гранулоцитоз (95,9%), лейкоцитурия, эритроцитурия, значительные метаболические нарушения (АСТ – 90 МЕ/л, АЛТ – 97 МЕ/л, ГГТП 317 МЕ/л, ЩФ – 698 МЕ/л, билирубин общий – 36,8 мкмоль/л, билирубин прямой – 27,60 мкмоль/л, мочевины – 18 ммоль/л, креатинин – 363 мкмоль/л, прокальцитонин – 125,70 нг/мл). Бактериологически в моче выявлен *Enterococcus faecalis*  $1 \times 10^5$  КОЕ/мл. При ультразвуковом исследовании – двусторонний гидронефроз, конкременты обеих почек.

В срочном порядке выполнена двусторонняя чрескожная пункционная нефростомия. Многокомпонентная медикаментозная терапия стабилизировала состояние пациента.

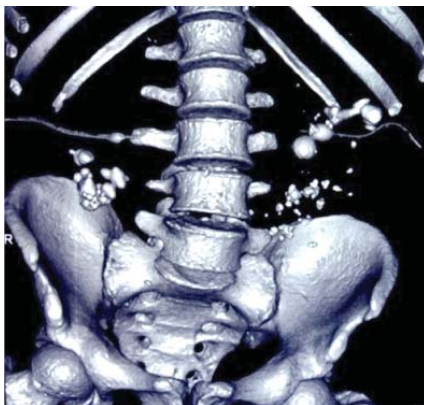По данным спиральной компьютерной томографии, выявлены множественные конкременты обеих почек, а также кальцинированные лимфатические узлы брыжейки тонкой кишки (рис. 1).

При антеградной пиелоуретрографии отмечается нарушение пассажа контраста по мочеточникам с наличием множественных сферических внутрипросветных дефектов наполнения (рис. 2).

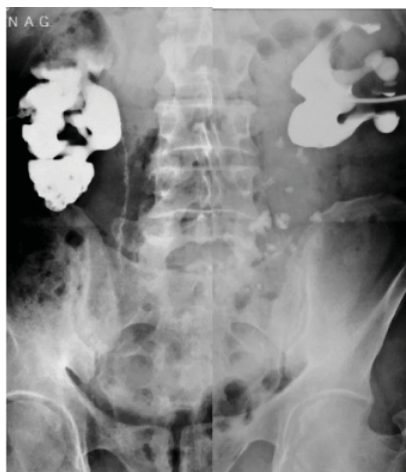При уретероскопии в средней и верхней трети мочеточников визуализируются множественные тонкостенные кистозные элементы, располагающиеся подслизисто, местами сливного характера, диаметром достигающие до 1 см (рис. 3). Взята биопсия. При гистологическом исследовании: микрокистозная дегенерация мочеточника (рис. 4).

Учитывая характер поражения мочеточников, наличие кальцинированных брыжеечных лимфоузлов, пациенту выполнено полное фтизиатрическое исследование, по результатам которого туберкулез исключён.

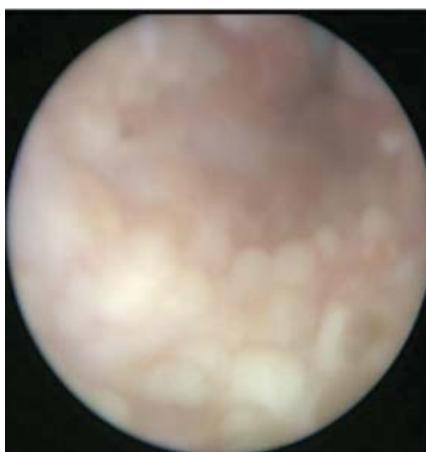
Поэтапно выполнена перкутанная нефролитотомия с обеих сторон. Конкременты удалены полностью. На фоне билатерально установленных внутренних мочеточниковых стентов добиться регрессии кистозных элементов не удалось. Произведен поочередно полная эндоскопическая



**Рисунок 1.** КТ после нефростомий. Множественные камни почек и кальцинированные лимфоузлы брыжейки  
*Figure 1. CT-scan after nephrostomy. Multiple kidney stones and calcinated mesenteric lymph nodes*



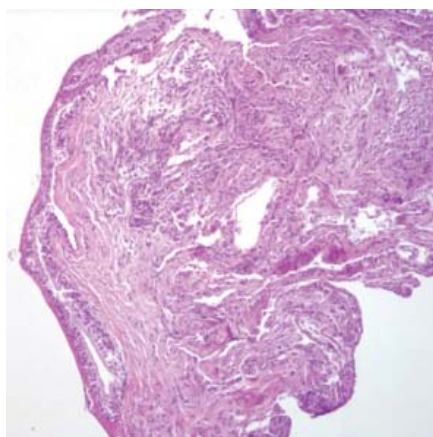
**Рисунок 2.** Антеградная пиелоуретерография  
*Figure 2. Antegrade pyeloureterography*



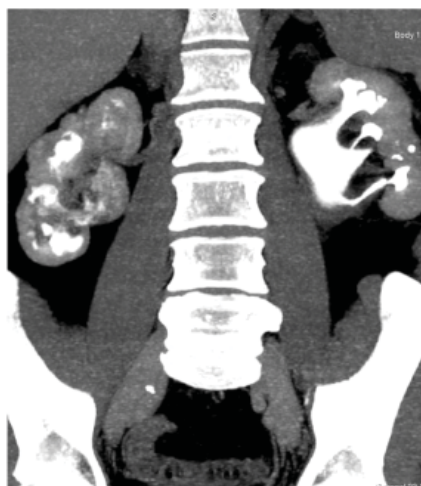**Рисунок 3.** Эндоскопическая картина: множественные посллизистые кисты  
*Figure 3. Endoscopic appearance: multiple submucosal cysts*

абляция кист мочеточников гольмиевым лазером (Ho:YAG) с диаметром волокна 365  $\mu\text{m}$ , энергией 700 mJ и частотой 12 Hz. В послеоперационном периоде верхние мочевые пути дренировали вну-

тренними мочеточниковыми стентами в течение 1-го месяца, после удаления которых восстановлен физиологический пассаж мочи по верхним мочевым путям. Несмотря на сохраняющуюся билате-



**Рисунок 4.** Микроскопическая фотография биоптата слизистой мочеточника  
*Figure 4. Microscopic photograph of the ureteral mucosa biopsy*



**Рисунок 5.** АКТ экскреторной фазы после лечения  
*Figure 5. CT-scan of the excretory phase after the treatment*

ральную гидронефротическую трансформацию (рис. 5), по данным динамической нефросцинтиграфии, отмечено умеренное нарушение накопительно-выделительной функции почек без признаков значимой обструкции. Уровень азотистых оснований сыворотки крови также оставался в пределах референтных значений.

Спустя полтора года пациент был госпитализирован с клинической картиной почечной колики слева. СКТ не выявила острой обструкции. По данным уретероскопии рецидива кист слизистой мочеточника не обнаружено. Последний проходим на всем протяжении. Установлен внутренний мочеточниковый стент слева. После удаления стента пациент существенных жалоб не предъявляет. Проводится динамическое наблюдение.

#### Обсуждение

Кистозный уретерит, известный также как кистозный пиелоуретерит, впервые описан Morgagni в 1761 г. [1]. Им же сделано предположение об

инфекционном генезе данного состояния. В конце XIX века Limbeck и Brunn дали гистологическую характеристику кистозных образований мочеточников: было установлено отслоение слизистой оболочки мочеточников от собственной пластинки на ограниченном участке с формированием кист, полость которых выстлана кубическим или переходным эпителием. Была выявлена идентичность изменений с таковыми при кистозном цистите. В 1906 г. Herxheimer установил, что формирование подслизистых кист является результатом прогрессивной фазы пролиферативного ответа уротелия мочевых путей на хроническое воспаление. В том же году Gianì удалось экспериментально сформировать картину кистозного цистита у кроликов посредством индуцированного хронического воспаления в мочевом пузыре. Введение в клиническую практику цистоскопии позволило ряду авторов подтвердить взаимосвязь кистозного цистита с воспалительными заболеваниями мочевых путей. Warrick обнаружил



в большинстве случаев *Escherichia coli* в качестве инфекционного агента при данной патологии [2].

После начала рутинного использования урографии и других визуализирующих методик частота спорадически выявляемых случаев кистозного уретерита увеличилась. Тем не менее, в доступной литературе до сих пор имеются скудные сведения о распространенности и природе данной патологии. Отмечается превалирование кистозного уретерита у пациентов старшей возрастной группы, чаще у женщин. Процесс, в основном, носит односторонний характер и сам по себе не приводит к обструкции мочевых путей, выступая лишь фоновым состоянием [3]. Тем не менее, в наблюдениях некоторых авторов имела место симптоматическая обструкция верхних мочевых путей внутрипросветными кистозными элементами [4, 5]. Лечение заключается в устранении основной причины, а именно конкрементов мочевых путей с этиотропной антибактериальной терапией. Однако на настоящий момент отсутствуют единые подходы к терапии данного вида патологии. В нашем наблюдении у пациента отмечалось двустороннее поражение мочеточ-

ников с нарушением пассажа мочи, не разрешившееся после элиминации конкрементов на фоне проводимой консервативной терапии. Выполненная нами эндоскопическая лазерная абляция кист позволила устранить кистозную обструкцию и восстановить физиологический пассаж мочи по верхним мочевым путям.

### Закключение

Кистозный уретерит является доброкачественным состоянием, возникающим у некоторых пациентов на фоне мочекаменной болезни или хронического воспаления. В большинстве описанных случаев не сопровождается специфическими симптомами. Лечение заключается в устранении основной патологии и проведении консервативной антибактериальной терапии. Уникальность представленного клинического случая заключается в значимом нарушении уродинамики кистами мочеточника, успешно устраненными посредством эндоскопической лазерной абляции. Данная методика, на наш взгляд, представляется безопасной и эффективной в подобной ситуации.

### ЛИТЕРАТУРА

1. Morgagni JB. *De sedibus et causis morborum per anatomen indagatis libri quinque*. London: William Cooke Translation; 1822.
2. Clarke BG. Ureteritis cystica: treatment with sulfadiazine, penicillin and aureomycin; report of a case. *J Urol*. 1952;68(5):815-8.
3. Sandritter W. *Macropatología: manual y atlas para médicos y estudiantes*. Barcelona: Editorial Reverté, s.a; 1981.
4. Padilla-Fernández B, Díaz-Alfárez F, Herrero-Polo M, Martín-Izquierdo M, Silva-Abuín J, Lorenzo-Gómez M. Ureteritis cystica: important consideration in the differential diagnosis of acute renal colic. *Clin Med Insights Case Rep*. 2012;5:29-33. doi: 10.4137/CCRep.S9189
5. Ordon M, Ray AA, D'A Honey RJ. Ureteritis cystica: a rare cause of ureteral obstruction. *J Endourol*. 2010;24(9):1391-3. doi: 10.1089/end.2009.0651

### Сведения об авторах

**Сероухов Александр Юрьевич** – специалист уролог Базовой больницы Тамале, Гана  
ORCID iD: 0000-0001-7696-4533  
e-mail: dr.seroukhov@gmail.com  
**Ахмедов Кенан Кайнатович** – врач уролог ГБУЗ «Городская клиническая больница имени В.М. Буянова Департамента Здравоохранения г. Москвы»  
ORCID iD: 0000-0002-9878-7782  
e-mail: kk.akhmedov@gmail.com  
**Кемеж Юлия Владимировна** – к.м.н., врач рентгенолог ГБУЗ «Городская клиническая больница имени В.М. Буянова Департамента Здравоохранения г. Москвы»  
e-mail: ukemej@mail.ru

### REFERENCES

1. Morgagni JB. *De sedibus et causis morborum per anatomen indagatis libri quinque*. London: William Cooke Translation; 1822.
2. Clarke BG. Ureteritis cystica: treatment with sulfadiazine, penicillin and aureomycin; report of a case. *J Urol*. 1952;68(5):815-8.
3. Sandritter W. *Macropatología: manual y atlas para médicos y estudiantes*. Barcelona: Editorial Reverté, s.a; 1981.
4. Padilla-Fernández B, Díaz-Alfárez F, Herrero-Polo M, Martín-Izquierdo M, Silva-Abuín J, Lorenzo-Gómez M. Ureteritis cystica: important consideration in the differential diagnosis of acute renal colic. *Clin Med Insights Case Rep*. 2012;5:29-33. doi: 10.4137/CCRep.S9189
5. Ordon M, Ray AA, D'A Honey RJ. Ureteritis cystica: a rare cause of ureteral obstruction. *J Endourol*. 2010;24(9):1391-3. doi: 10.1089/end.2009.0651

### Information about the authors

**Alexander Yu. Seroukhov** – Specialist Urologist Tamale Teaching Hospital, Ghana  
ORCID iD: 0000-0001-7696-4533  
e-mail: dr.seroukhov@gmail.com  
**Kenan K. Achmedov** – Urologist Moscow City Hospital after V.M. Buyanov, Moscow Healthcare Department  
ORCID iD: 0000-0002-9878-7782  
e-mail: kk.akhmedov@gmail.com  
**Yulia V. Kemezh** – PhD, Radiologist Moscow City Hospital after V.M. Buyanov, Moscow Healthcare Department; Moscow, Russia  
e-mail: ukemej@mail.ru

---

© М.Б. Чибичян, 2018  
УДК 616.65-006.6-089  
DOI 10.21886/2308-6424-2018-6-1-81-93  
ISSN 2308-6424

## Открытая позадилонная радикальная простатэктомия

М.Б. Чибичян

ФГБОУ ВО «Ростовский государственный медицинский университет» МЗ РФ;  
Ростов-на-Дону, Россия

---

В лекции достаточно широко освещены все аспекты радикальной хирургии рака предстательной железы выполняемой позадилонным способом. Показаны, что немаловажно для практикующего хирурга, осложнения операций и способы борьбы с ними. Описаны современные функциональные и онкологические результаты оперативного вмешательства. Не вызывает никаких сомнений, что данная лекция окажется весьма полезным для урологов и онкологов в совершенствовании своих навыков в выполнении данного вида радикальной простатэктомии.

---

**Ключевые слова:** предстательная железа; рак предстательной железы;  
радикальная простатэктомия

---

**Раскрытие информации:** Исследование не имело спонсорской поддержки. Автор заявляет об отсутствии конфликта интересов.

**Поступила в редакцию:** 05.02.2018. **Принята к публикации:** 07.03.2018.

**Автор для связи:** Чибичян Микаел Бедросович; тел.: +7 (928) 226-78-69; e-mail: michel\_dept@mail.ru

**Для цитирования:** Чибичян М.Б. Открытая позадилонная радикальная простатэктомия. *Вестник урологии*. 2018;6(1):81-93. DOI:10.21886/2308-6424-2018-6-1-81-93

## Open radical retropubic prostatectomy

M.B. Chibichyan

Rostov State Medical University; Rostov-on-Don, Russia

---

All aspects of radical major surgery for prostate cancer, performed by the retropubic way, are covered extensively in the lecture. It is shown for the practicing surgeon, complications of operations and ways of dealing with them. The current functional and cancer results of the operative intervention are described. There is no doubt that the present book will be very useful for urologists and oncologists by improving their skills in performing this type of radical prostatectomy.

---

**Keywords:** prostate; prostate cancer; radical prostatectomy

---

**Disclosure:** The study did not have sponsorship. The author declares no conflict of interest.

**Received:** 05.02.2018. **Accepted:** 07.03.2018.

**For correspondence:** Mikael B. Chibichyan; tel.: +7 (928) 226-78-69; e-mail: michel\_dept@mail.ru

**For citations:** Chibichyan M.B. Open Radical Retropubic Prostatectomy. *Herald Urology*. 2018;6(1):81-93. (In Russ.). DOI:10.21886/2308-6424-2018-6-1-81-93

**Введение**

**Р**ак предстательной железы (РПЖ) — одно из наиболее распространенных онкологических заболеваний в мире. По современным эпидемиологическим данным, данное заболевание занимает второе место в структуре смертности от рака у мужчин. В 2015 г., по данным SEER (Surveillance, Epidemiology and End Results), статистической базы данных Национального института рака (США), в Северной Америке выявлено более 220 800 новых случаев РПЖ, 27540 мужчин умерли от этого заболевания (рис. 1). Доля локализованного РПЖ – 79 %, местно-распространенного – 12 %, метастатического – 5 %, и в 4 % был зарегистрирован РПЖ в неизвестной фазе. В 2014 г. в США насчитывалось приблизительно 3085209 мужчин с раком предстательной железы (<https://seer.cancer.gov/statfacts/html/prost.html>). Так же было подсчитано, что ежегодная заболеваемость РПЖ в Соединенных Штатах возрастет с 192280 в 2009 г. до 384000 в 2025 г. и до 452000 в 2045 г.

По данным исследования МНИОИ им. П.А. Герцена, опубликованным в 2017 г., «грубый» показатель заболеваемости раком предстательной железы в Российской Федерации за последние 15 лет с 2001 по 2015 гг. увеличился 3,0 раза с 19,01 до 57,22 случаев на 100 тыс. населения. И в 2015 г. в России выявлены 38812 новых случаев РПЖ [1].

**Общие положения в проблеме лечения локального рака предстательной железы**

Радикальное хирургическое лечение рака предстательной железы – радикальная проста-

тэктомия (РПЭ) – предполагает удаление простаты в промежутке между перепончатой уретрой и шейкой мочевого пузыря, обоих семенных пузырьков, а также двухстороннюю резекцию заднебоковых нервно-сосудистых пучков. Целью РПЭ должно быть искоренение болезни любым способом, сохраняя при этом континенцию и, по возможности, потенцию. Увеличение коморбидности значительно увеличивает риск смерти от причин, не связанных с раком простаты. Оценка ожидаемой продолжительности жизни имеет первостепенное значение при информировании пациента об операции. В настоящее время три крупных перспективных рандомизированных клинических исследования сообщили о пользе радикального лечения над выжидательной тактикой и активным наблюдением у мужчин с РПЖ с низким и средним риском.

Радикальная простатэктомия может выполняться открытым (позадилонная, промежностная), лапароскопическим или роботизированным подходами. Более низкие показатели положительных хирургических краев у опытных хирургов позволяют предположить, что опыт и тщательное внимание к хирургическим деталям, влияют на качество лечения рака [2].

РПЭ является одним из методов лечения локального РПЖ. К другим методам относятся активный мониторинг, наружная лучевая терапия, брахитерапия, гормональная терапия.

Решения по поводу лечения должны приниматься после того, как все виды оказания медицинской помощи обсуждались многопрофильным консилиумом (включая урологов, онкологов и радиологов), а также после сопоставления преимуществ и побочных эффектов каждого терапевтического метода вместе с пациентом.

Common Types of Cancer	Estimated New Cases 2015	Estimated Deaths 2015
1. Breast Cancer (Female)	231,840	40,290
2. Lung and Bronchus Cancer	221,200	158,040
3. Prostate Cancer	220,800	27,540
4. Colon and Rectum Cancer	132,700	49,700
5. Bladder Cancer	74,000	16,000
6. Melanoma of the Skin	73,870	9,940
7. Non-Hodgkin Lymphoma	71,850	19,790
8. Thyroid Cancer	62,450	1,950
9. Kidney and Renal Pelvis Cancer	61,560	14,080
10. Endometrial Cancer	54,870	10,170

Prostate cancer represents 13.3% of all new cancer cases in the U.S.



**Рисунок 1. Распространенность и смертность РПЖ в США**  
**Figure 1. Prevalence and mortality of prostate cancer in the USA**

В данной лекции будут рассмотрены аспекты позадилонной радикальной простатэктомии.

### История

Впервые позадилонную методику для радикальной простатэктомии предложил английский уролог Millin в 1947 г. Впоследствии европейские и урологи США внесли спектр усовершенствований в оперативную технику [2-4]. Однако эта операция не нашла широкое применение ни в России, ни в мире вплоть до 80-х гг. прошлого столетия в силу ряда существенных причин: редкой диагностики органо-ограниченного рака простаты, отсутствия достоверных методов обнаружения метастазов, сложности техники выполнения самой операции и сопровождающих её жизнеопасных осложнений, таких как прежде всего массивных кровотечений. Восьмидесятые и девяностые годы XX века ознаменовались рядом новаторских анатомических разработок. Прогресс в изучении венозной анатомии малого таза, хирургической анатомии кавернозных нервов и наружного уретрального сфинктера позволил разработать технику, получившую название анатомической РПЭ. Методика операции, предложенной и впервые выполненной Р.С. Walsh в 1982 г., позволила существенно снизить морбидность и улучшить функциональные послеоперационные исходы (снижение частоты послеоперационной инконтиненции и эректильной дисфункции), способствуя широкому принятию метода в качестве стандарта лечения лока-

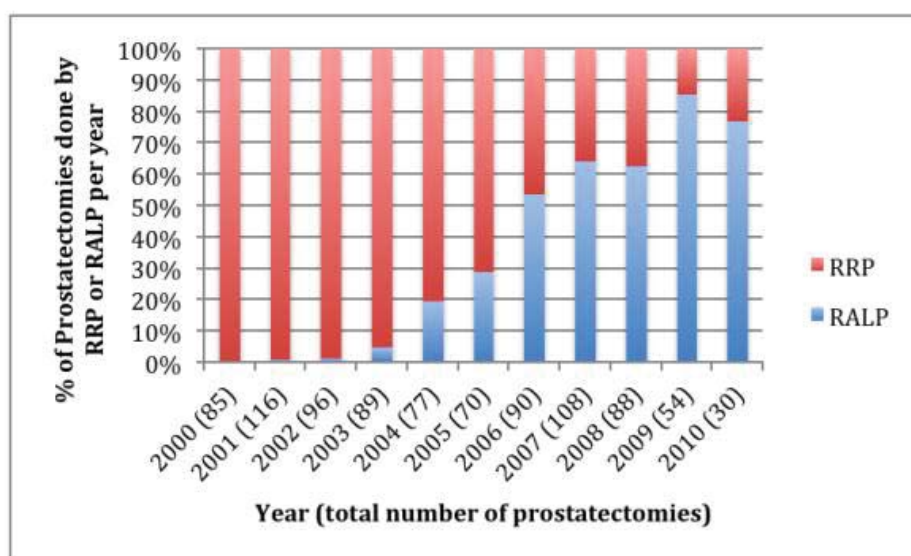
лизованного РПЖ. Отдаленные результаты продемонстрировали высокую эффективность РПЭ в отношении онкологического контроля и качества жизни пациентов – в 2012 г. J.K. Mullins et al. опубликовали данные более чем 25-летнего послеоперационного наблюдения [5].

Тогда же была сформирована современная концепция диагностики и стадирования РПЖ, что способствовало развитию диагностического ангиотажа и переоценке эпидемиологических параметров рака предстательной железы. В 1990-е гг. стал очевидным тот факт, что рак простаты является самым частым опухолевым заболеванием у мужчин в США, а в развитых странах Европы занимает 2-е место после опухолевых поражений кожи. В РФ широкое распространение РПЭ началось со 2-й половины 1990-х гг.

Развитие диагностики и усовершенствование хирургических подходов к предстательной железе дали огромный толчок развитию радикальной хирургии РПЖ. А в ведущих странах мира РПЭ стала самым распространённым урологическим вмешательством [2, 3].

В последние годы набирает популярность роботическая радикальная простатэктомия. Alemozaffar M et al. сообщают, что если в начале 2000-х гг. позадилонная радикальная простатэктомия в США выполнялась в подавляющем большинстве случаев, то спустя 10 лет роботическая РПЭ имеет долю, превышающую 70 % в хирургии рака простаты [6] (рис. 2.).

Однако и по сегодняшний день во многих центрах позадилонная радикальная простатэк-



**Рисунок 1. Распространенность и смертность РПЖ в США**  
**Figure 1. Prevalence and mortality of prostate cancer in the USA**

томия занимает значительную долю в хирургии РПЖ [7].

### Отбор пациентов и показания к радикальной позадилонной простатэктомии

Радикальное хирургическое лечение РПЖ заключается в удалении ПЖ в промежутке между перепончатой уретрой и шейкой мочевого пузыря единым блоком с семенными пузырьками и парапростатической клетчаткой. РПЭ зачастую сочетается двусторонней тазовой лимфаденоэктомией (ТЛАЭ). У мужчин с локализованным РПЖ и ожидаемой продолжительностью жизни  $\geq 10$  лет цель выполнения РПЭ независимо от доступа – удаление опухоли с сохранением механизма удержания мочи и, если это возможно, эректильной функции. Для РПЭ не существует ограничений по возрасту, и пациенту не следует отказываться в операции, основываясь только на этом параметре. Высокая морбидность по сопутствующей патологии сильно повышает риск смерти от неопухолевых причин. В настоящее время РПЭ – единственный метод лечения локализованного РПЖ, который даёт преимущество в канцер-специфической выживаемости по сравнению с выжидательной тактикой. Опыт хирурга позволяет снизить частоту осложнений РПЭ и улучшить показатели излечения от болезни [2, 3, 8].

**РПЖ стадии T1a–T1b.** Стадия опухоли T1a определяется как случайно выявленный при гистологическом исследовании рак, который занимает 5% или менее объема резецированной ткани (при ТУР ПЖ или открытой аденомэктомии). Стадия T1b устанавливается, если рак занимает  $> 5\%$  удаленной ткани. РПЖ стадии T1a–T1b выявляется инцидентально в 4–16 % случаев при хирургическом лечении ДГПЖ. Значимыми прогностическими факторами наличия резидуальной опухоли при РПЭ является уровень простатспецифического антигена (ПСА), определённый до и после операции по поводу гиперплазии ПЖ, а также индекс Глисона. Решение о выполнении РПЭ при инцидентальном РПЖ необходимо принимать с учетом вероятности прогрессии. Прогрессии нелеченого РПЖ T1a–T1b спустя 5 лет реализуется у 5 % мужчин, через 10 лет — у 50%. РПЭ следует предлагать пациентам с большой ожидаемой продолжительностью жизни и при низкодифференцированном РПЖ. Уровень ПСА может быть предиктором в принятии решения об активной тактике [2, 3, 8].

**РПЖ стадии T1c и T2a.** Опухоли, которые выявляются только при биопсии ПЖ, выполняемой в связи с повышенным уровнем ПСА (T1c), становятся наиболее часто встречающимся видом

РПЖ. Опухоли стадии T1c всего лишь в 11-16 % клинически не значимые и могут подлежать активному мониторингу. В 30 % случаев при патоморфологическом исследовании после РПЭ диагностируется местно-распространенный РПЖ. Как распознать те опухоли, которые не требуют выполнения РПЭ. Если рак выявлен только в одном или нескольких биоптатах и процент поражения одного столбика незначим при низком индексе Глисона, то скорее всего такой РПЖ можно наблюдать. РПЭ показана пациентам с РПЖ стадии T2a и ожидаемой продолжительностью жизни не менее 10 лет, ввиду того, что в 35-55 % случаев наблюдается прогрессия рака в течение 5 лет при отсутствии лечения [2, 3, 8].

Пациентам с локальным РПЖ низкого риска выполнять расширенную ТЛАЭ не обязательно, т.к. вероятность поражения опухолью ЛУ не превышает 5 % [3].

**Локализованный РПЖ промежуточного риска:** стадия T2b–T2c, или индекс Глисона 7, или уровень ПСА 10–20 нг/мл РПЭ — один из рекомендованных стандартных методов лечения РПЖ промежуточного риска при ожидаемой продолжительности жизни пациента более 10 лет. При локализованном РПЖ по данным патоморфологического исследования РПЭ даёт прекрасный прогноз. Некоторым пациентам с локализованным раком промежуточного риска предлагается активный мониторинг. Однако если опухоль пальпируется или визуализируется, но клинически остается в пределах ПЖ, у большинства пациентов при длительном наблюдении рак будет прогрессировать. Рак стадии T2b прогрессирует более чем у 70 % пациентов в течение 5 лет [2]. Пациентам с локализованным РПЖ промежуточного риска необходимо выполнять расширенную ТЛАЭ, если установленный риск поражения опухолью ЛУ превышает 5 % [2, 3, 8].

**Локализованный РПЖ высокого риска:** стадия T3a, или индекс Глисона 8–10, или уровень ПСА  $> 20$  нг/мл.

В 20-35 % пациентов с впервые диагностированным РПЖ идентифицируется группа высокого риска на основании либо уровня ПСА  $> 20$  нг/мл, индекса Глисона  $\geq 8$ , либо выявляемого клинически местно-распространенной опухоли. У пациентов данной группы имеются повышенные риски опухолевой прогрессии, необходимость проведения адъювантной терапии, риски прогрессирования до фазы метастатической болезни и канцерспецифической смерти от РПЖ. Несмотря на вышесказанное часть пациентов группы высокого риска имеют шансы получить хороший результат от РПЭ. Нет консенсуса по хирургическому лечению пациентов с РПЖ высокого риска.

РПЭ возможный вариант первичного лечения для отобранных пациентов с небольшими опухолями. Пациентам с РПЖ высокого риска во всех случаях необходимо выполнять расширенную ТЛАЭ – установленный риск лимфогенного метастазирования составляет 15–40 % [2, 3, 8].

**Показания к РПЭ** – локализованный рак предстательной железы с низким и промежуточным риском у пациентов с ожидаемой продолжительность жизни более 10 лет; стадия T1b - T2 (Глисон 2-7 и ПСА<20).

**Возможные показания к РПЭ** – стадия T1a с ожидаемой продолжительностью жизни более 15 лет или суммой Глисона 7; отобранные пациенты с локализованной формой РПЖ, малого объёма и высокого риска (стадия T3a, или ПСА>20, или Глисон 8-10); тщательно отобранные пациенты с локализованной формой РПЖ, очень высокого риска (стадия T3b-T4, или любой TN1) в формате мультимодальной терапии.

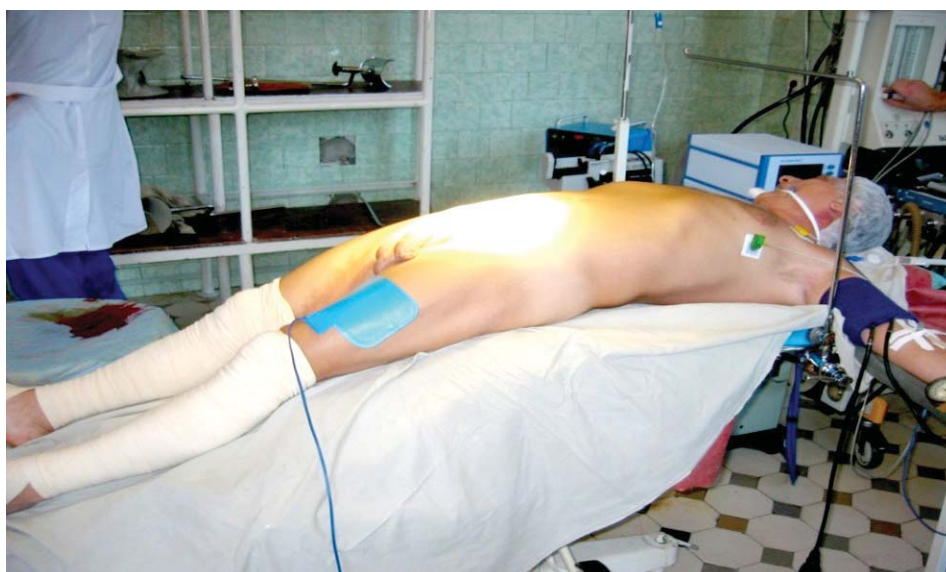### Предоперационная подготовка

Операцию выполняют через 6-8 недель после полифокальной биопсии простаты, т.е. по существу с момента установления диагноза карциномы. Сроки, выдерживаемые после биопсии необходимы для редукции гематом и воспалительных инфильтратов между простатой и окружающими тканями. Это создает лучшие условия для диссекции тканей при РПЭ, особенно нервно-сосудистых пучков, и предупреждения повреждений прямой кишки. В течение этого срока больным

не рекомендуют принимать аспирин и нестероидные противовоспалительные средства, заготавливают 200-400 мл аутологичной крови. Перед принятием решения о выборе РПЭ в качестве основного метода лечения карциномы простаты каждый пациент получает объективную консультацию оперирующего уролога с предоставлением общей информации об операции, возможных осложнениях (кровотечение, недержание мочи, эректильная дисфункция и др.) и особенностях послеоперационного периода, в том числе его длительности. За сутки до операции назначают обезжиренную жидкую пищу. Вечером перед операцией или утром в день операции проводят очистительную клизму. За 30-60 мин до начала анестезии внутривенно вводят один грамм сульперазона.

Используемый специальный инструментарий:

- головной осветитель, позволяющий более ясно визуализировать позадилоное пространство, где дифференциация тканей обычно затруднительна;
- наголовные лупы с 2,5-4-кратным увеличением, улучшающие четкость при диссекции верхушки простаты, перепончатой уретры и нервно-сосудистых пучков;
- стандартный ретрактор Balfour или ретрактор Book Walter для РПЭ помещается в рану передней брюшной стенки. На этапе лимфаденэктомии используют гибкую широкую лопатку для отведения боковой стенки мочевого пузыря, а в ходе радикальной



**Рисунок 3.** Позиционирование больного на операционном столе  
**Figure 3.** Patient positioning on the operation table

простатэктомии проксимальной лопаткой отводят назад и краниально мочевого пузыря, что позволяет выполнить операцию бригадой из двух хирургов;

- левые и правые прямоугольные диссекторы;
- уретральный буж.

#### Техника радикальной позадилонной простатэктомии

**Позиционирование пациента и операционной бригады.** Пациент находится на операционном столе в умеренно разогнутом в области таза положении (супинация) (рис.3.)

На этапе диссекции верхушки простаты столу придается умеренная обратная позиция Тренделенбурга, после чего для облегчения визуализации и диссекции шейки мочевого пузыря стол переводили в умеренную позицию Тренделенбурга.

**Хирургический доступ.** Кожа обрабатывается и укрывается стандартным образом. Катетер Фолея № 20—22 проводится в мочевой пузырь, баллон заполняется 15-20 мл 0,9 % физиологического раствора, катетер соединяется с закрытым резервуаром для сбора мочи. Нижнесрединный внебрюшинный разрез живота производится от лона до пупка, длиной 10-15 см. Прямые мышцы разделяются по средней линии, а поперечная фасция рассекается, обнажая пространство Retzius. Передняя фасция рассекается остро вплоть до лона. Латерально от мочевого пузыря мобилизовывается брюшина до уровня бифуркации общих подвздошных артерий. Семявыносящие протоки не выделяются и не перевязываются. В рану устанавливается ретрактор Valfour, который фиксируется к операционному столу.

#### Тазовая лимфаденэктомия.

**Показания:**

- дооперационный уровень ПСА >10 нг/мл (независимо от стадии и индекса Глисона);
- индекс Глисона > 7 (независимо от ПСА и стадии опухоли);
- клиническая стадия > 2b (независимо от ПСА и индекса Глисона).

Тазовую лимфаденэктомию производят до радикальной простатэктомии. Немедленное интраоперационное морфологическое исследование лимфатических узлов рекомендовано при дооперационном индексе Глисона > 7 и их пальпаторном увеличении.

**Техника.** Тазовую лимфаденэктомию начинают со стороны, где определяется наибольшая опухоль в простате, путем рассечения фасциального футляра над наружной подвздошной веной. Иссечение жиролимфатического образца начинают внутрь от наружной подвздошной вены, позади нее, доходя до внутренней стенки таза и продвигаясь дистально к феморальному каналу до уровня устья поверхностной огибающей подвздошной вены. Здесь лимфатические сосуды лигируются. Затем диссекция продолжается в краниальном направлении до бифуркации общей подвздошной артерии. Удаляются лимфатические узлы в углу между наружной и внутренней подвздошными артериями и вперед от последней. Разделяемые ткани перевязываются лигатурой. Отделение тканевого комплекса от внутренней стенки таза вглубь приводит к визуализации запирающего нерва. Такая же лимфаденэктомия производится с контралатеральной стороны (рис.4).

Жировые ткани, покрывающие переднюю полуокружность простаты удаляются путем их коагуляции с тем, чтобы обнажить перипростати-

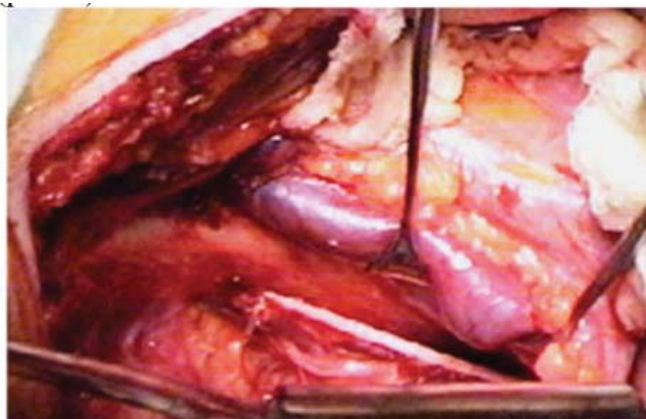
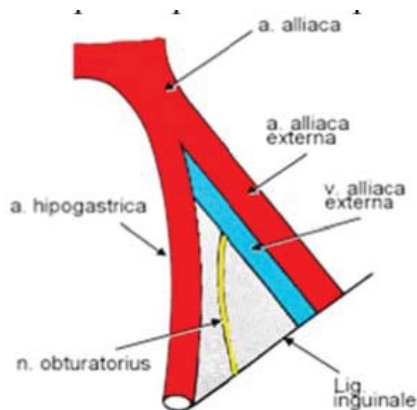


Рисунок 4. Границы ТЛАЭ  
Figure 4. Borders of pelvic lymphadenectomy

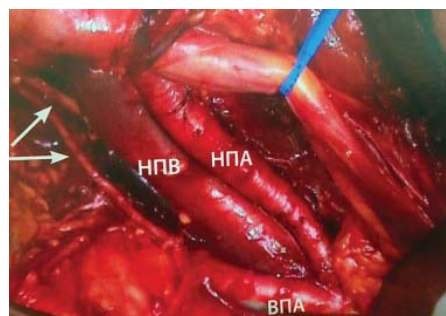ческую фасцию и поверхностные ветви дорсальной вены.

**Расширенная тазовая лимфаденэктомия** включает удаление лимфоузлов по ходу наружной подвздошной артерии и вены, лимфоузлов в запирающей ямке, расположенных краниально и каудально относительно запирающего нерва, и лимфоузлов, расположенных медиальнее и латеральнее внутренней подвздошной артерии. Удалению подлежат так же и общие подвздошные лимфоузлы до перекреста с мочеточниками. Это способствует удалению 75 % всех потенциальных лимфогенных метастазов. Для повышения качества морфологического исследования среднее количество удаленных лимфоузлов должно быть не менее 20 (рис. 5).

**Простатэктомия. Рассечение эндопельвикальной фасции.** Эндопельвикальную фасцию освобождают мягким тупфером от жировых тканей, которые сдвигали к боковым стенкам таза. На границе перехода с внутренней стенки таза на простату вскрывали фасцию остроконечными ножницами. Ее разрез продлевали на 2-3 см в краниальном направлении и аккуратно в каудальном. Длина разреза фасции составляла около 4-5 см. Аналогичный разрез производили с контралатеральной стороны (рис.6, 7).

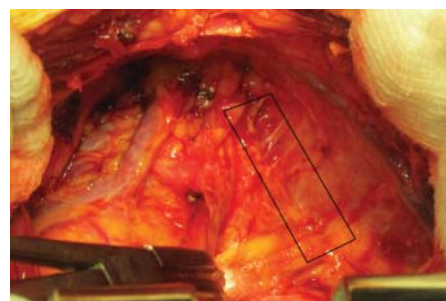
В своей работе чаще всего мы применяем способ R.P. Myers с использованием зажима Babcock, которым захватывается вся порция дорсального венозного комплекса, тем самым уменьшая его в объёме; останавливается кровотечение, которое иногда может возникнуть при выполнении вышеописанных манипуляций (Myers R.P., 1987) [9] (рис. 8).

Прошивание комплекса производится лигатурой из полисорба 2.0 на атравматической игле в плоскости между перепончатой уретрой и венозным комплексом, но без прошивания верхушки предстательной железы и уретры и, не захватывая мышцы мочеполовой диафрагмы (рис. 9). Узел завязывается, и таким же образом накладывается вторая лигатура. Во избежание ретроградного кровотечения из проксимальных концов вен прошиваются и перевязываются латеральные венозные сплетения справа и слева у основания предстательной железы, после чего пересекается дорсальный венозный комплекс. Для этого предстательная железа тупфером максимально смещается краниально и вглубь таза, что позволяет хорошо идентифицировать ткани и пересечь венозное сплетение без повреждения капсулы предстательной железы и лигатур, наложенных на дорсальный венозный комплекс (рис. 9, 10). Средний объем кровопотери на данном этапе составлял до 100 мл.



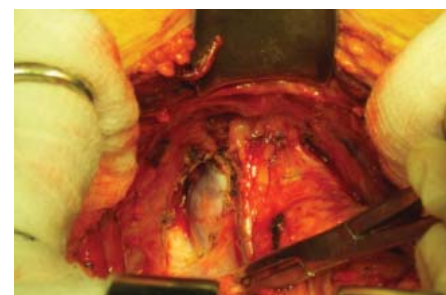
**Рисунок 5.** Операционное поле после расширенной ТЛАЭ: НПА — наружная подвздожная артерия, НПВ — наружная подвздожная вена, ВПА — внутренняя подвздожная артерия

**Figure 5.** The surgical field after extended pelvic lymphadenectomy: AIE— arteria iliaca externa, VIE — vein iliaca externa, AII — arteria iliaca interna



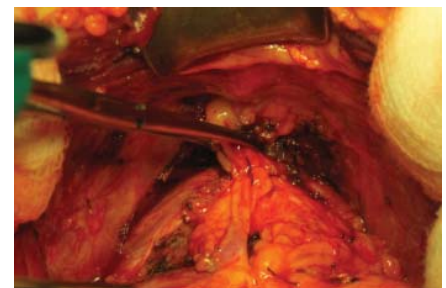
**Рисунок 6.** Доступ к фасции Endopelvica (отмечена зона вскрытия фасции)

**Figure 6.** Access to the endopelvic fascia (the area is marked)



**Рисунок 7.** Рассечение фасции Endopelvica

**Figure 7.** Endopelvic fasciotomy



**Рисунок 8.** Выделение дорсального венозного комплекса по R.P. Myers

**Figure 8.** Division of dorsal venous complex by R.P. Myers

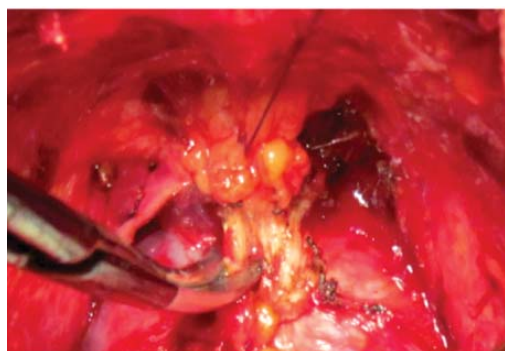


**Отсечение уретры.** После разделения дорсального венозного комплекса визуализация простатуретрального соединения позволяла определить место отсечения уретры от простаты. Отсечение уретры скальпелем начинают с поперечного рассечения передней стенки уретры от 3 до 9 ч, сразу дистальнее верхушки простаты (рис. 11). Обнаженный катетер Фолея извлекают частично через рану уретры, накладывая на него зажим и дистальнее зажима катетер пересекают полностью (рис. 12). Дистальный свободный фрагмент катетера удаляют из уретры.

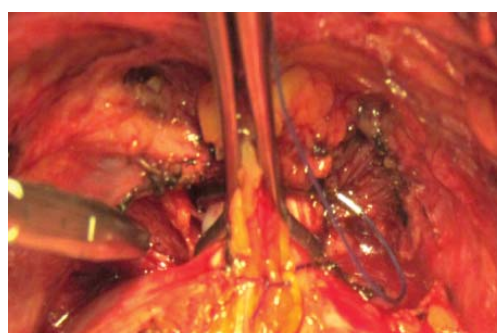
Остроконечными ножницами заднюю стенку уретры поперечно пересекают. Обнажают заднюю часть поперечнополосатого уретрального сфинктера. Диссектор проводят справа налево под сфинктером посередине расстояния между верхушкой простаты (рис. 13).

**Идентификация и сохранение нервно-сосудистых пучков.** После рассечения задней составляющей уретрального сфинктера и визуализации передней стенки прямой кишки, пальцем, скользя по передней стенке прямой кишки в краниальном направлении, производят ход между простатой и прямой кишкой вплоть до уровня семенных пузырьков. После этого пальцевого маневра отделение нервно-сосудистых пучков может начаться от верхушки простаты. Подтягивая простату с помощью катетера вверх и краниально остроконечными ножницами, скользя по поверхности простаты, от верхушки рассекают тонкий и мягкий слой фиброзно-жировых тканей, что и приводит к отделению нервно-сосудистого пучка. Латеральные сосудисто-нервные пучки предстательной железы дробно и поочередно берут на зажимы и лигируют резорбируемым шовным материалом. Мобилизацию производят до основания предстательной железы (рис 14).

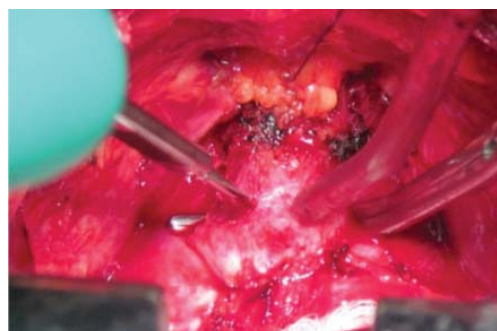
**Пересечение шейки мочевого пузыря и диссекция семенных пузырьков.** Скальпелем поперечно рассекают шейку мочевого пузыря по передней поверхности на границе с простатой со вскрытием слизистой. Сдутым катетером Фолея, оба конца которого находятся в одном зажиме, выполняют любые тракции простаты при манипуляциях с ней. Разрез шейки расширяют в обе стороны, концентрически. Сразу сзади от шейки на 5 и 7 часах определяются нижние мочепузырные сосудистые ножки, идущие к простате. После их разделения и перевязки обнажается пространство между задней стенкой мочевого пузыря и передней стенкой семенных пузырьков, после чего простата переворачивается задней поверхностью вперед. Скальпелем рассекают фасцию Denonvillier по длине 1,5-2 см на границе простаты и семенных пузырьков. Оба



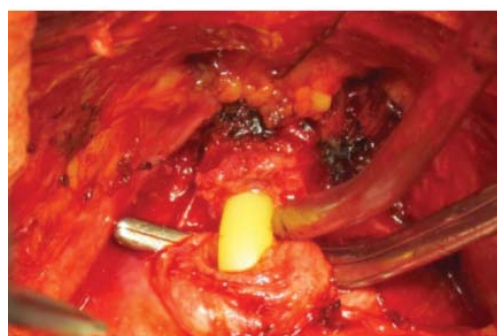
**Рисунок 9. Прошивание ДВК**  
*Figure 9. Underrunning dorsal venous complex*



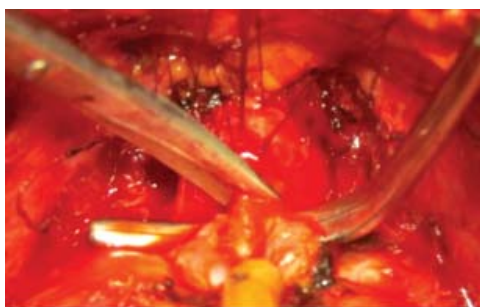**Рисунок 10. Пересечение ДВК**  
*Figure 10. Transection dorsal venous complex*



**Рисунок 11. Пересечение уретры**  
*Figure 11. Transection uretra*

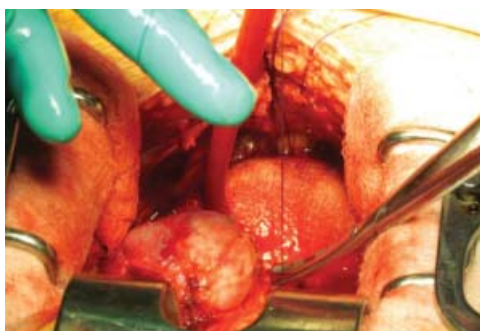

**Рисунок 12. Катетер в уретре**  
*Figure 12. Catheter into the urethra*



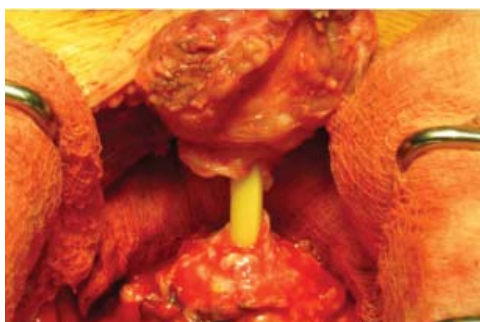**Рисунок 13.** Пересечение задней полуокружности уретры

**Figure 13.** Transection of semicircle external opening of urethra



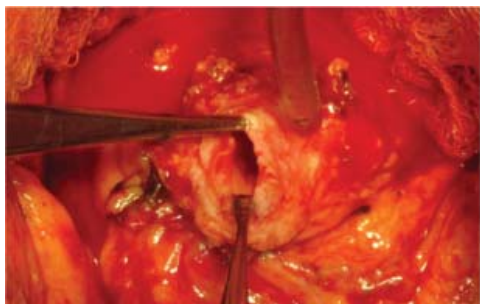**Рисунок 14.** Завершена мобилизация до основания простаты

**Figure 14.** Surgical release until prostate's base is finished



**Рисунок 15.** Пересечение шейки мочевого пузыря

**Figure 15.** Transection of the bladder neck



**Рисунок 16.** Шейка мочевого пузыря после удаления простаты

**Figure 16.** The bladder neck after prostatectomy

семявыносящих протока перевязываются и пересекаются. Острым путем выделяют задние и боковые поверхности семенных пузырьков. Затем выделяют переднюю их поверхность, опасаясь повреждения треугольника Льео вблизи устьев мочеточников. Органоконплекс — простата и семенные пузырьки — удаляется (рис. 15.). Малый таз подвергается тщательной ревизии на предмет гемостаза.

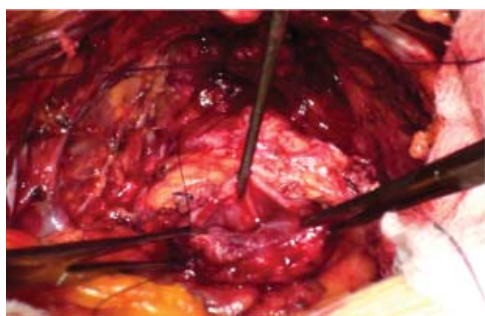**Формирование уретроцистоанастомоза.** Диаметр шейки мочевого пузыря должен равняться 7-8 мм, т.е. соответствовать уретральному катетеру 22 Ch. Наложением швов на шейку мочевого пузыря через все слои с помощью полисорба 3-0 формируют необходимый диаметр шейки, который должен соответствовать диаметру мембранозной уретры. Целесообразно осуществлять марсупиализацию слизистой, выполняемую полисорбом 4-0 в 6-8 точках по диаметру шейки так, чтобы стыковочный край шейки с уретрой был укрыт слизистой, после чего шейка пузыря адаптируется к анастомозу (рис. 16, 17).

Наложение швов вначале производится на мембранозную уретру, в которую вводится металлический буж Гюйона или уретральный катетер. Они визуализируют просвет уретры перед её прошиванием (рис. 18.). Швы накладываются снаружи внутрь, причем локализация первого шва выбиралась наиболее удобным местом для первого вкола иглы.

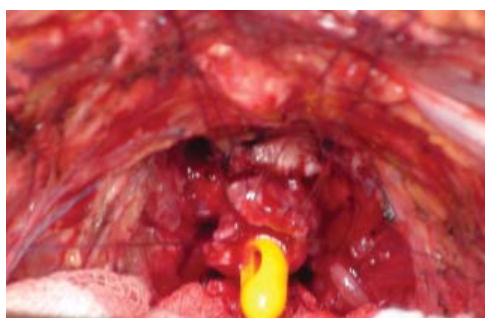В качестве шовного материала используют биосин или монокрил 3-0. Достаточно наложения 5-6 нитей равномерно по всей окружности. В швы берется в зоне 5-7 часов задняя порция поперечнополосатого уретрального сфинктера, и нить проходит через все слои уретры в 2-2,5 мм от ее края. В зоне 12 часов в шов берется вместе со всей уретрой и дорсальный венозный комплекс. Таким образом, швы накладывают на 12, 3, 5, 7 и 9 часах (5 нитей) или на 12, 2, 4, 6, 8, 10 часах (6 нитей) условного циферблата (рис. 19). перед созданием цистоуретроанастомоза

Далее, нити, проведенные через уретру, накладывают на соответствующие зоны шейки мочевого пузыря изнутри наружу последовательно, начиная с задних нитей (рис. 20). После проведения 3 задних нитей через шейку по уретре в мочевой пузырь устанавливают катетер Фолея 20-22 Ch, наполнив баллон до 10 мл. Затем проводят остальные нити. После декомпрессии раны живота (удаление ретрактора), подтягивают все нити и последовательно завязывают их, начиная с задних, заканчивая формирование уретроцистоанастомоза (рис. 21, 22).

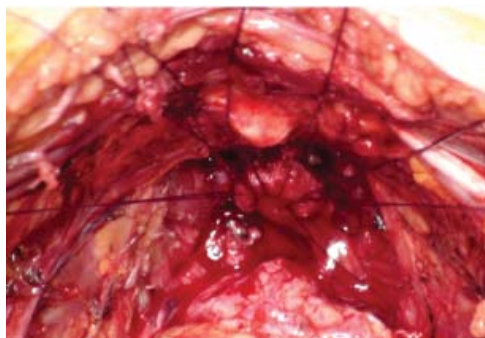
Мочевой пузырь отмывают от мелких сгустков крови. Полость таза орошают антисептиком.



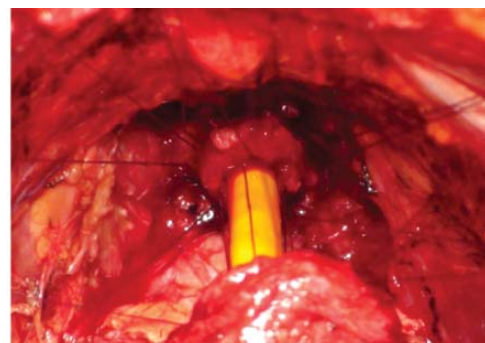
**Рисунок 17.** Шейка мочевого пузыря перед созданием анастомоза  
**Figure 17.** The bladder neck before anastomosis



**Рисунок 18.** Вид уретры перед завязыванием лигатур  
**Figure 18.** Type of urethra before ligature binding



**Рисунок 19.** Окончательный вид уретры  
**Figure 19.** The final appearance of urethra



**Рисунок 20.** Натяжение лигатур  
**Figure 20.** Ligatures intension

Полость таза дренируют силиконовыми трубками. Однорядно непрерывно ушивают апоневроз не рассасывающимся шовным материалом. На кожу — клипсы или отдельные швы.

#### Осложнения радикальной позадилоной простатэктомии

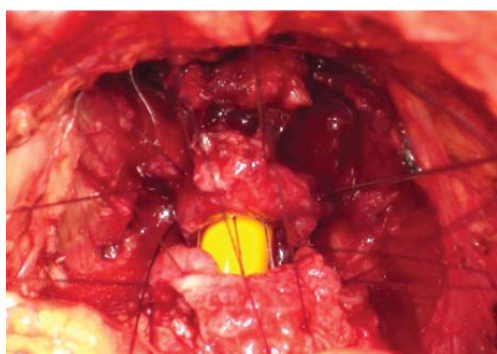
Частота тяжёлых осложнений после РПЭ в последнее время значительно снизилась и это связано с соблюдением анатомичности и накоплением хирургического опыта в выполнении операции.

Одним из частых и серьёзных интраоперационных осложнений является кровотечение из венозных коллекторов простаты. Повреждение вен Санториниева сплетения обычно происходит при рассечении внутритазовой фасции и при перевязке дорсального венозного комплекса. Остановить кровотечение позволяет ушивание дорсального венозного комплекса, но только после его полного пересечения, иначе тракции за простату при неполном пересечении дорсального венозного комплекса только усилят кровотечение за счет расширения открытого просвета сосудов. Удовлетворительная визуализация операционного поля для выполнения последующих шагов, в частности пересечения уретры, возможно только после достижения полного гемостаза в венозном комплексе. При правильности выполнения и соблюдения анатомичности простатэктомии объём кровопотери, как правило, не превышает 500 мл.

Реже при РПЭ повреждается прямая кишка (до 3 %) и мочеточники (0,2 %). При обнаружении дефекта прямой кишки интраоперационно края прямокишечной раны освежаются и ушиваются двухрядным швом. Производят девульсию анального сфинктера. Между прямой кишкой и уретро-везикальным анастомозом целесообразно сделать прослойку путем использования пряди большого сальника. Эта тактика позволяет избежать развития раневой инфекции, абсцесса таза и ректоуретрального свища. В случае плохой коморбидности пациента полезно выполненные процедуры сопровождать наложением колостомы. Повреждение мочеточников происходит как правило в предпузырном отделе и требует их реимплантации в мочевой пузырь [2, 3, 8].

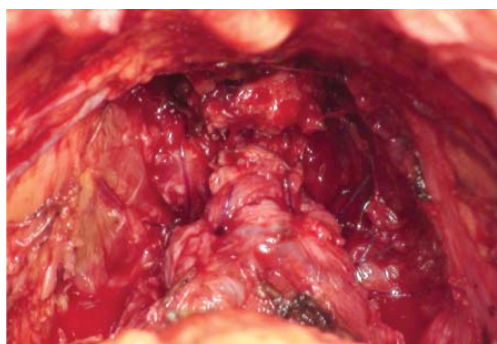
#### Ранние послеоперационные осложнения.

Смертность в течение 30 дней после операции колеблется от 0 до 1,2 % и связана в основном тромбозом сосудов сердечно-легочной системы, которые встречаются у 0,6-1,7 % больных. Профилактика этих осложнений должна быть направлена на соблюдение стандартных мероприятий, предусматривающих использование компрессии



**Рисунок 21. Сопоставление слизистой уретры и шейки пузыря**

**Figure 21. Apposition of urethral mucosa and bladder neck**



**Рисунок 22. Анастомоз**

**Figure 22. Anstomosis**

нижних конечностей и низкомолекулярных гепаринов.

Частота других тяжёлых послеоперационных осложнений невысока: инфаркт миокарда — до 0,7 %, сепсис — 0,3 %, нагноение послеоперационной раны так же в 0,3% случаев. Отсроченные кровотечения описаны в 0,5 % случаев и, как правило, курируются консервативно. Массивные тазовые кровотечения с нарушением системной гемодинамики требуют ревизии малого таза и остановки кровотечения с удалением образовавшейся внутритазовой гематомы [2, 3, 8].

**Поздние осложнения радикальной позадилоной простатэктомии.** Способность пациента к удержанию мочи после перенесенной РПЭ является одним из важнейших аспектов качества выполненного оперативного лечения. Недержание мочи — важнейшая социальная проблема, способная значительно ухудшить качество жизни пациента и снизить удовлетворённость проведённым лечением.

При выполнении РПЭ удержание мочи может быть сохранено, если часть рабдосфинктера, лежащая между верхушкой ПЖ и бульбозной уретрой, остаётся без повреждений. Континент-

ность обеспечивается оставшейся частью сфинктера [2, 6].

### Эректильная функция

Восстановление эректильной функции (ЭФ) после применения современных технологий РПЭ с максимальным сохранением кавернозных нервов и добавочных артерий значительно варьирует. Необходимо информировать пациента перед операцией о показателях эректильной функции, достигаемых хирургом, и возможности того, что для обеспечения радикальности лечения нужно будет удалять нервы, несмотря на планирование нервсберегающей (НС) операции. Поэтому, отбор пациентов к РПЭ с сохранением нервно-сосудистых пучков должен осуществляться строго по показаниям. При стадии T3, T2c, суммой баллов по Глиссону при биопсии >7 или наличием более одного положительного биопсийного столбика из ипсилатерального участка с ИГ >6 нервсберегающая операция не выполняется. Как указано в ICSM первое положение в формате профилактики ЭД после РПЭ является то, что задолго до РПЭ, пациент и, когда это возможно, и его партнер, имеют право высказать пожелания о своей послеоперационной эректильной и сексуальной функции. Это может помочь врачу в понимании необходимости выполнения нервсберегающих процедур при операции и последующего восстановления ЭФ, а пациенту избежать ожиданий, которые в конечном счете могут не оправдаться. Dubbelman et al. оценивали сексуальные функции в зависимости от таких факторов как возраст пациента, тип операции, стадия болезни и воздержание. Данные о предоперационной и послеоперационной сексуальной активности и спонтанных эрекциях были доступны у 596 и 698 мужчин соответственно. Перед операцией, сексуальный интерес, сексуальная активность, спонтанные эрекции и оргазм были в норме у 99 %, 82,1 %, 90,0 % и 90 % мужчин соответственно. После РПЭ эти показатели снизились до 97,2 %, 67,3 %, 29,4 % и 66,8 % соответственно. Сексуальные функции сохранились у 141 из 192 мужчин (73,4 %) после 2-НС РПЭ, у 90 из 127 мужчин (70,9%) после 1-НС РПЭ и у 75 из 139 мужчин (54,0 %), после РПЭ без НС. В послеоперационном периоде оргазм присутствовал у 123 (77,4 %) мужчин в возрасте моложе 60 лет и у 183 (61,2 %) мужчин в возрасте 60 лет и старше. Сексуальные функции зависели от возраста  $\geq 60$  лет, операции без НС и недержания мочи (более двух прокладок/день). После РПЭ, оргазмическая функция присутствует у большинства мужчин. Операция без сохранения нервов, возраст и выраженное недержание мочи являются факторами риска для сексуальной дисфункции после РПЭ [10].

### Онкологические результаты позадилоной радикальной простатэктомии

Анализ первых результатов 15-летнего наблюдения за больными, подвергнутыми РПЭ показали удовлетворительный уровень онкологической безопасности. Так, в своей работе М. Han et al. показали, что 5-, 10- и 15-летняя безрецидивная выживаемость (БРВ) составила 84, 74 и 66 %, а 5-, 10- и 15-летняя раково-специфическая выживаемость (РСВ) — 99, 96 и 90 % соответственно. Пациенты, включенные в исследование, были оперированы в период с 1982 по 1999 гг., и заболевание у части больных диагностировано до наступления «эры ПСА» и, следовательно, можно предположить, что РПЭ выполнялась при клиническом РПЖ, имеющем распространенный характер [11]. В другом круп-

ном исследовании с медианой наблюдения 65 месяцев К.А. Roehl et al. показали 10-летнюю БРВ, РСВ и общую выживаемость (ОВ) - 68, 97 и 83 % соответственно [12].

### Заключение

Позадилонная РПЭ демонстрирует удовлетворительные параметры отдаленного онкологического контроля на большой когорте пациентов с РПЖ. Тщательная оценка соматического статуса необходима при отборе пациентов с РПЖ, особенно группы низкого риска, для РПЭ. В связи с этим необходимы дальнейшие исследования с целью верификации групп пациентов, которые могли бы претендовать на благоприятные показатели своей онкологической безопасности, ожидаемые от оперативного вмешательства.

### ЛИТЕРАТУРА

1. Злокачественные новообразования в России в 2015 году (заболеваемость и смертность). Под ред. Каприна А.Д., Старинского В.В., Петровой Г.В. М.: МНИ-ОИ им. П.А. Герцена - филиал ФГБУ «НМИРЦ» Минздрава России; 2017.
2. Коган М.И., Лоран О.Б., Петров С.Б. Радикальная хирургия рака предстательной железы. М.: ГЭОТАР-Медиа; 2006.
3. Клиническая онкоурология. Под ред. Матвеева Б.П. М.; 2011.
4. Walsh PC, Lepor H, Eggleston JC. Radical prostatectomy with preservation of sexual function: Anatomical and pathological considerations. *Prostate*. 1983;4(5):473-85.
5. Mullins JK, Feng Z, Trock BJ, Epstein JI, Walsh PC, Loeb S. The impact of anatomical radical retropubic prostatectomy on cancer control: the 30-year anniversary. *J Urol*. 2012;188(6):2219-24. doi: 10.1016/j.juro.2012.08.028
6. Alemozaffar M, Sanda M, Yecies D, Mucci LA, Stampfer MJ, Kenfield SA. Benchmarks for operative outcomes of robotic and open radical prostatectomy: results from the Health Professionals Follow-up Study. *Eur Urol*. 2015;67(3):432-8. doi: 10.1016/j.eururo.2014.01.039
7. Hu JC, Gandaglia G, Karakiewicz PI, Nguyen PL, Trinh QD, Shih YC, Abdollah F, Chamie K, Wright JL, Ganz PA, Sun M. Comparative effectiveness of robot-assisted versus open radical prostatectomy cancer control. *Eur Urol*. 2014;66(4):666-72. doi: 10.1016/j.eururo.2014.02.015
8. Клинические рекомендации Европейской ассоциации урологов, 2016. М.; 2016.
9. Myers RP, Goellner JR, Cahill DR. Prostate shape, external striated urethral sphincter and radical prostatectomy: the apical dissection. *J Urol*. 1987;138(3):543-50.
10. Dubbelman Y, Wildhagen M, Schröder F, Bangma C, Dohle G. Orgasmic dysfunction after open radical prostatectomy: clinical correlates and prognostic factors. *J Sex Med*. 2010;7(3):1216-23. doi: 10.1111/j.1743-6109.2009.01567.x
11. Han M, Partin AW, Pound CR, Epstein JI, Walsh PC. Long-term biochemical disease-free and cancer-specific survival following anatomic radical retropubic prostatec-

### REFERENCES

1. Kaprin AD, Starinskiy VV, Petrova GV, eds. *Zlokachestvennye novoobrazovaniya v Rossii v 2015 godu (zabol'evaemost' i smertnost')*. Moscow; 2017. (in Russ.)
2. Kogan MI, Loran OB, Petrov SB. *Radikalnaya hirurgiya raka predstatel'noy zhelezy*. Moscow; 2006. (in Russ.)
3. Matveev BP, ed. *Klinicheskaya onkourologiya*. Moscow; 2011. (in Russ.)
4. Walsh PC, Lepor H, Eggleston JC. Radical prostatectomy with preservation of sexual function: Anatomical and pathological considerations. *Prostate*. 1983;4(5):473-85.
5. Mullins JK, Feng Z, Trock BJ, Epstein JI, Walsh PC, Loeb S. The impact of anatomical radical retropubic prostatectomy on cancer control: the 30-year anniversary. *J Urol*. 2012;188(6):2219-24. doi: 10.1016/j.juro.2012.08.028
6. Alemozaffar M, Sanda M, Yecies D, Mucci LA, Stampfer MJ, Kenfield SA. Benchmarks for operative outcomes of robotic and open radical prostatectomy: results from the Health Professionals Follow-up Study. *Eur Urol*. 2015;67(3):432-8. doi: 10.1016/j.eururo.2014.01.039
7. Hu JC, Gandaglia G, Karakiewicz PI, Nguyen PL, Trinh QD, Shih YC, Abdollah F, Chamie K, Wright JL, Ganz PA, Sun M. Comparative effectiveness of robot-assisted versus open radical prostatectomy cancer control. *Eur Urol*. 2014;66(4):666-72. doi: 10.1016/j.eururo.2014.02.015
8. *Klinicheskie rekomendacii Evropejskoj asociacii urologov, 2016*. Moscow; 2016. (in Russ.)
9. Myers RP, Goellner JR, Cahill DR. Prostate shape, external striated urethral sphincter and radical prostatectomy: the apical dissection. *J Urol*. 1987;138(3):543-50.
10. Dubbelman Y, Wildhagen M, Schröder F, Bangma C, Dohle G. Orgasmic dysfunction after open radical prostatectomy: clinical correlates and prognostic factors. *J Sex Med*. 2010;7(3):1216-23. doi: 10.1111/j.1743-6109.2009.01567.x
11. Han M, Partin AW, Pound CR, Epstein JI, Walsh PC. Long-term biochemical disease-free and cancer-specific survival following anatomic radical retropubic prostatectomy. The 15-year Johns Hopkins experience. *Urol Clin North Am*. 2001;28(3):555-65.

- tomy. The 15-year Johns Hopkins experience. *Urol Clin North Am.* 2001;28(3):555-65.
12. Roehl KA, Han M, Ramos CG, Antenor JA, Catalona WJ. Cancer progression and survival rates following anatomical radical retropubic prostatectomy in 3,478 consecutive patients:long-term results. *J Urol.* 2004;172(3):910-4. doi: 10.1097/01.ju.0000134888.22332.bb
12. Roehl KA, Han M, Ramos CG, Antenor JA, Catalona WJ. Cancer progression and survival rates following anatomical radical retropubic prostatectomy in 3,478 consecutive patients:long-term results. *J Urol.* 2004;172(3):910-4. doi: 10.1097/01.ju.0000134888.22332.bb

#### Сведения об авторе

**Чибичян Микаел Бедросович** – д.м.н., доцент кафедры урологии и репродуктивного здоровья человека с курсом детской урологии-андрологии ФГБОУ ВО РостГМУ Минздрава России  
ORCID iD 0000-0003-2765-7910  
e-mail: michel\_dept@mail.ru

#### Information about the author

**Mikael B. Chibichyan** – MD, DSc, As. Professor, Rostov State Medical University, Urology Department  
ORCID iD 0000-0003-2765-7910  
e-mail: michel\_dept@mail.ru

© С.А. Рева, 2018  
УДК 616.61/.65-006.6  
DOI 10.21886/2308-6424-2017-6-1-94-99  
ISSN 2308-6424

## Европейское общество онкоурологической урологии (ESOU): новое за 2017 год

С.А. Рева

ФГБУ «НМИЦ онкологии им. Н.Н. Петрова» МЗ РФ; Санкт-Петербург, Россия

Прошедший год был насыщен информацией из новых исследований, многие из которых уже внедрены в стандарты. Безусловно, в коротком сообщении невозможно осветить все значимые работы года, однако на конгрессе ESOU были отражены все тенденции, актуальные на сегодняшний и перспективные на завтрашний день в диагностике и лечении основных онкоурологических заболеваний.

**Ключевые слова:** рак простаты; рак почки; рак мочевого пузыря; онкология; урология

**Раскрытие информации:** Исследование не имело спонсорской поддержки. Автор заявляет об отсутствии конфликта интересов.

**Поступила в редакцию:** 22.02.2018. **Принята к публикации:** 07.03.2018.

**Автор для связи:** Рева Сергей Александрович; тел.: +7 (921) 774-02-06; e-mail: sgreva79@mail.ru

**Для цитирования:** Рева С.А. Европейское общество онкоурологической урологии (ESOU): новое за 2017 год. *Вестник урологии*. 2018;6(1):94-99. DOI:10.21886/2308-6424-2018-6-1-94-99

## European Section of Oncological Urology (ESOU): new data in 2017

S.A. Reva

N.N. Petrov Research Institute of Oncology; Saint-Petersburg, Russia

Summary. The past year has been saturated with information from new research, many of which have already been introduced into the standards. Of course, in a short message it is impossible to cover all the significant works of the year, but at the ESOU congress summarized all the trends that are relevant for actual and promising for the future in the diagnosis and treatment of major oncological diseases.

**Key words:** prostate cancer; renal cancer; bladder cancer; oncology, urology

**Disclosure:** The study did not have sponsorship. The author declares no conflict of interest.

**Received:** 22.02.2018. **Accepted:** 07.03.2018.

**For correspondence:** Sergei A. Reva; tel.: +7 (921) 774-02-06; e-mail: sgreva79@mail.ru

**For citations:** Reva S.A. European Section of Oncological Urology (ESOU): new data in 2017. *Herald Urology*. 2018;6(1):94-99. (In Russ.). DOI:10.21886/2308-6424-2018-6-1-94-99

## Рак предстательной железы

**Р**ак простаты, как основная тема конгресса, количественно преобладал в списке литературы, опубликованной в прошлом году. Активнее всего обсуждались методы лечения агрессивного процесса, т.н. «спасительная» хирургия и лучевая терапия (ЛТ), комбинированная терапия при опухолях высокого и очень высокого риска, новое в лечении олигометастатического рака, и т.д.

Необходимость дополнения сальважной ЛТ гормональной терапией подтверждают данные двух проспективных исследований сегодняшнего дня – RTOG 96.01 и GETUG-16. Первое показано увеличение общей выживаемости при проведении спасительной ЛТ в сочетании с приёмом бикалутамида 150 мг в сутки по сравнению с только ЛТ (Shiple et al., NEJM 2017); второе – увеличение выживаемости без рецидива в течение 5 лет при сочетании ЛТ+ГТ (6-тимесячный приём гозерелина) с 62 % до 80 % (Carrie et al., Lancet Oncol 2016). При наблюдении в течение 13 лет преимущество бикалутамида отмечено у пациентов с ПСА >1,5 нг/мл при включении в исследование и наличии положительного хирургического края при первичном исследовании (Shiple et al., NEJM 2017). Схожая работа показала преимущество облучения всего таза по сравнению с облучением только ложа удалённой простаты и дополнения её гормональной терапией по сравнению с ЛТ без ГТ у 1861 пациента при наблюдении 51 месяц (Ramey et al., Eur Urol 2017). Как и в случаях с остальными вариантами терапии агрессивного течения рака простаты, необходимы более персонализированные подходы к выбору группы пациентов, которым они должны назначаться.

Van der Poel HG (Голландия) сообщил о результатах сальважной РПЭ. В этом случае онкологические результаты довольно привлекательны, однако частота осложнений высока – значительно повышается частота стриктур и недержания мочи (до 40 %) (Phillippou et al., Eur Urol 2017). Схожий результат получен Zagar et al. в недавнем системном обзоре, посвящённом роботической сальважной простатэктомии; из 197 пациентов в 1 % отмечено повреждение прямой кишки и в 40 % – недержание мочи (Zagar et al., Minerv Urol Nefrol 2017). Mandel P. в прошлом году опубликовали рекомендации, поддерживающие эффективность сальважной РПЭ, в которых указывается, что эффективность операции выше при благоприятных изначальных показателях (T2b и меньше, сумма Глисона 7 и меньше) и относительно не высоком (менее 10 нг/мл) ПСА перед сальважной РПЭ (Mandel P et al., VJU Int 2017). В этом же

исследовании проведено сравнение результатов РПЭ после различных методов первичного лечения; лучшая выживаемость без прогрессирования отмечена после фотодинамической терапии (ФДТ) и высокоинтенсивного сфокусированного ультразвука (HIFU), хуже после ЛТ и значительно хуже после брахитерапии. Также докладчик привёл результаты национальной голландской базы данных по выполнению спасительной терапии. Она включает в себя 117 пациентов: 44 была выполнена простатэктомия, такому же количеству пациентов – криотерапия и 29 больным – брахитерапия (I-125); результаты выживаемости после таких методик соответствуют данным Mandel P. et al. Данные собственного опыта автора показывают меньшую выраженность недержания после HIFU, и именно эти пациенты с РПЖ в стадии T2, как отмечено в выводах, являются идеальными кандидатами для сальважной РПЭ. Также отмечено, что данных об онкологической эффективности сальважных процедур сегодня недостаточно. Критериями вероятности развития недержания – «апикальный эффект» первоначальной терапии, проявляющейся в протяженности сохранённой уретры (MUL).

Неоадьювантная химиогормональная терапия (НХГТ), наверное, в первый раз за долгий период времени так активно обсуждалась на конгрессе. Означает ли это возможность каких-либо перемен в её статусе? НХГТ имеет гораздо менее продолжительную историю по сравнению с гормональной терапией перед радикальным лечением, однако ещё до признания таксанов средством выбора в лечении кастрационно-резистентного РПЖ доцетаксел оценивался в качестве средства улучшения предоперационных характеристик, и сначала - как средство монотерапии. Это было осуществлено в четырёх исследованиях, в том в прошлом году в России (Nosov AK et al., The Prostate 2017).

N. Mottet оппонировал в дискуссии крайне радикально, доказывая абсолютную нецелесообразность любой формы неоадьювантной терапии перед РПЭ. Более того, докладчик сослался на то, что в 2017 г. появилась работа, говорящая о вреде неоадьювантной терапии – выживаемость при ГТ перед РПЭ хуже! Из 1573 пациентов с раком простаты высокого риска 403 была проведена неоадьювантная гормональная терапия; в последнем случае БРВ была достоверно ниже (Tosco et al., The Prostate 2017). Анализ McKay et al. (Prostate Cancer Prost Dis 2017) (3 исследования, 72 пациента) показал БРВ 70 % (прогнозируемая по критериям MSKCC – 50 %), но этот параметр, как и снижение стадии Т после НГТ вряд ли можно считать адекватным критерием



эффективности терапии. Не проще ситуация с неоадъювантной ХГТ – все исследования сочетали таксаны с эстрамустином и ГТ и включали очень небольшое количество больных (Fujito et al., Int J Clin Oncol 2017). Кроме того, само использование эстрамустина не у больных с метастатическим кастрат-резистентным РПЖ по меньшей мере сомнительно (Pietzak et al., Curr Urol Rep 2016). А ведь сочетание этого препарата с доцетакселом – схема неоадъювантной терапии двух проспективных исследований, GALGB 90203 (данные планируются быть представленными в 2018 году) и GETUG 12, на которые ссылался А. Volpe как на перспективные работы! Тем не менее, исследования изменений при ГТ и особенно ХГТ в неоадъювантном режиме приводят к модификации опухолевых клеток, андрогеновых рецепторов и их сплайс-вариантов, что показало исследование Beltran et al. (Clin Cancer Res 2017), особенно при РПЖ высокого риска (Miyata et al., The Prostate 2017).

С.Р. Evans в сообщении, посвящённом лимфаденэктомии (ЛАЭ) при радикальной простатэктомии, отметил, что важным событием в этом вопросе в 2017 г. стала согласительная конференция по распространённому раку простаты (APCCS), на которой специалистами почти единогласно (84 % участников) признана необходимость выполнения лимфодиссекции у пациентов с РПЖ высокого риска с cNOMO при выполнении РПЭ. 9 % опрошенных отозвались за выполнение ЛАЭ у избранных пациентов, и 5 % проголосовали против удаления лимфоузлов у этих больных. Касательно минимального объёма удаленных ЛУ, при клинически негативных регионарных узлах 76 % участников консенсуса проголосовало за необходимость их удаления в количестве  $\geq 11$  (49 % – 11-19 и 27 % за  $\geq 20$  лимфоузлов), однако 15 % специалистов посчитали возможным ограничиться 5-10 ЛУ, ещё 9 % воздержались от ответа. Обязательным посчитали удаление лимфоузлов запирающей группы 98 % специалистов, далее следовали внутренняя (90 %) и наружная (85 %) подвздошная группы; значительно менее необходимым признано удаление пресакральных лимфоузлов (46 %) и общих подвздошных (45 %). В то же время большинство специалистов высказалось против рутинного удаления парааортальных лимфоузлов (95 %) (Gillesen S, et al. Eur Urol 2018).

Наиболее значимая работа прошлого года, посвящённая ЛАЭ, – анализ 66 исследований, более 275 тысяч пациентов (N. Fossati et al., Eur Urol 2017). 18 исследований имели разный уровень ЛАЭ, 16 исследований не выявили различий в частоте развития биохимического рецидива.

Авторы сделали вывод об отсутствии данных за улучшение онкологических показателей при расширении объёма ЛАЭ. Наименьшие преимущества несёт в себе ЛАЭ при РПЖ низкого риска – без каких-либо онкологических преимуществ, по сравнению с пациентами, которым лимфоузлы не удалялись в принципе. В отношении рака простаты промежуточного и высокого риска с риском поражения ЛУ (согласно номограммам)  $>5$  %, ожидаются результаты европейского анализа деятельности в этом направлении четырёх центров с более чем 10 тысячами пациентов; предварительные данные показали улучшение выживаемости без биохимического рецидива при более агрессивной хирургической тактике (Tilki D. et al., 2018 in press). В 2017 г. на ASCO было представлено бразильское исследование, также сравнившее ограниченную и расширенную ЛАЭ и также показавшее более чем в 4 раза большее количество удаляемых ЛУ (17 против 4), в 6,3 раза большее количество позитивных лимфоузлов, но не показавшее различий в БРВ, РСВ и костных метастазах (Felipe J et al., JCO 2017).

Тщательная апикальная диссекция, резекция сосудисто-нервных пучков, эксцизия семенных пузырьков за пределами фасции Денонвилле, при показаниях – резекция шейки мочевого пузыря: при роботической РПЭ эти основы изменились несильно (Gandaglia G et al., Eur Urol 2017). Новая работа по результатам хирургического лечения этих больных представлена Spahn M et al. (BJU Int 2017). Исход выполнения радикальной цистэктомии у 62 пациентов с РПЖ в стадии T4 были относительно благоприятны, РСВ в течение 5 лет составила 45 %; в группе с более длительным наблюдением установлено, что признаков рецидива не отмечается у 20 % таких пациентов. Gandaglia G et al. (Eur Urol 2017) представили прекрасные результаты хирургического лечения РПЖ высокого риска с РСВ в течение 5 лет 88 %. Среди пациентов с местнораспространённым процессом в частности и раком простаты высокого риска в целом, укоренился термин «селективное нервосбережение». Такой подход показал возможность такого нервосбережения у более чем 90 % пациентов (Kumar A et al., 2017).

Сегодня признано, что безопасность и патоморфологические показатели (статус хирургического края и пр.) циторедуктивной простатэктомии сопоставимы с местнораспространённым РПЖ (Mandel P et al., Curr Opin Urol 2017). Тем не менее, известные на сегодня исследования носят ретроспективный характер и только одно (Gandaglia et al., 2017) имеет адекватную медиану наблюдения (63 месяца). Уменьшение локальных симптомов при выполнении циторедуктив-

ной РПЭ – 35 % (при только системном лечении) против 7 % – показано в проспективной работе Steuber et al. (Eur Focus Urol 2017). Председатель ESOU М. Brausi отметил, что, несмотря на впечатляющие результаты, мнение актуальных стандартов заключается в возможности использования циторедуктивной РПЭ только в клинических исследованиях (EAU Guideline 2017).

Аналогично хирургическому лечению, согласно современным данным, в этой ситуации локальное воздействие повышает эффективность и улучшает онкологические результаты. Например, работа P. Ost et al. (J Clin Oncol 2017) – первое проспективное рандомизированное клиническое исследование при омРПЖ, в настоящее время находящееся во второй фазе.

Возможно, интерес к спасительной лимфаденэктомии угасает, об этом свидетельствует уменьшение количества работ по этой теме. И всё-таки в 2017 г. вышла статья, посвящённая эффективности СЛАЭ, выполненной именно роботическим способом, которая показала, что результаты выполнения минимально инвалидной операции не хуже (количество удалённых лимфоузлов и метастатически поражённых), но несут в себе преимущество в виде уменьшения длительности госпитализации (Abreu A. et al., BJU Int 2017). К такому же выводу пришёл Мультиинститутский совет по спасительной лимфаденэктомии, проведённый в 2017 г. (Multiinstitutional sLND collaboration, EAU 2017).

S. Joniau, говоря о преимуществах открытой СЛАЭ, при том что сам активно оперирует на работе, отметил не только технические удобства (нет необходимости в переустановке оборудования), но и эргономику, а именно возможность заглянуть во все места за сосудами. Вопрос выполнения или невыполнения спасительной ЛАЭ в дискуссии не обсуждался, оба докладчика отстаивали позицию ее необходимости в ряде случаев. Говоря о необходимости зональной оценки количества удалённых и поражённых ЛУ, они сошлись во мнении, что «чем больше данных мы имеем, тем больше у нас возможности воспользоваться этими данными», как с научной, так и с клинической точек зрения (например, возможное последующее распределение лучевого воздействия).

В 2017 г. опубликованы результаты наблюдения за 731 пациентом с клинически локализованным РПЖ, которым проводилось активное наблюдение или радикальная простатэктомия. Летальный исход отмечен у 61,3 % (223 из 364) пациентов после операции и у 66,8 % (245 из 367) пациентов без РПЭ ( $p=0,06$ ) (Wit et al., NEJM 2017). Смерть от рака простаты была нечастым исходом

в группе РПЖ низкого риска и, что неожиданно, наибольшие преимущества простатэктомии отмечены в группе промежуточного риска.

В системной терапии РПЖ также отмечены значительные сдвиги. James et al. показали значительное улучшение всех онкологических показателей, в том числе общей выживаемости и выживаемости без прогрессирования, у пациентов без предшествующего лечения при терапии комбинацией ГТ и абиратерона; улучшение отмечено как в группе больных метастатическим процессом, там и при местнораспространённых формах (NEJM 2017).

Аналогично этому, абиратерон улучшает выживаемость среди больных с кастрационно-резистентным раком простаты. У 91 % пациентов в группе абиратерон+ГТ отмечен ответ по ПСА, тогда как в группе только гормональной терапии – у 67 %. Время до прогрессирования составило 33,2 и 7,4 месяцев с применением абиратерона и без него (HR 0,3;  $p<0,001$ ). Первичные конечные точки – общая выживаемость и выживаемость без радиологического прогрессирования – показали достоверные различия в пользу абиратерона (HR 0,62 и 0,42, соответственно).

### Рак почки

Определены факторы, ассоциированные с локальным рецидивом после резекции почки. К ним относятся мужской пол, единственная почка, положительный хирургический край, стадия pT3, сумма баллов по R.E.N.A.L. score 10 и более и удаление больше двух опухолей. При этом не отмечено ассоциации с техникой операции, тип и длительность ишемии. В 55 % случаев локальных рецидивов (25 пациентов) предпринято хирургическое лечение, из них в 2/3 – радикальная нефрэктомия (15 – открытая, 2 – лапароскопическая), в остальных повторена возможность резекции (7 – открытая, 1 – лапароскопическая) (Wood EL et al., J Urol 2017).

Опубликованы две работы, посвящённые хронической болезни почек (ХБП) после хирургического лечения. При мультивариантном анализе более высокие предоперационная и послеоперационная СКФ ассоциированы с низкой вероятностью ХБП после органосохраняющего лечения, а возраст, сердечная патология и сахарный диабет – с неонкологической смертностью у этих больных, но не с 5-летней ХБП (Zabell J et al., J Urol 2017; Wu J et al., BJU Int 2017).

Рандомизированные исследования 1980-х гг. не показали увеличения выживаемости от выполнения лимфаденэктомии при радикальной нефрэктомии (EORTC 30881, Blom et al.). Совре-

менные данные по ЛАЭ при раке почки в стадии T2-T3 представлены Marchioni M et al. (BJU Int 2017). Частота выявления N+ составила 17 % (от 9,1 при T2 до 21,6 % при T3). Авторы обнаружили, что лимфодиссекция не только не снижает, но и достоверно повышает риск смерти от рака – HR 1,13 для T2 и 1,31 для T3 ( $p < 0,001$ ). Медиана 5-летней канцерспецифической выживаемости зависела от количества поражённых лимфоузлов и составила 35 месяцев в случае метастазов  $\leq 2$  и 28 месяцев при поражении  $\geq 3$  лимфатических узлов.

Подобная работа, представляющая собой анализ базы данных исследования ASSURE, показала схожие результаты. ЛАЭ выполнялась в 36,1 % операций (чаще в академических центрах, при открытом выполнении нефрэктомии, при удалении надпочечника и левостороннем поражении). Метастатическое поражение регионарных лимфоузлов выявлено у 23,4 % пациентов с ЛАЭ, однако из тех, кто до операции не имел подозрения на метастазы (cN0) последние выявлены (pN1) только у 2 % больных. Лимфаденэктомия не оказывала влияния на общую выживаемость, однако ухудшала безрецидивную выживаемость (HR 1,27,  $p = 0,01$ ) (Ristau BT et al., J Urol 2017).

В 2017 г. активно обсуждался вопрос адьювантной терапии при локализованном и местнораспространённом раке почки высокого риска. Одно из исследований (PROTECT, III фаза), сравнившее применение пазопаниба с плацебо после полноценного удаления опухоли. Медиана наблюдения за 1538 рандомизированный 1:1 пациентами составила более 30 месяцев. Применение таргетного препарата в адьювантном режиме не повлияло на общую выживаемость, однако привело к 34 % уменьшению риска развития рецидива (HR 0,66;  $p = 0,02$ ). Тем не менее, отмечена высокая частота прекращения лечения в связи с нежелательными явлениями – до 40 %, особенно при суточной дозе пазопаниба 800 мг (при переводе на 600 мг частота НЯ уменьшилась) (Motzer RJ et al., J Clin Oncol 2017).

Возможности терапии метастатического почечно-клеточного рака (мПКР) стали шире. Уже одобренный к применению во второй линии препарат кабозантиниб (исследование METEOR) ингибитор VEGFR, MET и AXL в 2017 г. показал своё преимущество и в первой линии, в сравнении с сунитинибом у пациентов со светлоклеточным процессом промежуточного и плохого прогноза. Преимущество заключалось по обоим конечным точкам: в уменьшении частоты прогрессирования на 34 % – выживаемость без прогрессирования 8,2 и 5,6 месяцев при приёме, соответственно, кабозантиниба и сунититиниба,

большей общей частоты объективного ответа – 46 % против 18 %, при сопоставимых профилях безопасности (Choueiri TK et al., J Clin Oncol 2017).

### Рак мочевого пузыря

Достижения года в диагностике и лечении рака мочевого пузыря (РМП) представлены А. Noon (Великобритания). Генетическое типирование немышечноинвазивного рака мочевого пузыря (НМИРМП) опубликованы Petzak EJ et al. Выяснено, что наиболее часто повреждаемыми генами у этих пациентов являются промоутер TERT (73 %), FGFR3 (49 %) и KDMA (38 %). Клиническое применение мутаций выявлено не во всех случаях, однако в своей работе авторы показали, что немышечноинвазивные опухоли с мутацией ARID1A в 3 раза чаще рецидивируют после индукционного курса БЦЖ-терапии. Кроме того, мутация гена ARID1A выявлена у 50 % больных с карциномой *in situ* (Petzak EJ et al., Eur Urol 2017).

Потенциально таким пациентам (БЦЖ-рефрактерный или рецидивирующий после внутривезикулярной иммунотерапии) может принести пользу внутривезикулярное применение интерферона  $\alpha 2b$ , как это было показано во 2 фазе мультицентрового рандомизированного проспективного исследования, включившего 43 пациента, отказавшихся от выполнения радикальной цистэктомии. В течение 12 месяцев рецидива не выявлено у 35 % пациентов (Shore N et al., J Clin Oncol 2017).

Генетический анализ при мышечноинвазивном РМП у 412 пациентов показал распределение их в зависимости от типа. Около 60 % больных относилось к люминальному (мутации KRT20+, FOXA1+, GATA3+) типу (и его подтипам), а значит (согласно ранее опубликованным данным) с потенциально низким ответом на стандартную неоадьювантную химиотерапию и потенциалом в использовании таргетной терапии и иммунотерапии в неоадьювантном режиме. Базальный/сквамозный тип (KRT 5, 6, 14 +, FOXA1-, GATA3-) выявлен у 35 % пациентов, у них основанная на цисплатине неоадьювантная терапия наиболее целесообразна. Оставшиеся 6 % пациентов отнесены к нейроэндокринному типу; стандарт лечения этих больных – неоадьювантная терапия цисплатином и этопозидом (Robertson et al., 2017). Аналогичные данные, но уже с привлечением 250 пациентов в 5 институтах, а также валидация результатов (93 пациента) представлены Seiler R et al. (Eur Urol 2018).

Тримодальной терапии МИРМП в 2017 г. было уделено много внимания. Представлена очередная работа, сравнивающая эффективность

радикального (цистэктомия) и органосохраняющего (тримодальная терапия) МИРМП; различий в общей выживаемости при наблюдении за пациентами в течение 6,6 лет не отмечено (Kulkarni JS et al., J Clin Oncol 2017). В качестве подтверждения необходимости выполнения полноценной ТУР при проведении комплексного лечения докладчик привёл работу прошлого года, в которой полный ответ (84 % против 58 %) и раковоспецифическая выживаемость были выше при полностью выполненной ТУР. 5-тилетняя и 10-тилетняя частоты спасительной цистэктомии – 29 % и 31 % соответственно (Giacalone NJ et al., Eur Urol 2017). Однако анализ Национальной базы данных онкологических больных (почти 13 тыс. больных с МИРМП, пролеченных с 2004 по 2011 гг., более чем 90 % выполнена радикальная цистэктомия) показал, что если на протяжении первых двух лет после лечения общая выживаемость при этих двух лечебных подходах не отличается, то после этого срока с каждым годом преимущество радикальной цистэктомии растёт (HR 1,37) (Seisen T et al., Eur Urol 2017). В ближайшее время ожидаются результаты исследования SPARE, британской проспективной рандомизированной работы по сравнению результатов органосохраняющего и радикального лечения (Huddart RA et al., BJU Int 2017).

Лечение метастатического РМП было одной из самых обсуждаемых тем 2017 года в онкоуро-

логии в принципе, поэтому отразить результаты системной терапии за время короткого сообщения непросто. Докладчик остановился на IMvigor 211 – 3 фаза исследования, сравнивающего эффективность атезолизумаба и химиотерапии второй линии после лечения препаратами платины при местнораспространенном и метастатическом процессе. Медиана общей выживаемости составила 11,1 месяцев в группе терапии ингибитором PDL-1 и 10,6 месяцев в группе химиотерапии. Тем не менее, исследователи отметили более длительный ответ и меньшее количество нежелательных явлений при проведении системной иммунотерапии. Кроме того, достоверно более хорошие онкологические показатели были получены у пациентов с опухолевой экспрессией PDL-1 >5 % опухоль инфильтрирующих иммунных клеток (Powles T et al., NEJM 2017).

### Заключение

Онкоурология не стоит на месте. Прошедший год был насыщен информацией из новых исследований, многие из которых уже внедрены в стандарты. Безусловно, в коротком сообщении невозможно осветить все значимые работы года, однако на конгрессе ESOU были отражены все тенденции, актуальные на сегодняшний и перспективные на завтрашний день в диагностике и лечении основных онкоурологических заболеваний.

### Сведения об авторе

**Рева Сергей Александрович** – к.м.н, врач онколог, уролог, научный сотрудник отделения онкоурологии ФГБУ «НМИЦ онкологии им. Н.Н. Петрова» Минздрава России  
ORCID iD 0000-0001-5183-5153  
e-mail: sgreva79@mail.ru

### Information about the author

**Sergey A. Reva** – MD PhD, oncologist, urologist, scientific researcher, oncological department, N.N. Petrov Research Institute of Oncology  
ORCID iD 0000-0001-5183-5153  
e-mail: sgreva79@mail.ru