



## КЛИНИЧЕСКОЕ ТЕЧЕНИЕ И ХИРУРГИЧЕСКОЕ ЛЕЧЕНИЕ ПАРАУРЕТРАЛЬНЫХ КИСТОЗНЫХ ОБРАЗОВАНИЙ У ЖЕНЩИН

© М.Н. Слесаревская, С.Х. Аль-Шукри, А.В. Соколов, И.В. Кузьмин

ФГБОУ ВО «Первый Санкт-Петербургский государственный медицинский университет им. акад. И.П. Павлова» Минздрава России, Санкт-Петербург

Для цитирования: Слесаревская М.Н., Аль-Шукри С.Х., Соколов А.В., Кузьмин И.В. Клиническое течение и хирургическое лечение парауретральных кистозных образований у женщин // Урологические ведомости. – 2019. – Т. 9. – № 4. – С. 5–10. <https://doi.org/10.17816/uroved945-10>

Поступила: 09.10.2019

Одобрена: 14.11.2019

Принята к печати: 18.12.2019

Представлены результаты хирургического лечения 59 женщин (средний возраст  $31,9 \pm 1,3$  года), которым выполняли лазерную абляцию парауретральных кист с использованием лазерного аппарата «Лакhta-Милон» (Россия) (диодный лазер с длиной волны 0,97 мкм). Послеоперационный период у всех больных протекал без серьезных осложнений. Средняя длительность госпитализации составила  $1,7 \pm 1,5$  дней. Через 4 недели после операции все 59 больных отметили улучшение состояния — отсутствие дизурии, только у 10 (16,9 %) сохранялись незначительные выделения из половых путей. Через 6 недель после операции у всех 59 оперированных пациенток отмечалась эпителизация раны. Лечение парауретральных кист должно быть хирургическим и максимально радикальным. Операцией выбора является лазерная абляция парауретральных образований.

**Ключевые слова:** парауретральная киста; лазерная абляция; скениевы железы.

## CLINICAL COURSE AND SURGICAL TREATMENT OF PARAURETHRAL CYSTS IN WOMEN

© M.N. Slesarevskaya, S.Kh. Al-Shukri, A.V. Sokolov, I.V. Kuzmin

Academician I.P. Pavlov First Saint Petersburg State Medical University of the Ministry of Healthcare of the Russian Federation, Saint Petersburg, Russia

For citation: Slesarevskaya MN, Al-Shukri SKh, Sokolov AV, Kuzmin IV. Clinical course and surgical treatment of paraurethral cysts in women. *Urologicheskie vedomosti*. 2019;9(4):5-10. <https://doi.org/10.17816/uroved945-10>

Received: 09.10.2019

Revised: 14.11.2019

Accepted: 18.12.2019

The results of surgical treatment of 59 women (average age  $31.9 \pm 1.3$  years) who underwent laser ablation of paraurethral cysts using the Lakhta-Milon laser apparatus (Russia) (diode laser with a wavelength of 0.97  $\mu\text{m}$ ) are presented. The postoperative period in all patients proceeded without serious complications. The average hospital stay was  $1.7 \pm 1.5$  days. 4 weeks after surgery, all 59 patients noted improvement such as lack of dysuria, only 10 (16.9%) had minor discharge from the genital tract. 6 weeks after surgery all 59 operated patients had wound epithelization. Conclusion: The treatment of paraurethral cysts should be surgical and as radical as possible. The operation of choice is laser ablation of paraurethral formations.

**Keywords:** paraurethral cysts; laser ablation; Skene's glands.

Парауретральные кисты представляют собой доброкачественные образования, формирующиеся из желез, расположенных вокруг мочеиспускательного канала. Как известно, длина женской уретры составляет 3–4 см, а ее диаметр — 7–8 мм. Практически на всем протяжении она прилегает к передней стенке влагалища. Проксимальная часть мочеиспускательного канала отделяется от нее пространством, наполненным рыхлой соединительной тканью, которое постепенно уменьшается, и урет-

ра оказывается интимно спаянной со стенкой влагалища. В этой области уретра легко доступна для пальпации. Уретра у женщин окружена значительным количеством парауретральных желез, их число может быть более 30. Эти железы развиваются из уретрального синуса и в большинстве своем открываются в дистальную часть мочеиспускательного канала [1]. Наиболее крупными из парауретральных желез являются скениевы железы. Несмотря на то что парауретральные железы носят

имя Александра Скина, их первое описание сделал в 1672 г. голландский анатом Ренье де Граф. Он также впервые указал на значительное сходство этих желез с предстательной железой у мужчин. Только спустя два столетия в 1880 г. американский гинеколог Александр Скин подробно описал парауретральные железы и предположил, что они обладают определенной секреторной функцией [2]. В 1947 г. были созданы трехмерные модели парауретральных желез, позволившие выявить размеры, количество и виды парауретральных протоков, а также установить, что парауретральные железы представляют собой сложную систему тубулоальвеолярных структур, располагающихся преимущественно около наружного или внутреннего отверстий уретры, а не равномерно по всей длине мочеиспускательного канала [3].

Скиниевы железы представляют собой относительно большие гроздьевидные сплетения, по строению гомологичные простате. Во время сексуальной стимуляции из них выделяется жидкость, содержащая простатспецифический антиген, простатическую кислотную фосфатазу, цинк и фруктозу [4, 5]. В течение длительного времени полагали, что парауретральные железы не имеют существенного значения для женского организма. На сегодняшний день секрету скиниевых желез из-за наличия антимикробной активности придается значимая роль в качестве защитного барьера для уретры во время полового акта, а сами железы служат механизмом локальной защиты от микробных инвазий [6]. Скиниевы железы подвергаются значительным изменениям в различные периоды жизни женщины: гипертрофируются во время беременности, подвергаются инволюции в послеродовом периоде, а в климактерическом — атрофируются [7].

Распространенность парауретральных кистозных образований среди женщин в возрасте от 20 до 60 лет составляет от 1 до 6 % [8]. Во многих случаях вследствие сходства клинической симптоматики парауретральные кисты маскируются другими заболеваниями, чаще всего инфекционно-воспалительными заболеваниями нижних мочевых путей.

В качестве основной причины образования парауретральных кист рассматривают обтурацию одного или нескольких протоков парауретральных желез [8]. При этом железа увеличивается в размерах, происходит ее инфицирование с абсцедирова-

нием и последующим вскрытием абсцесса в просвет уретры. Наиболее частыми причинами появления парауретральных кист являются воспалительный процесс и инструментальные вмешательства на уретре. Кроме того, данные патологические образования уретры могут образоваться вследствие родовой или хирургической травмы, нанесенной во время выполнения эпизиотомии, или оперативного вмешательства на мочеиспускательном канале [9].

Парауретральные кисты часто бессимптомны и выявляются как случайная находка при гинекологическом осмотре. Клинические проявления возникают при инфицировании кист, а также при образовании кист больших размеров. Клинические проявления при инфицировании парауретральных кист проходят два этапа. Сначала появляются дизурические расстройства и выделения из уретры. Затем, когда вокруг кисты развивается хроническое воспаление, могут присоединяться болевые ощущения в малом тазу, усиливающиеся при половом акте. На этом этапе развития кисты чаще всего присутствуют следующие клинические признаки: примесь гноя в моче, ощущение инородного тела в области уретры, уплотнение парауретральной зоны и ее болезненность [9]. У женщин с крупными парауретральными кистами возможно развитие острой задержки мочеиспускания.

Несмотря на то что в ряде работ описаны положительные исходы консервативного лечения парауретральных кист [10], основным методом лечения таких больных является хирургический [9]. В качестве выбора операций предложены марсупиализация, частичное удаление кисты, трансвагинальное рассечение кисты, однако большинство авторов указывают на необходимость полного иссечения кистозного образования [9, 11, 12]. После выполнения оперативного вмешательства возможно рецидивирование кисты, а также развитие таких осложнений, как уретро-вагинальные и пузырно-вагинальные свищи, стриктура уретры, уретральный болевой синдром, недержание мочи, рецидивирующая инфекция мочевых путей, кровотечение с образованием гематомы.

Целью настоящего исследования явилось изучение эффективности и отдаленных результатов лазерной абляции парауретральных кист. Данный метод ранее использовался с положительными результатами при лечении ряда других заболеваний нижних мочевых путей у женщин [13].

## МАТЕРИАЛЫ И МЕТОДЫ ИССЛЕДОВАНИЯ

В клинике урологии ПСПбГМУ им. И.П. Павлова проведено обследование и лечение 59 женщин с парауретральными кистозными образованиями. Средний возраст больных составил  $31,9 \pm 1,3$  года, большинство больных — 51 (86,4 %) — были в возрасте от 20 до 50 лет. Продолжительность заболевания варьировала от 6 до 36 мес. и в среднем составляла  $9,44 \pm 6,7$  мес. Размеры кистозных образований были от 10 до 30 мм (в среднем —  $13,9 \pm 5,2$  мм). Всем больным с парауретральными образованиями выполняли следующие диагностические исследования: уретроцистоскопию, трансвагинальное УЗИ, а при подозрении на наличие сообщения кистозного образования с уретрой — микционную цистоуретрографию и магнитно-резонансную томографию малого таза с контрастированием. У обследованных нами больных ни в одном случае сообщения кисты с уретрой выявлено не было. Проведение гинекологического осмотра позволяло определить размеры и локализацию парауретральных кист. При физикальном осмотре чаще всего выявляли объемные образования на передней стенке влагалища, а при надавливании на них наблюдали гнойные выделения из уретры. Среди обследованных нами женщин кистозные парауретральные образования располагались в дистальной трети уретры у 45 (76,3 %), в средней трети — у 9 (15,2 %) и в проксимальной трети — у 5 (8,5 %) больных.

Дифференциальную диагностику парауретральных кист проводили с кистами влагалища, дивертикулами уретры, уретроцеле, опухолями уретры. Парауретральные кисты больших размеров дифференцировали с цистоцеле. При гинекологическом осмотре в мочевого пузырь вводили металлический буж и при наличии опущения передней стенки влагалища палец ясно ощущал его на месте выпячивания передней стенки влагалища. При наличии цистоцеле во время цистоскопии наблюдали просвечивание через переднюю стенку влагалища, чего не происходило при кистозных процессах.

Всем находящимся под наблюдением 59 женщинам была выполнена лазерная абляция парауретральных кист с использованием лазерного аппарата «Лахта-Милон» (Россия) (диодный лазер с длиной волны 0,97 мкм). Все операции выполняли под местной инфильтрационной или внутривенной анестезией.

Техника операции следующая. Киста вскрывалась со стороны влагалища контактным введением световода, содержимое кисты выпускалось, провисающие стенки отсекались (мощность 4–6 Вт, режим излучения непрерывный). Затем выполнялась лазерная абляция внутренней капсулы с меньшей мощностью излучения в импульсно-периодическом режиме (3 Вт). При локализации кистозных парауретральных образований в средней и проксимальной трети уретры выделение данных образований мы проводили на металлическом буже. Соблюдение технических особенностей позволяло уменьшить объем термoneкроза, что особенно важно при работе с тканями влагалища и парауретральной зоны. В режиме абляции с непрерывным лазером, в том числе и с диодным, предпочтительно использовать контактный способ с заточенным наконечником кварцевого волокна для повышения точности выполнения операции и уменьшения объема поражения. Движение наконечника по ткани должно проводиться с одинаковой скоростью, а в случае остановки движения инструмента необходимо прекратить подачу энергии, чтобы предотвратить локальное увеличение зоны некроза. При работе с импульсными лазерами в режиме абляции для уменьшения объема термoneкроза предпочтительнее работать с короткими мощными импульсами при малой частоте их следования. При этом уменьшается распространение тепла вглубь ткани. При работе с любыми лазерами (в абляционном и субабляционном режимах) для обеспечения гемостатического эффекта время облучения должно быть ограничено. Если через 2–3 с после начала облучения кровотечение не останавливается, нужно прекратить подачу энергии и останавливать кровотечение обычными методами. При необходимости целесообразно охлаждать место операции физиологическим раствором.

При наличии площади лазерной абляции более 4 см<sup>2</sup> ложе удаленной кисты мы ушивали непрерывным или узловыми швами медленно рассасывающейся нитью. Слизистую влагалища ушивали узловыми швами по Донати. Мочевого пузыря дренировали катетером Фолея на 24–48 ч только у женщин с локализацией кистозных образований в средней и проксимальной трети уретры (14 больных).

После проведения лазерной абляции мы наблюдали оперированных женщин в течение не менее 12 месяцев.

## РЕЗУЛЬТАТЫ И ИХ ОБСУЖДЕНИЕ

Проведенный анализ данных анамнеза показал, что у большинства больных ( $n = 47, 79,7\%$ ) ведущим фактором образования парауретральных кист явились инфекционно-воспалительные заболевания нижних мочевых путей. Наблюдаемые нами больные с парауретральными кистами предъявляли следующие жалобы: наличие пальпируемого парауретрального образования ( $n = 42, 71,9\%$ ), болезненное ( $n = 49, 83,1\%$ ) и учащенное ( $n = 22, 37,2\%$ ) мочеиспускание, боли в малом тазу ( $n = 17, 28,8\%$ ), наличие выделений из уретры ( $n = 9, 15,2\%$ ), диспареуния ( $n = 12, 20,3\%$ ). У 4 (6,8%) больных парауретральное образование стало причиной развития острой задержки мочи.

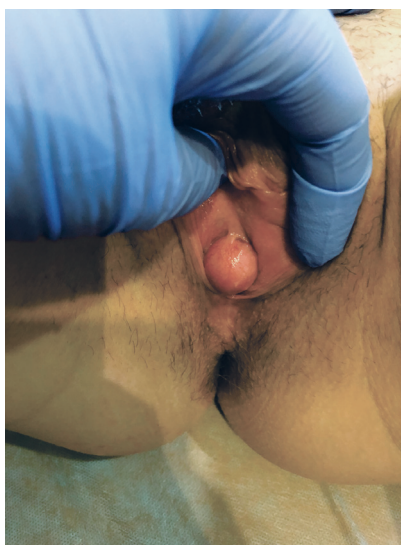
В ходе оперативного вмешательства ни в одном из случаев не было повреждений уретры. В раннем послеоперационном периоде больные предъявляли жалобы на умеренно выраженные расстройства мочеиспускания — в виде резей при мочеиспускании и наличия скудных выделений из половых путей. Послеоперационный период у всех больных протекал без серьезных осложнений. Антибактериальная терапия (препараты нитрофуранового ряда) назначали только 14 пациентам, у которых мочевого пузыря был дренирован постоянным катетером. После удаления уретрального катетера у всех восстановилось самостоятельное мочеиспускание. Средняя длительность госпитализации составила  $1,7 \pm 1,5$  дня. Через 4 недели после операции все 59 женщин отмечали улучшение состояния — отсутствие дизурии, только у 10 (16,9%) со-

хранялись незначительные выделения из половых путей. У этой группы больных размеры кистозных образований были более 20 мм. Через 6 недель после операции у всех 59 оперированных больных отмечалась эпителизация раны. Серьезных послеоперационных осложнений, в виде повреждения уретры или формирования уретро- или пузырно-влагалищных свищей, не было выявлено ни у одной из оперированных женщин.

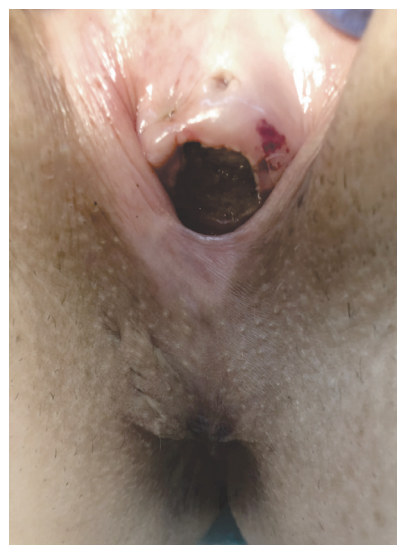На рис. 1 и 2 представлена парауретральная киста до проведения лазерной абляции и на третьи сутки после нее.

Через 12 недель после операции у 58 (98,3%) пациенток отсутствовали какие-либо жалобы. У одной больной были выявлены признаки хронического уретрита, по поводу чего проведен курс лечения с удовлетворительными результатами. При наблюдении в течение последующих 12 месяцев рецидивов парауретральных кист отмечено не было.

Следует отметить, что раны после лазерной абляции парауретральных кистозных образований заживают достаточно медленно, до 4–6 недель. При этом происходит полное отторжение капсулы железы со всем содержимым и «слипание» окружающих тканей, что является основной причиной отсутствия рецидивов. Лазерные раны имеют определенные особенности. Механизм формирования разреза тканей лазером заключается в трансформации световой энергии квантов инфракрасного диапазона в месте контакта с первыми слоями клеток в термическую, с возникновением чрезвычайно высокой температуры (от 300 до 600 °C). В результате



**Рис. 1.** Больная М., 46 лет. Парауретральная киста до проведения операции  
**Fig. 1.** Patient M., 46 years. Paraurethral cyst before surgery



**Рис. 2.** Больная М., 46 лет. 3-и сут. после лазерной абляции парауретральной кисты. Послеоперационная лазерная рана передней стенки влагалища  
**Fig. 2.** Patient M., 46 years. 3<sup>rd</sup> day after laser ablation of the paraurethral cyst. Postoperative laser wound of the anterior vaginal wall



возникает мгновенное испарение межклеточной и внутриклеточной жидкости с формированием коагуляционного (сухого) термического некроза тканей с полным гемостазом и стерилизацией раны. Лазерный разрез стерилен, что обеспечивает иной характер воспалительной реакции в репаративном процессе, заключающийся в развитии асептического продуктивного воспаления с сокращением экссудативной фазы, активной ранней пролиферацией клеточных элементов системы мононуклеарных фагоцитов-макрофагов, «программирующих» весь ход репаративного процесса. Через 24–36 ч после воздействия лазерного излучения происходит активация клеточных элементов системы мононуклеарных фагоцитов (макрофагов). Функциональная роль макрофагов заключается в «программировании» всего хода регенеративного процесса лазерных ран. Макрофаги синтезируют IgG и IgM, интерлейкин-1, простагландины, индуцируют пролиферацию фибробластов и синтез коллагена, стимулируют неоангиогенез. Эти факторы обуславливают ход воспалительной реакции по типу асептического продуктивного воспаления [14]. Отсутствие лейкоцитарной инфильтрации, стимуляция ангио- и фибриллогенеза, раннее формирование грануляционной ткани с последующей дифференцировкой ее в фиброзную не приводит к грубой рубцовой деформации в послеоперационном периоде, что имеет важное значение в хирургии уретры.

При использовании хирургических лазеров реализуются 2 основных принципа: 1) высокоинтенсивное лазерное излучение действует как скальпель — многопрофильный хирургический инструмент; 2) физический фактор, обладающий широким спектром биологического действия. Основными техническими характеристиками лазерного аппарата являются длина волны, режим и мощность излучения. От длины волны зависит глубина воздействия на биологические ткани. Чем выше мощность излучения, тем выше температурное воздействие [15]. Основным фактором физического воздействия лазеров с длинами волн 0,8–1,06 мкм является тепловая энергия, которая выделяется при взаимодействии лазерного излучения с биологической тканью. Диодное лазерное излучение поглощается такими основными хромофорами, как меланин, гемоглобин и вода. Приходящееся на локальные максимумы поглощения воды и цельной крови излучение лазерных диодов с длиной волны 0,97 мкм проникает

в биоткани на глубину 0,5–2 мм, благодаря чему хорошо сочетается режущие и кровоостанавливающие свойства. Для обеспечения оптимальных режимов лазерного излучения необходимо правильное соотношение его параметров — мощности, длительности и частоты следования импульсов — при соблюдении основополагающего принципа лазерного излучения: при более высокой мощности обеспечиваются глубина и скорость рассечения и абляции ткани; более длительный импульс обеспечивает более высокое тепловложение световой энергии в ткани. Корреляция указанных параметров в итоге дает интегральный эффект: эффективное проведение хирургических операций при минимальных термических изменениях тканей, прилежащих к линии разреза (или поверхности) [16]. Так, воздействие лазерного излучения с длиной волны 0,97 мкм в непрерывном режиме с мощностью 4 Вт обеспечивает эффект скальпеля с образованием резанной раны, а использование мощности 2 Вт в импульсно-периодическом режиме вызывает преимущественно абляционный эффект, что выражается в образовании поверхностного некроза эпителиального слоя [16].

## ЗАКЛЮЧЕНИЕ

Лечение парауретральных кист должно быть хирургическим и максимально радикальным. Оперативное лечение по поводу данных образований у женщин рекомендуется выполнять в «холодный» период, то есть при минимальных клинических проявлениях заболевания. Операцией выбора является лазерная абляция парауретральных образований. Соблюдение техники лазерной операции и адекватное ведение послеоперационного периода позволяет исключить развитие осложнений и рецидивов заболевания.

## ЛИТЕРАТУРА

1. Shah SR, Nitti VW. Benign vaginal wall masses and paraurethral lesions. In: Vaginal surgery for the urologist. 1<sup>st</sup> ed. Philadelphia: Elsevier Saunders; 2012. P. 127-135.
2. Skene AJ. The anatomy and pathology of two important glands of the female urethra. *Am J Obstetr Dis Women Child.* 1880;13:265-270.
3. Huffman JW. The detailed anatomy of the paraurethral ducts in the adult human female. *Am J Obstetr Gynecol.* 1948;55(1):86-101. [https://doi.org/10.1016/0002-9378\(48\)90157-4](https://doi.org/10.1016/0002-9378(48)90157-4).
4. Wernert N, Albrecht M, Sesterhenn I, et al. The 'female prostate': location, morphology, immunohistochemical characteristics and significance. *Eur Urol.* 1992;22(1):64-69. <https://doi.org/10.1159/000474724>.

5. Zaviacic M, Ablin RJ. The female prostate and prostate-specific antigen. Immunohistochemical localization, implications for this prostate marker in women, and reasons for using the term "prostate" in the human female. *Histol Histopathol.* 2000;15(1):131-142. <https://doi.org/10.14670/HH-15.131>.
6. Moalem S, Reidenberg JS. Does female ejaculation serve an antimicrobial purpose? *Med Hypotheses.* 2009;73(6):1069-1071. <https://doi.org/10.1016/j.mehy.2009.07.024>.
7. Кан Д.В. Руководство по акушерской и гинекологической урологии. 2-е изд., перераб. и доп. — М.: Медицина, 1986. — 488 с. [Kan DV. *Rukovodstvo po akusherskoy i ginekologicheskoy urologii.* 2<sup>nd</sup> ed. revised and updated. Moscow: Medicina; 1986. 488 p. (In Russ.)]
8. Raz S, Rodriguez L. *Female Urology.* 3<sup>rd</sup> ed. Philadelphia: W.B. Saunders Company; 2008. 1056 p.
9. Пушкарь Д.Ю., Раснер П.И., Гвоздев М.Ю. Парауретральная киста // Русский медицинский журнал. — 2013. — № 34. — С. 9. [Pushkar' DYu, Rasner PI, Gvozdev MYu. Parauretral'naya kista. *Russkiy meditsinskiy zhurnal.* 2013;(34):9. (In Russ.)]
10. Аполихина И.А., Тетерина Т.А., Евсеева М.М. Консервативное лечение пациентки с кистами парауретральных желез // Акушерство и гинекология. — 2012. — № 2. — С. 93–95. [Apolihina IA, Teterina TA, Evseeva MM. Medical treatment in a female patient with paraurethral cysts. *Akusherstvo i ginekologiya.* 2012;(2):93-95. (In Russ.)]
11. Shah SR, Biggs GY, Rosenblum N, Nitti VW. Surgical management of Skene's gland abscess/infection: a contemporary series. *Int Urogynecol J.* 2012;23(2):159-164. <https://doi.org/10.1007/s00192-011-1488-y>.
12. Имамвердиев С.Б., Бахышов А.А. Оперативное лечение парауретральных кист у женщин // Урология. — 2010. — № 2. — С. 40–42. [Imamverdiev SB, Bahyshov AA. Surgical treatment of paraurethral cysts in women. *Urologiya.* 2010;(2):40-42. (In Russ.)]
13. Слесаревская М.Н., Соколов А.В., Жарких А.В. Преимущества лазерной коагуляции лейкоплакии мочевого пузыря // Урологические ведомости. — 2012. — Т. 2. — № 1. — С. 16–22. [Slesarevskaya MN, Sokolov AV, Zarkih AV. Advantages of laser coagulation for bladder leukoplakia. *Urologicheskie vedomosti.* 2012;2(1):16-22. (In Russ.)]
14. Елисеенко В.И. Особенности заживления лазерных ран // Лазерная медицина. — 2011. — Т. 15. — № 2. — С. 24. [Eliseenko VI. Peculiarities in laser wound healing. *Laser medicine.* 2011;15(2):24. (In Russ.)]
15. Агеева С.А., Минаев В.П. Современные лазерные скальпели как основа внедрения высокоэффективных и стационарозамещающих технологий в оториноларингологии // Национальный медицинский каталог. — 2003. — № 2. — С. 62–68. [Ageeva SA, Minaev VP. Sovremennyye lazernyye skal'peli kak osnova vnedreniya vysokoeffektivnykh i stacionarozameshchayushchikh tekhnologiy v otorinolaringologii. *Natsional'nyy meditsinskiy katalog.* 2003;(2):62-68. (In Russ.)]
16. Каспаров А.С. Клинико-морфологическое обоснование применения диодного лазерного скальпеля в амбулаторной хирургической стоматологии: Автореф. дис. ... канд. мед. наук. — М., 2006. — 24 с. [Kasparov AS. Kliniko-morfologicheskoye obosnovaniye primeneniya diodnogo lazernogo skal'pelya v ambulatornoy khirurgicheskoy stomatologii. [dissertation abstract] Moscow; 2006. 24 p. (In Russ.)]. Доступно по: <https://search.rsl.ru/record/01003278263>. Ссылка активна на 23.10.2019.

## Сведения об авторах:

**Маргарита Николаевна Слесаревская** — канд. мед. наук, старший научный сотрудник кафедры урологии. ФГБОУ ВО «Первый Санкт-Петербургский государственный медицинский университет им. акад. И.П. Павлова» Минздрава России, Санкт-Петербург. E-mail: [mns-1971@yandex.ru](mailto:mns-1971@yandex.ru).

**Сальман Хасунович Аль-Шукри** — д-р мед. наук, профессор, заведующий кафедрой урологии. ФГБОУ ВО «Первый Санкт-Петербургский государственный медицинский университет им. акад. И.П. Павлова» Минздрава России, Санкт-Петербург. E-mail: [alshukri@mail.ru](mailto:alshukri@mail.ru).

**Аркадий Викторович Соколов** — заведующий отделением лазерной медицины клиники. ФГБОУ ВО «Первый Санкт-Петербургский государственный медицинский университет им. акад. И.П. Павлова» Минздрава России, Санкт-Петербург. E-mail: [soloo3@yandex.ru](mailto:soloo3@yandex.ru).

**Игорь Валентинович Кузьмин** — д-р мед. наук, профессор кафедры урологии. ФГБОУ ВО «Первый Санкт-Петербургский государственный медицинский университет им. акад. И.П. Павлова» Минздрава России, Санкт-Петербург. E-mail: [kuzminigor@mail.ru](mailto:kuzminigor@mail.ru).

## Information about the authors:

**Margarita N. Slesarevskaya** — Candidate of Medical Science, Senior Research Fellow. Department of Urology. Academician I.P. Pavlov First St. Petersburg State Medical University of the Ministry of Healthcare of the Russian Federation, Saint Petersburg, Russia. E-mail: [mns-1971@yandex.ru](mailto:mns-1971@yandex.ru).

**Salman Kh. Al-Shukri** — Doctor of Medical Science, Professor, Head of the Department of Urology. Academician I.P. Pavlov First St. Petersburg State Medical University of the Ministry of Healthcare of the Russian Federation, Saint Petersburg, Russia. E-mail: [alshukri@mail.ru](mailto:alshukri@mail.ru).

**Arkadiy V. Sokolov** — Urologist, Head of Laser Medicine Department. Academician I.P. Pavlov First St. Petersburg State Medical University of the Ministry of Healthcare of the Russian Federation, Saint Petersburg, Russia. E-mail: [soloo3@yandex.ru](mailto:soloo3@yandex.ru).

**Igor V. Kuzmin** — Doctor of Medical Science, Professor. Department of Urology. Academician I.P. Pavlov First St. Petersburg State Medical University of the Ministry of Healthcare of the Russian Federation, Saint Petersburg, Russia. E-mail: [kuzminigor@mail.ru](mailto:kuzminigor@mail.ru).