



СОЗДАНИЕ НЕОУРЕТРЫ ПОСЛЕ ПОВРЕЖДЕНИЯ МОЧЕИСПУСКАТЕЛЬНОГО КАНАЛА ПРОЛЕНОВЫМ СЛИНГОМ — ЭТАПЫ И 5-ЛЕТНИЕ РЕЗУЛЬТАТЫ

© М.Ю. Коршунов^{1,3}, А.В. Живов^{2,3}, А.Ю. Плеханов³

¹ ФГБОУ ВО «Первый Санкт-Петербургский государственный медицинский университет им. акад. И.П. Павлова» Минздрава России, Санкт-Петербург;

² АО «Ильинская больница», Москва;

³ ООО «Клиника Андрос», Санкт-Петербург

Для цитирования: Коршунов М.Ю., Живов А.В., Плеханов А.Ю. Создание неоуретры после повреждения мочеиспускательного канала проленовым слингом — этапы и 5-летние результаты // Урологические ведомости. — 2019. — Т. 9. — № 4. — С. 73–76. <https://doi.org/10.17816/uroved9473-76>

Поступила: 08.10.2019

Одобрена: 11.11.2019

Принята к печати: 19.12.2019

В статье представлен успешный опыт создания неоуретры с применением свободного лоскута слизистой оболочки щеки у больной, перенесшей посттравматическую утрату мочеиспускательного канала.

Ключевые слова: неоуретра; недержание мочи; слинговые операции; осложнения хирургических сеток; аутологичный пубовагинальный слинг.

CONSTRUCTING NEOURETHRA AFTER URETHRAL DAMAGE BY A PROLENE MESH SLING — STAGES AND 5-YEAR OUTCOMES

© M. Yu. Korshunov^{1,3}, A. V. Zhivov^{2,3}, A. Yu. Plekhanov³

¹ Academician I.P. Pavlov First Saint Petersburg State Medical University of the Ministry of Healthcare of the Russian Federation, Saint Petersburg, Russia

² “Ilyinskaya Hospital” JSC, Moscow, Russia;

³ “Andros Clinic” LLC, Saint Petersburg, Russia

For citation: Korshunov MYu, Zhivov AV, Plekhanov AYu. Constructing neourethra after urethral damage by a prolene mesh sling — stages and 5-year outcomes. *Urologicheskie vedomosti*. 2019;9(4):73-76. <https://doi.org/10.17816/uroved9473-76>

Received: 08.10.2019

Revised: 11.11.2019

Accepted: 19.12.2019

The article presents a successful trial of constructing neourethra with the use of a free graft of the mucous tissue of the cheek in a patient with a post-trauma total urethral loss.

Keywords: neourethra; urinary incontinence; sling procedures; mesh-associated complications; autologous pubovaginal sling.

ВВЕДЕНИЕ

Слинговые операции с использованием сетчатых имплантов из полипропилена являются эффективным и наиболее распространенным методом хирургического лечения недержания мочи при напряжении у женщин [1, 2]. Вместе с этим, данному виду вмешательств присущи определенные осложнения, среди которых детально описаны инфравезикальная обструкция, гиперактивность детрузора и ранение мочевого пузыря [3]. Сообщения о повреждениях уретры и их коррекции публикуются существенно реже [4]. Ниже приводится случай лечения больной, перенесшей посттравматическую

утрату мочеиспускательного канала после петлевой антистрессовой операции.

ОПИСАНИЕ КЛИНИЧЕСКОГО СЛУЧАЯ

Больная М., 56 лет, обратилась к нам за помощью 25.01.2013 с жалобами на «постоянную боль в паховой области и мочевом пузыре, усиливающуюся во время мочеиспускания». Из анамнеза известно, что в одном из медицинских учреждений г. Санкт-Петербурга пять месяцев назад пациентке было проведено хирургическое лечение цистоцеле и несостоятельности мышц тазового дна с симультанной установкой субуретрального слинга из проленовой

сетки. Указанные жалобы стали беспокоить больную спустя два месяца после операции, в связи с чем она обратилась в данную клинику повторно. В зоне первого оперативного вмешательства было проведено иссечение фрагментов слинга. Однако выполненная операция не принесла больной ожидаемого облегчения, в связи с чем она приняла решение о смене лечебного учреждения.

При осмотре пациентки было обнаружено, что передняя стенка влагалища в средней трети покрыта рубцово-измененным эпителием и выпадает при натуживании до уровня гименальной плоскости. Задняя стенка влагалища представлена низким ректоцеле и высокой кожной складкой в области *hiatus genitales* в виде «ложной промежности». Пальпация передней стенки влагалища в проекции шейки мочевого пузыря, мочеиспускательного канала и левой боковой борозды под нижней ветвью лонной кости резко болезненны. Магнитно-резонансная томография органов таза выявила дивертикулородный дефект задней стенки уретры, окруженный рубцовой тканью. Во время цистоскопии было диагностировано проникающее повреждение проксимального отдела уретры проленовой лентой на участке 0,5 × 1,0 см по задней стенке. Установлен диагноз: «Эрозия проленовой петли в слизистую оболочку мочеиспускательного канала. Рецидив пролапса тазовых органов. Посттравматическая тазовая невропатия. 15.08.2012 — передняя и задняя кольпорафия с имплантацией проленового слинга. 26.10.2012 — удаление частей слинга».

Учитывая выявленное осложнение и жалобы пациентки, принято решение о дополнительном иссечении доступных фрагментов петли. Объем корригирующей операции на уретре планировалось уточнить во время хирургического вмешательства, о чем больная была предупреждена. 18.03.2013 при резекции сетки, пенетрирующей в стенку мочеиспускательного канала, определены рубцово-дистрофические изменения тканей, окружающих шейку мочевого пузыря и некроз задней стенки уретры. Нежизнеспособные ткани, включая уретру, были удалены до уровня шейки мочевого пузыря. В последнем оставлен катетер Foley Ch12. С целью увеличения объема васкуляризованных тканей в везико-вагинальное пространство перемещен бульбокавернозный лоскут Мартиуса (рис. 1). Рана передней стенки влагалища закрыта отдельными швами хирургической нитью Викрил 2/0. Операция завершена наложением эпицистостомы.

С целью подготовки больной к последующим реконструктивно-пластическим вмешательствам 19.06.2013 была осуществлена аутотрансплантация свободного лоскута слизистой оболочки щеки. Лоскут размерами 4,0 × 2,5 см пересажен на поверхность, ограниченную шейкой мочевого пузыря, внутренними ножками малых половых губ и уздечкой клитора (рис. 2). Осмотр будущей зоны формирования неоуретры, проведенный через 30 дней, показал полную жизнеспособность трансплантата (рис. 3).

Через 2 месяца после осмотра (11.09.2013) была выполнена тубуляризация уретры с использованием перемещенного буккального лоскута. Перед началом вмешательства в мочевой пузырь был введен катетер Foley Ch10, после чего острым путем выделен уровень шейки мочевого пузыря. Из краев лоскута на мочевом катетере узловыми швами хирургической нитью Викрил 4/0 сформирована неоуретра длиной 4 см и наложен анастомоз между неоуретрой и шейкой мочевого пузыря (рис. 4). По аналогии с кишечным швом Матешука вкол/выкол иглы производились соответственно в/из поверхности перемещенного эпителия щеки. Таким образом, узлы совмещающих лигатур располагались в просвете формируемого мочеиспускательного канала. Вторым рядом узловых швов была восстановлена целостность эпителия вульвы (рис. 5). На третьи сутки послеоперационного периода пациентка выписана под амбулаторное наблюдение. Удаление эпицистостомы было проведено через 14 дней, катетера Foley — через 30 дней после операции. Сразу же после этого пациентка смогла осуществлять свободное мочеиспускание, самостоятельно удерживая мочу в небольших объемах (80–90 мл). Непроизвольное подтекание мочи при большем наполнении мочевого пузыря и желание пациентки улучшить качество жизни явились показанием к заключительному оперативному вмешательству — слинговой операции с использованием аутологичной ткани.

Материалом для слинга послужил лоскут фасции прямых мышц живота. Операция выполнена 07.05.2014. Из поперечного надлобкового доступа по Пфанненштилю была отделена фасциальная полоска размером 11,0 × 1,0 см. Созданная из нее петля под цистоскопическим контролем проведена через пространство Ретциуса в состоянии умеренного натяжения под шейкой мочевого пузыря (рис. 6). Свободные концы слинга фиксированы к апоневрозу прямых мышц. Послеоперационный период

протекал гладко, больная была выписана из стационара на 6-е сутки и дополнительно осматривалась нами через 1, 3 и 6 месяцев. Во время заключительного краткосрочного осмотра 23.10.2015 пациентка указывала на удержание мочи и отсутствие каких-либо проявлений тазовой боли, а также демонстрировала отрицательный кашлевой тест.

Спустя 5 лет после установки фасциального слинга были проанализированы отдаленные результаты лечения. На осмотре 20.05.2019: пациентка жалоб не предъявляет и подчеркивает, что помимо профессиональной (ведущий специалист крупной компании) и повседневной домашней работы совершает регулярные лыжные и велосипедные прогулки. По вопроснику SF-36 у пациентки были получены стопроцентные показатели в шкалах ролевого, социального и эмоционального функционирования, а также интенсивности боли. Уровень общего здоровья составил 92 %, физического функционирования — 90 %, психологического здоровья — 84 %, жизненной активности — 80 %. Следовательно, она не испытывала каких-либо ограничений (в том числе в виде болевых ощущений) при выполнении своих ежедневных обязанностей и высоко оценила состояние своего здоровья в целом. Кроме этого, результаты теста свидетельствовали о наличии душевного

равновесия, преобладании положительных эмоций, высоком уровне общения и хорошей переносимости физических нагрузок. Осмотр зоны операции показал, что наружное отверстие сформированного мочеиспускательного канала имеет диаметр 0,5 см и располагается на 0,7 см ниже клитора, вульварный эпителий — обычного вида. По сравнению с исходными данными пролапс стенок влагалища не прогрессировал, соответствовал II стадии заболевания по POP-Q. По вопроснику ПД-КЖ [5] были определены низкие значения индекса дисфункций тазового дна (7,9 %) и индекса влияния на качество жизни (22,2 %), что свидетельствовало о незначительном воздействии пролапса гениталий на самочувствие больной. Дневники мочеиспусканий заполнялись в течение 72 ч: средняя частота мочеиспусканий за день составила 9, за ночь — 1, объем — 113 и 217 мл соответственно. За это же время был отмечен только один императивный позыв, потери мочи при физическом напряжении отсутствовали.

Таким образом, функциональная состоятельность неоуретры и выздоровление пациентки стали долгосрочным результатом многоэтапного хирургического лечения. Данный процесс включал четыре реконструктивно-пластических операции и продолжался 14 месяцев. Есть все основания

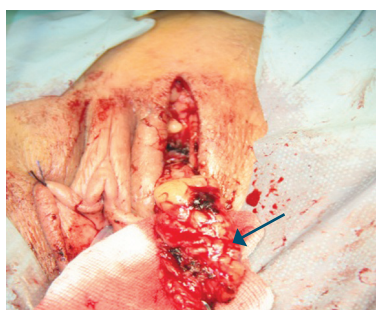

Рис. 1. Лоскут Мартиуса (стрелка) выделен из толщи левой большой половой губы
Fig. 1. Martius Graft (arrow) is obtained from the left labia majora

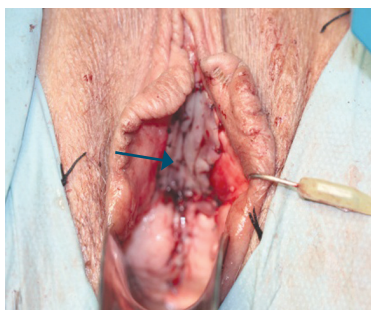


Рис. 2. Вульва с подшитым к области создания неоуретры буккальным лоскутом (стрелка)
Fig. 2. Vulva with buccal graft attached to the area of the neourethra (arrow)

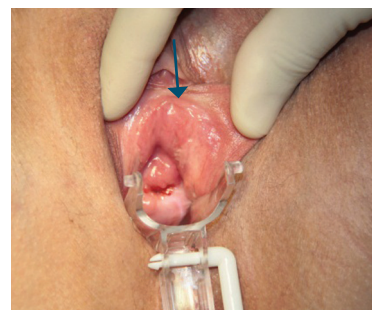

Рис. 3. Приживление буккального лоскута. Граница трансплантата указана стрелкой
Fig. 3. Mucosal tissue engraftment. The brim of the transplant is indicated with an arrow

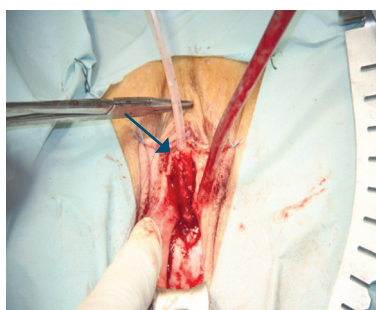

Рис. 4. Края буккального лоскута сопоставлены (стрелка) и формируют неоуретру
Fig. 4. The edges of buccal graft are connected (arrow), forming the neourethra

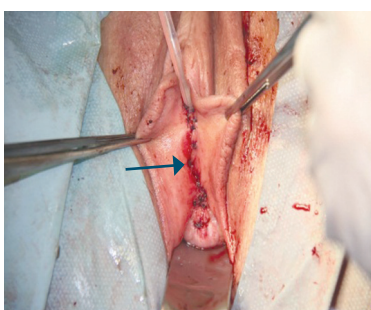


Рис. 5. Целостность вульварного эпителия (стрелка) над неоуретрой восстановлена
Fig. 5. Wholeness of vulvar epithelium (arrow) over the neourethra is restored

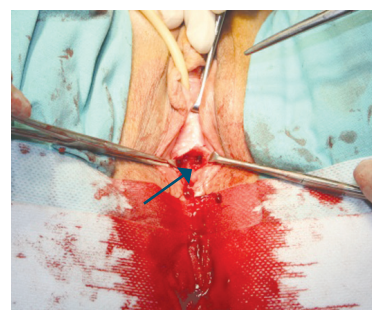


Рис. 6. Фасциальный слинг расположен под шейкой мочевого пузыря (стрелка)
Fig. 6. Fascial sling is placed below bladder neck (arrow)

считать, что без должной комплаентности пациентки успешный исход лечения был бы недостижим. Мы также полагаем, что представленный опыт хирургической коррекции ятрогенного повреждения уретры должен акцентировать внимание практического врача на технике выполнения петлевых уретропексий, исключаящей натяжение slingа под стенкой мочеиспускательного канала.

ЛИТЕРАТУРА

1. Гвоздев М.Ю. Синтетические материалы в урогинекологии // Журнал акушерства и женских болезней. – 2013. – № 2. – С. 43–50. [Gvozdev MYu. The use of synthetic materials in urogynecology. *Journal of Obstetrics and Women's Diseases*. 2013;62(2):43-50. (In Russ.)]
2. Rehman H, Bezerra CA, Bruschini H, et al. Traditional suburethral sling operations for urinary incontinence in women. *Cochrane Database of Systematic Reviews*. 2017;(7): CD001754. <https://doi.org/10.1002/14651858.CD001754>.
3. Пушкарь Д.Ю., Касян Г.Р. Ошибки и осложнения в урогинекологии. – М.: ГЭОТАР-Медиа, 2017. – 384 с. [Pushkar DYu, Kasyan GR. *Oshibki i oslozhneniya v uroginekologii*. Moscow: GEOTAR-Media; 2017. 384 p. (In Russ.)]
4. Shah K, Nikolavsky D, Gilsdorf D, et al. Surgical management of lower urinary mesh perforation after mid-urethral polypropylene mesh sling: mesh excision, urinary tract reconstruction and concomitant pubovaginal sling with autologous rectus fascia. *Int Urogynecol J*. 2013;24(12):2111-2117. <https://doi.org/10.1007/s00192-013-2146-3>.
5. Коршунов М.Ю., Сазыкина Е.И. Опросник ПД-КЖ — валидированный способ оценки симптомов дисфункций тазового дна и качества жизни у пациенток с пролапсом тазовых органов // Журнал акушерства и женских болезней. – 2008. – Т. 57. – № 3. – С. 86–93. [Korshunov MYu, Sazykina EI. PD-QL Questionnaire – Validated Instrument for Symptoms and Quality of Life Assessment in Patients with Pelvic Organ Prolapse. *Journal of Obstetrics and Women's Diseases*. 2008;57(3): 86-93. (In Russ.)]

Сведения об авторах:

Михаил Юрьевич Коршунов — д-р мед. наук, доцент кафедры акушерства, гинекологии и репродуктологии, ФГБОУ ВО «Первый Санкт-Петербургский государственный медицинский университет им. акад. И.П. Павлова» Минздрава России, Санкт-Петербург; консультант-гинеколог, ООО «Клиника Андрос», Санкт-Петербург. E-mail: mkorshunov@mail.ru.

Алексей Викторович Живов — канд. мед. наук, врач-уролог, главный врач, АО «Ильинская больница», Москва; консультант-уролог, ООО «Клиника Андрос», Санкт-Петербург. E-mail: urorec@gmail.com.

Алексей Юрьевич Плеханов — канд. мед. наук, врач-уролог, заведующий урологическим отделением, ООО «Клиника Андрос», Санкт-Петербург. E-mail: plekhanov3@mail.ru.

Information about the authors:

Mikhail Yu. Korshunov — Doctor of Medical Science, Associated Professor, Department of Obstetrics, Gynecology and Reproductology, Academician I.P. Pavlov First St. Petersburg State Medical University, Saint Petersburg, Russia; Consultant Gynecologist at “Andros Clinic” LLC, Saint Petersburg, Russia. E-mail: mkorshunov@mail.ru.

Alexey V. Zhivov — Candidate of Medical Science, Urologist, Physician in Chief, “Ilyinskaya Hospital” JSC, Moscow, Russia; Consultant Urologist at “Andros Clinic” LLC, Saint Petersburg, Russia. E-mail: urorec@gmail.com.

Alexey Yu. Plekhanov — Candidate of Medical Science, Urologist, Head of Urology Department, “Andros Clinic” LLC, Saint Petersburg, Russia. E-mail: plekhanov3@mail.ru.