

ВЛИЯНИЕ ОПЕРАТИВНОГО ЛЕЧЕНИЯ ВАРИКОЦЕЛЕ НА РАЗВИТИЕ АРТЕРИАЛЬНОЙ ГИПЕРТЕНЗИИ

© В.Н. Крупин, М.Н. Уездный, П.И. Петрова

ФГБОУ ВО «Приволжский исследовательский медицинский университет» Минздрава России, Нижний Новгород

Для цитирования: Крупин В.Н., Уездный М.Н., Петрова П.И. Влияние оперативного лечения варикоцеле на развитие артериальной гипертензии // Урологические ведомости. – 2019. – Т. 9. – № 4. – С. 25–30. <https://doi.org/10.17816/uroved9425-30>

Поступила: 07.10.2019

Одобрена: 14.11.2019

Принята к печати: 18.12.2019

Оценена частота встречаемости артериальной гипертензии у мужчин с варикоцеле и выявлена связь повышения артериального давления с оперативным лечением варикоцеле. Проведено анкетирование 412 мужчин, получавших лечение по поводу артериальной гипертензии, 482 мужчин, ранее оперированных по поводу варикоцеле и 68 больных варикоцеле, которым оперативное лечение не проводилось. Варикозное расширение вен семенного канатика у пациентов с артериальной гипертензией выявлено в 44,6 % случаев, что превышает частоту встречаемости варикоцеле у мужчин сопоставимой возрастной категории в 1,5–2 раза. Оперативное лечение варикоцеле слева сочетается с развитием артериальной гипертензии у 51,2 % больных, что в 3 раза превышает частоту артериальной гипертензии у мужчин с неоперированным варикоцеле и в 2 раза частоту артериальной гипертензии в общей популяции мужчин сопоставимого возраста. Более частая встречаемость ренальной артериальной гипертензии у пациентов, оперированных по поводу варикоцеле, может свидетельствовать о неблагоприятном влиянии окклюзии внутренней семенной вены на состояние почечной венозной гемодинамики. Варикоцеле следует рассматривать как компенсаторный процесс при венозной почечной гипертензии вследствие затруднения кровотока по почечной вене, и устранение компенсаторного кровотока может приводить к почечной венозной гипертензии, гипоксии и развитию артериальной гипертензии.

Ключевые слова: варикоцеле; артериальная гипертензия; венозная почечная гипертензия.

INFLUENCE OF OPERATIVE TREATMENT OF VARICOCELE ON THE DEVELOPMENT OF ARTERIAL HYPERTENSION

© V.N. Krupin, M.N. Uezdnyj, P.I. Petrova

Privolzhskiy Research Medical University, Nizhny Novgorod, Russia

For citation: Krupin VN, Uezdnyj MN, Petrova PI. Influence of operative treatment of varicocele on the development of arterial hypertension. *Urologicheskie vedomosti*. 2019;9(4):25-30. <https://doi.org/10.17816/uroved9425-30>

Received: 07.10.2019

Revised: 14.11.2019

Accepted: 18.12.2019

Purpose of the research. To assess the incidence of arterial hypertension in men with varicocele and to identify the relationship between increased blood pressure and surgical treatment of varicocele. **Material and methods.** A survey of 412 men receiving treatment for arterial hypertension, 482 men previously operated on for varicocele and 68 patients with varicocele who had no surgical treatment was conducted. **Results.** Varicose veins of the spermatic cord in patients with arterial hypertension were detected in 44.6% of cases, which exceeds the incidence of varicocele occurrence in men of a comparable age category by 1.5–2 times. Surgical treatment of the left spermatic cord varicocele is combined with the development of arterial hypertension in 51.2% of patients, which is three times higher than the incidence of hypertension in men who didn't undergo surgical treatment for varicocele and twice the frequency of hypertension in the general population of men of comparable age. The more frequent occurrence of renal arterial hypertension in patients who underwent surgical treatment for varicocele may indicate an adverse effect of occlusion of the internal spermatic vein on the state of renal venous hemodynamics. **Conclusion.** Varicocele should be considered as a compensatory process for renal venous hypertension due to obstruction of blood flow through the renal vein, and elimination of compensatory blood flow can lead to renal venous hypertension, hypoxia and the development of arterial hypertension.

Keywords: varicocele; arterial hypertension; renal venous hypertension.

ВВЕДЕНИЕ

Артериальная гипертензия относится к наиболее распространенным сердечно-сосудистым недугам, при этом среди всех больных с артериальной гипертензией у 5 % пациентов выявляют почечную гипертензию [1]. Среди молодых мужчин распространенность артериальной гипертензии составляет 22,2 %, тогда как среди женщин — 4,5 % [2]. Артериальной гипертензией страдают 29,9 % населения Нижегородской области, причем в возрастной группе 30–39 лет эта величина составляет 20,5 %, а в возрастной группе 40–49 лет возрастает до 35,1 % [3].

Происхождение ренальной гипертензии определяется множеством факторов, наиболее важными из которых являются нарушения как артериальной, так и венозной гемодинамики в сосудистой системе почек. Нарушение оттока по почечной вене при сдавлении ее в аорто-мезентериальном участке приводит к застойной венозной гипертензии и, как следствие, повышению венозного давления в почке [4, 5]. Даже незначительная гипертензия в левой почечной вене может приводить к фиброзу перерождению части клубочков почек, а длительная гипоксия усугубляет этот процесс [6–8]. Ведущими клиническими проявлениями левосторонней венозной нефрогенной гипертензии являются флеборено-гипертензионная нефропатия и варикоцеле [9]. Наиболее частым и легко диагностируемым симптомом регионарной почечной венозной гипертензии является варикозное расширение вен семенного канатика [10]. В этой связи варикоцеле считают вторичным проявлением по отношению к нарушению венозной гемодинамики в левой почечной вене [11, 12]. Изучение наличия связи артериальной гипертензии и варикоцеле легло в основу нашего исследования.

Цель исследования. Оценить частоту встречаемости артериальной гипертензии в популяции мужчин с варикоцеле и выявить связь повышения артериального давления с оперативным лечением варикоцеле.

МАТЕРИАЛ И МЕТОДЫ

Проведено анкетирование 412 мужчин в возрасте от 20 до 55 лет — пациентов терапевтических и кардиологических отделений медицинских учреждений Нижнего Новгорода и Чебоксар, получавших лечение по поводу артериальной гипертензии. Помимо общей информации анкета включала вопросы относительно наличия варикоцеле, сроков его выявления, оперативного лечения варикоцеле в анамнезе, давности выявления артериальной гипертензии. Также проведено анкетирование и обследование 482 мужчин в возрасте от 35 до 51 года, ранее оперированных по поводу левостороннего варикоцеле в различных лечебных учреждениях Нижнего Новгорода, Нижегородской области и Республики Чувашия. Также обследованы 68 пациентов 34–49 лет с подтвержденным варикоцеле, которым оперативное лечение не проводилось.

РЕЗУЛЬТАТЫ ИССЛЕДОВАНИЯ

Из 412 больных с установленным диагнозом «артериальная гипертензия» варикозное расширение вен левого семенного канатика имели 184 человека (44,6 %), что значительно превышает средние статистические данные распространенности варикоцеле среди взрослых мужчин (11 %) [13, 14]. Поскольку частота варикоцеле увеличивается на 10 % в течение каждого десятилетия жизни, достигая 75 % к восьмидесятилетнему возрасту [14], наблюдаемые нами больные с артериальной гипертензией разделены на группы в зависимости от возраста (табл. 1). При этом отмечено, что подавляющее

Таблица 1 / Table 1

Распространенность варикоцеле у пациентов с артериальной гипертензией в различных возрастных группах (n = 412)

The prevalence of varicocele in patients with arterial hypertension in different age groups (n = 412)

Возраст	Частота варикоцеле					
	Общее количество		Неоперированные больные		После варикоцелэктомии	
	Абс.	%	Абс.	%	Абс.	%
20–29 лет, n = 84	29	34,5	6	7,1	23	27,4
30–39 лет, n = 114	49	43,0	7	6,1	42	36,8
40–49 лет, n = 154	53	34,4	5	9,4	48	31,2
50–55 лет, n = 160	53	33,1	13	8,1	40	25,0

количество пациентов (153 человека) с артериальной гипертензией уже были оперированы по поводу варикозного расширения вен семенного канатика в подростковом или юношеском возрасте.

Из 153 оперированных пациентов 143 выполнена операция Иванисевича, двоим — операция Мармара, троим — эндоваскулярная окклюзия верхней почечной вены, у пяти человек характер выполненной операции установить не удалось (утрачена медицинская документация). Двенадцать пациентов ранее были оперированы по поводу рецидивного варикоцеле — всем выполняли операцию Иванисевича. У подавляющего большинства больных артериальной гипертензией, оперированных по поводу варикоцеле, повышение артериального давления до операции не регистрировалось. Большинство больных отметили повышение артериального давления через 3–5 лет после перенесенной операции, что не позволяет утверждать о наличии объективной связи между этими событиями. Однако тот факт, что в группе оперированных по поводу варикоцеле пациентов с артериальной гипертензией количество больных верифицированной злокачественной гипертензией почечного генеза составило 7,8 % (12 человек), а это почти вдвое превышает статистические данные распространенности ренальной гипертензии [1], свидетельствует в пользу наличия такой связи. Среди пациентов с артериальной гипертензией, не оперированных по поводу имевшегося варикоцеле (31 человек), злокачественное течение артериальной гипертензии отмечено только у одного пациента с поликистозом почек.

На основании результатов обследования 482 мужчин в возрасте от 35 до 51 года, ранее оперированных по поводу варикоцеле, верифицированную артериальную гипертензию имели 247 человек (51,2 %). Такая частота практически в полтора раза превышала частоту артериальной гипертензии для популяции мужчин этой возрастной группы [3]. Сроки, в которые было зафиксировано повышение артериального давления от момента постановки диагноза варикоцеле или перенесенной операции по поводу варикоцеле, были разными, хотя в подавляющем большинстве случаев проходило более 3 лет (см. рисунок, табл. 2). У 3 (0,6 %) больных эпизодическое повышение артериального давления отмечалось с 18 лет — за 1–3 года до оперативного лечения варикоцеле. Гипотензивную терапию получали 79 (32,0 %) больных на постоянной основе, а 43 (17,4 %) пациента — эпизодически.

Среди 68 больных варикоцеле, которым оперативное лечение не проводилось, повышенное артериальное давление было зафиксировано у 9 (13,2 %) человек (см. рисунок). При этом стойкое повышение артериального давления, требующее медикаментозной коррекции, было диагностировано у 6 (8,8 %) больных, все они были в возрасте старше 40 лет. У двоих пациентов диагноз артериальной гипертензии установлен спустя пять лет со времени выявления варикоцеле, у четверых — в интервале от 6 до 9 лет, и у троих повышение артериального давления, которое наблюдалось эпизодически, зафиксировано спустя более 10 лет после выявления варикоцеле.

Результаты проведенного исследования свидетельствуют, что у пациентов, оперированных по поводу варикоцеле, чаще развивается артериальная гипертензия по сравнению с неоперированными. Из 482 больных, которым проводили оперативное лечение варикоцеле, артериальная гипертензия

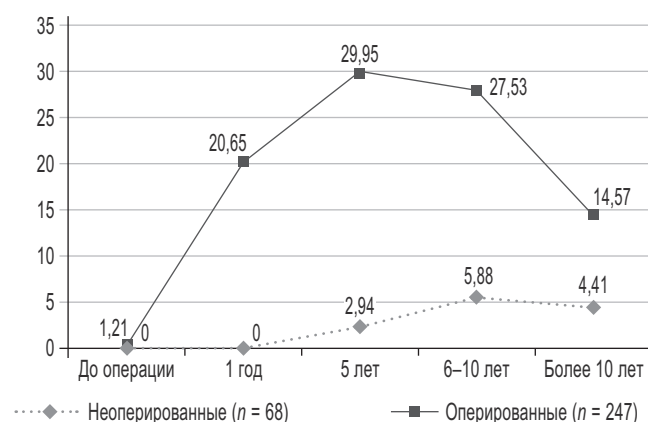


Рис. Частота и сроки выявления артериальной гипертензии у пациентов, оперированных и неоперированных по поводу варикоцеле
Fig. The frequency and timing of detection of arterial hypertension in patients operated on and not operated on for varicocele

Таблица 2 / Table 2

Сроки появления артериальной гипертензии после оперативного лечения варикоцеле (n = 247)

The timing of the appearance of arterial hypertension after surgical treatment of varicocele (n = 247)

Сроки послеоперативного лечения варикоцеле	Абс. значение	%
До операции	3	1,2
1 год	15	6,1
3 года	51	20,7
5 лет	74	30,0
6–10 лет	68	27,5
Более 10 лет	36	14,6

выявлена у 247 (51,2 %), тогда как из 68 пациентов с варикоцеле, которым операция не выполнялась, верифицированную артериальную гипертензию имели только 9 (13,2 %).

ОБСУЖДЕНИЕ

Варикозное расширение вен семенного канатика рассматривается большинством специалистов как наиболее вероятная причина нарушения сперматогенеза, что определяет показания к оперативному лечению варикоцеле [11, 15–17]. При этом механизм влияния варикоцеле на сперматогенез до конца не выяснен [18–22]. С другой стороны, эффективность оперативного лечения варикоцеле для восстановления сперматогенеза крайне низкая и непродолжительная, а в ряде случаев не безвредная для сперматогенеза, что ставит под сомнение необходимость выполнения операции [23–28]. В то же время окклюзия внутренней семенной вены сопровождается нарушением почечной венозной гемодинамики и формированием венозной почечной гипертензии вследствие перекрытия «компенсаторного» рено-тестикулокавального шунта [29].

Проведенное нами исследование позволяет сделать заключение о явной связи варикозного расширения вен семенного канатика с более высокой частотой развития артериальной гипертензии у мужчин. В популяции мужчин с артериальной гипертензией варикозное расширение вен семенного канатика выявлено у 44,6 % человек, что превышает частоту встречаемости варикоцеле у мужчин сопоставимой возрастной категории. В то же время среди мужчин с артериальной гипертензией число пациентов, оперированных по поводу варикоцеле, значительно превышает количество неоперированных. Такое соотношение указывает на связь оперативного лечения варикоцеле с возникающим впоследствии повышением артериального давления. Более высокий процент ренальной артериальной гипертензии (7,8 %) у пациентов, оперированных по поводу варикоцеле, также может быть подтверждением подобной связи.

ВЫВОДЫ

1. Варикозное расширение вен семенного канатика у пациентов с артериальной гипертензией выявлено в 44,6 % случаев, что превышает частоту встречаемости варикоцеле у мужчин сопоставимой возрастной категории в 1,5–2 раза (20,5–35,1 %).

2. Оперативное лечение варикоцеле слева сочетается с развитием артериальной гипертензии у 51,2 %, что в три раза превышает частоту артериальной гипертензии у мужчин с неоперированным варикоцеле и в два раза частоту артериальной гипертензии в общей популяции мужчин сопоставимого возраста.
3. Более частая встречаемость ренальной артериальной гипертензии (7,8 %) у пациентов, оперированных по поводу варикоцеле, может свидетельствовать о неблагоприятном влиянии окклюзии внутренней семенной вены на состояние почечной венозной гемодинамики.

ЛИТЕРАТУРА

- Novick AC. Renal vascular disease. *J Vasc Surg.* 1996;24(6):1071-1072. [https://doi.org/10.1016/S0741-5214\(96\)70064-2](https://doi.org/10.1016/S0741-5214(96)70064-2).
- Ватутин Н.Т., Складная Е.В. Распространенность артериальной гипертензии и факторов риска у лиц молодого возраста // Архивъ внутренней медицины. – 2017. – Т. 7. – № 1. – С. 30–34. [Vatutin NT, Sklyanna EV. Prevalence of arterial hypertension and risk factors in young adults. *Archive of internal medicine.* 2017;7(1):30-34. (In Russ.).] <https://doi.org/10.20514/2226-6704-2017-7-1-30-34>.
- Фомин И.В., Щербинина Е.В., Фадеева И.П. Состояние проблемы артериальной гипертонии у людей трудоспособного возраста в Нижегородской области // Русский медицинский журнал. – 2002. – Т. 10. – № 10. – С. 462–465. [Fomin IV, Sherbinina EV, Fadeeva IP. Sostoyanie problemi arterial'noy gipertonii u ludey trudospobnogo vozrasta v Nighegorodskoy oblasti. *Russian medical journal.* 2002;10(10):462-465. (In Russ.).]
- Капто А.А. Артериовенозные конфликты у мужчин с урологической патологией // Урологические ведомости. – 2018. – Т. 8. – № 2. – С. 53–63. [Kapto AA. Arteryovenous conflicts in men with urological pathology. *Urologicheskie ведомosti.* 2018;8(2):53-63. (In Russ.).] <https://doi.org/10.17816/uroved8253-63>.
- Капто А.А., Смыслова З.В. Сосудистые конфликты в андрологии. Часть 1. Артериовенозные конфликты верхнего уровня // Урологические ведомости. – 2019. – Т. 9. – № 2. – С. 29–35. [Kapto AA, Smyslova ZV. Vascular conflicts in andrology. Part 1. Upper level arteryovenous conflicts. *Urologicheskie ведомosti.* 2019;9(2):29-35. (In Russ.).] <https://doi.org/10.17816/uroved9229-35>.
- Ekim M, Bakkaloglu SA, Tumer N, et al. Orthostatic proteinuria as a result of venous compression (nutcracker phenomenon) – a hypothesis testable with modern imaging techniques. *Nephrol Dial Transplant.* 1999;14(4):826-827. <https://doi.org/10.1093/ndt/14.4.826>.
- Морозов А.В., Налетова О.А., Сапелкина И.М. Венозный застой в почке и системное артериальное давление // Урология

- и нефрология. – 1977. – Т. 42. – № 6. – С. 5–9. [Morozov AV, Naletova OA, Sapelkina IM. Venous stasis in the kidney and systemic arterial pressure. *Urologija i nefrologija*. 1977;42(6):5-9. (In Russ.)]
8. Страхов С.Н., Бурков А.А., Спиридонов А.А., и др. Нефропатия флебогипертензивного генеза и выбор метода лечения при варикоцеле у детей и подростков // Нефрология и диализ. – 2001. – Т. 3. – № 4. – С. 414–420. [Strahov SN, Burkov AA, Spiridonov AA, et al. Phleborenal hypertension nephropathy and choice of a method of treatment of varicocele in children and adolescents. *Nephrology and dialysis*. 2001;3(4):414-420. (In Russ.)]
9. Сухов М.Н., Гарбузов Р.В., Дроздов А.В., и др. Лечение детей с венозной почечной и внепеченочной портальной гипертензией // Вестник новых медицинских технологий. – 2010. – Т. 17. – № 3. – С. 135–138. [Suhov MN, Garbuzov RV, Drozdov AV, et al. Treatment of children with venous nephritic and extrahepatic portal hypertension. *Journal of new medical technologies*. 2010;17(3):135-138. (In Russ.)]
10. Жуков О.Б., Верзин А.В., Пеньков П.Л. Регионарная почечная венная гипертензия и левостороннее варикоцеле // Андрология и генитальная хирургия. – 2013. – Т. 14. – № 3. – С. 29–37. [Zhukov OB, Verzin AV, Penkov PL. Regional renal venous hypertension and left-sided varicocele. *Andrology and genital surgery*. 2013;14(3):29-37. (In Russ.)]
11. Страхов С.Н. Варикозное расширение вен гроздевидного сплетения и семенного канатика (варикоцеле). – М., 2001. – 235 с. [Strakhov SN. Varikoznoe rasshirenie ven grozd'evidnogo spleteniya i semennogo kanatika (varicocele). Moscow; 2001. 235 p. (In Russ.)]
12. Hargreave TB. Varicocele. In: T.B. Hargreave (ed.). *Male Infertility* [Internet]. Berlin: Springer-Verlag; 1994. P. 249-267. Available from: <https://doi.org/10.1007/978-1-4471-1029-3>.
13. Pfeiffer D, Berger J, Schoop C, et al. A Doppler-based study on the prevalence of varicocele in German children and adolescents. *Andrologia*. 2006;38(1):13-19. <https://doi.org/10.1111/j.1439-0272.2006.00680.x>.
14. Levinger U, Gornish M, Gat Y, et al. Is varicocele prevalence increasing with age? *Andrologia*. 2007;39(3):77-80. <https://doi.org/10.1111/j.1439-0272.2007.00766.x>.
15. Pryor JL, Howards SS. Varicocele. *Urol Clin North Am*. 1987;14(3):499-513.
16. Thurner TT. Varicocele: still an enigma. *J Urol*. 1983;129(4):695-699. [https://doi.org/10.1016/S0022-5347\(17\)52318-6](https://doi.org/10.1016/S0022-5347(17)52318-6).
17. Cockett AT, Takihara H, Cosentino MI. The varicocele. *Fertil Steril*. 1984;41(1):5-11. [https://doi.org/10.1016/S0015-0282\(16\)47530-8](https://doi.org/10.1016/S0015-0282(16)47530-8).
18. Re M, Lannitelli M, Cerasaro A. Histochemical study of a glicogen and phosphorylase activity on bilateral biopsies of oligospermic men with varicocele. *Arch Androl*. 1983;10(1):79-85. <https://doi.org/10.3109/01485018308990175>.
19. Spera G, Medolago-Albani L, Coia L, et al. Histological, histochemical and ultrastructural aspects of interstitial tissue from the concentral testis in infertile men with monolateral varicocele. *Arch Androl*. 1983;10(1):73-78. <https://doi.org/10.3109/01485018308990174>.
20. Артифексов С.Б., Артифексова А.А., Потемина Т.Е. Влияние циркуляторной гипоксии при варикоцеле на мужскую фертильность // Гипоксия в медицине: материалы III Международной конференции. – М., 1998. [Artifeksov SB, Artifeksova AA, Potemina TE. Vliyaniye tsirkulyatornoy gipoksii pri varikotsele na muzhskuyu fertil'nost'. (Conference proceedings) Gipoksiya v meditsine: materialy III mezhhdunarodnoy konferentsii. Moscow; 1998. (In Russ.)]
21. Мазо Е.Б., Тирси К.А., Дмитриев Д.Г., и др. Диагностическое значение количественного кариологического анализа незрелых половых клеток эякулята у больных варикоцеле // Андрология и генитальная хирургия. – 2001. – Т. 2. – № 1. – С. 95–97. [Mazo EB, Tirsi KA, Dmitriev DG, et al. Diagnosticheskoye znachenije kolichestvennogo kariologicheskogo analiza nezrelykh polovykh kletok eyakulyata u bol'nykh varikotsele. *Andrology and genital surgery*. 2001;2(1):95-97. (In Russ.)]
22. Ерохин А.П. Варикоцеле как причина бесплодия // Сб. тезисов 1-го Конгресса профессиональной ассоциации андрологов России. Кисловодск-Домбай, 22–26 апреля 2001 г. – М.: С-инфо, 2001. – С. 90. [Erohin AP. Varikotsele kak prichina besplodiya. In: (Collection of scientific articles) Sbornik tezisov 1-go Kongressa professional'noy assotsiatsii andrologov Rossii. Kislovodsk-Dombay, 2001 April 22–26. Moscow: S-info; 2001. P. 90. (In Russ.)]
23. Бавильский В.Ф., Суворов А.В., Кандалов А.М., и др. Нарушение сперматогенеза у больных варикоцеле до и после операции // Андрология и генитальная хирургия. – 2000. – Т. 1. – № 1. – С. 42–43. [Bavil'skiy VF, Suvorov AV, Kandalov AM, et al. Narusheniye spermatogeneza u bol'nykh varikotsele do i posle operatsii. *Andrology and genital surgery*. 2001;1(1):42-43. (In Russ.)]
24. Годлевский Д.Н., Кондаков В.Т., Пыков М.И., и др. Сперматогенная функция гонад при варикоцеле у детей и подростков // Сб. тезисов 1-го Конгресса профессиональной ассоциации андрологов России. Кисловодск-Домбай, 22–26 апреля 2001 г. – М.: С-инфо, 2001. – С. 96. [Godlevskiy DN, Kondakov VT, Pikov MI. Spermatogennaya funktsiya gonad pri varikotsele u detey i podrostkov. In: (Collection of scientific articles) Sbornik tezisov 1-go Kongressa professional'noy assotsiatsii andrologov Rossii. Kislovodsk-Dombay, 2001 April 22–26. Moscow: S-info; 2001. P. 96. (In Russ.)]
25. Годлевский Д.Н. Сперматогенная функция яичек и органный кровоток при варикоцеле у детей и подростков: Автореф. дис. ... канд. мед. наук. – М., 2003. – 23 с. [Godlevskiy DN. Spermatogennaya funktsiya yaichek i organnyy krovotok pri varikotsele u detey i podrostkov: Avtoref. dis. ... kand. med. nauk. – M., 2003. – 23 s. (In Russ.)]

- varikotsele u detey i podrostkov. [dissertation abstract] Moscow; 2003. 23 p. (In Russ.). Доступно по: <https://search.rsl.ru/record/01002327758>. Ссылка активна на 14.06.2019.
26. Кондаков В.Т., Пыков М.И. Варикоцеле. — М.: Видар, 2000. — 99 с. [Kondakov VT, Pikov MI. Varicocele. Moscow: Vidar; 2000. 99 p. (In Russ.)]
27. Свердлофф Р., Бхасин Ш. Нарушения половой функции у мужчин // Эндокринология / Пер. с англ. под ред. Н. Лавина. — М.: Практика, 1999. — С. 369–409. [Sverdloff R, Bhasin Sh. Narusheniya polovoy funktsii u muzhchin. In: Endokrinologiya. Transl. from English, ed. by N. Lavin. Moscow: Practice; 1999. P. 369-409. (In Russ.)]
28. Шорманов И.С., Рыжков А.И. Варикоцелэктомия в лечении бесплодия, ассоциированного с высоким уровнем антиспермальных антител // Материалы XVIII Российского общества урологов и российско-китайского форума по урологии; Екатеринбург, 8–10 ноября 2018 г. — М.: УП Принт, 2018. — С. 264. [Shormanov IS, Ryzhkov AI. Varikotselektomiya v lechenii besplodiya, assotsirovannogo s vysokim уровнем antispermal'nykh antitel. In: (Conference proceedings) Materialy XVIII Rossiyskogo obshchestva urologov i rossiysko-kitayskogo foruma po urologii; Ekaterinburg, 2018 Nov 8–10. Moscow: UP Print; 2018. P. 264. (In Russ.)]
29. Матар А.А. Изменения гемодинамики левой почечной вены и реакция почек при хирургическом лечении варикоцеле: Автореф. дис. ... канд. мед. наук. — М., 2002. — 23 с. [Matar AA. Izmeneniya gemodinamiki levoy pochechnoy veny i reaktsiya pochek pri khirurgicheskom lechenii varikotsele. [dissertation abstract] Moscow; 2002. 23 p. (In Russ.)]. Доступно по: <https://search.rsl.ru/record/01000320345>. Ссылка активна на 15.06.2019.

Сведения об авторах:

Валентин Николаевич Крупин — д-р мед. наук, профессор, заведующий кафедрой урологии им. Е.В. Шахова. ФГБОУ ВО «Приволжский исследовательский медицинский университет» Минздрава России, Нижний Новгород. E-mail: vn.krupin@mail.ru.

Михаил Николаевич Уездный — аспирант кафедры урологии им. Е.В. Шахова. ФГБОУ ВО «Приволжский исследовательский медицинский университет» Минздрава России, Нижний Новгород. E-mail: uezdny_79@mail.ru.

Полина Ильинична Петрова — студент. ФГБОУ ВО «Приволжский исследовательский медицинский университет» Минздрава России, Нижний Новгород. E-mail: voda75@bk.ru.

Information about the authors:

Valentin N. Krupin — Doctor of Medical Science, Professor, Head of the E.V. Shakhov Department of Urology. Privolzhskiy Research Medical University, Nizhny Novgorod, Russia. E-mail: vn.krupin@mail.ru.

Mihail N. Uezdnyj — Postgraduate Student, E.V. Shakhov Department of Urology. Privolzhskiy Research Medical University, Nizhny Novgorod, Russia. E-mail: uezdny_79@mail.ru.

Polina I. Petrova — Student. Privolzhskiy Research Medical University, Nizhny Novgorod, Russia. E-mail: voda75@bk.ru.