

ВОЗМОЖНОСТИ УЛЬТРАЗВУКОВОГО ИССЛЕДОВАНИЯ В ДОПЛЕРОВСКОМ РЕЖИМЕ В ПРОФИЛАКТИКЕ ГЕМОРРАГИЧЕСКИХ ОСЛОЖНЕНИЙ БИОПСИИ ПРЕДСТАТЕЛЬНОЙ ЖЕЛЕЗЫ

© С.В. Попов^{1, 2, 3}, И.Н. Орлов^{1, 3}, Д.А. Демидов¹, М.М. Сулейманов¹, А.М. Гулько¹

¹ СПбГБУЗ «Клиническая больница Святителя Луки», Санкт-Петербург;

² ФГБВОУ ВО «Военно-медицинская академия им. С.М. Кирова» Минобороны России, Санкт-Петербург;

³ ФГБОУ ВО «Северо-Западный государственный медицинский университет им. И.И. Мечникова» Минздрава России, Санкт-Петербург

Для цитирования: Попов С.В., Орлов И.Н., Демидов Д.А., и др. Возможности ультразвукового исследования в доплеровском режиме в профилактике геморрагических осложнений биопсии предстательной железы // Урологические ведомости. – 2019. – Т. 9. – № 3. – С. 29–32. <https://doi.org/10.17816/uroved9329-32>

Поступила: 04.07.2019

Одобрена: 15.08.2019

Принята к печати: 18.09.2019

Представлены результаты сравнительного исследования частоты и выраженности кровотечений после биопсии предстательной железы, проведенной под контролем доплеровского режима сканирования сосудов и без него. По сравнению с обычным режимом ультразвукового сканирования предстательной железы доплеровский режим визуализации внутрипростатических сосудов позволяет уменьшить число геморрагических осложнений биопсии предстательной железы, что подтверждает целесообразность использования доплеровского режима при взятии биопсийного материала.

Ключевые слова: биопсия; предстательная железа; доплеровский режим сканирования; кровотечение.

CAPABILITY OF DOPPLER ULTRASONOGRAPHY IN PREVENTION OF HEMORRHAGIC COMPLICATIONS OF PROSTATE BIOPSY

© S.V. Popov^{1, 2, 3}, I.N. Orlov^{1, 3}, D.A. Demidov¹, M.M. Suleimanov¹, A.M. Gulko¹

¹ Clinical Hospital of St. Luke, Saint Petersburg, Russia;

² S.M. Kirov Military Medical Academy, Saint Petersburg, Russia;

³ North-Western State Medical University named after I.I. Mechnikov, Saint Petersburg, Russia

For citation: Popov SV, Orlov IN, Demidov DA, et al. Capability of doppler ultrasonography in prevention of hemorrhagic complications of prostate biopsy. *Urologicheskie vedomosti*. 2019;9(3):29-32. <https://doi.org/10.17816/uroved9329-32>

Received: 04.07.2019

Revised: 15.08.2019

Accepted: 18.09.2019

The article presents the results of a comparative study of the frequency and severity of bleeding after prostate biopsy performed under the control of Doppler mode of vascular scanning and without its use. Compared with the usual mode of ultrasound scanning of the prostate, the use of Doppler imaging mode of intraprostatic vessels reduces the number of hemorrhagic complications of prostate biopsy, which confirms the feasibility of using the Doppler mode when taking biopsy material.

Keywords: biopsy; prostate; Doppler ultrasonography; bleeding.

ВВЕДЕНИЕ

Повышение эффективности диагностики и лечения рака предстательной железы (РПЖ) является одной из наиболее актуальных проблем современной онкоурологии. По данным мировой статистики, РПЖ является вторым по частоте злокачественным образованием у мужчин: в 2018 г. было зарегистрировано 1 276 106 новых случаев РПЖ, что состави-

ло 7,1 % среди всех онкологических заболеваний у мужчин [1–3]. В России в структуре онкопатологии РПЖ занимает 4-е место [4]. Для диагностики РПЖ широко используют определение в крови онкологического маркера — простатического специфического антигена (ПСА). Однако ПСА имеет относительно низкую специфичность, так как его уровень может быть повышен и при отсутствии

ракового поражения простаты [5]. В этой связи для ранней диагностики РПЖ предложено использовать ряд новых онкомаркеров и лучевых методов [6, 7]. Окончательная верификация диагноза РПЖ возможна только на основании морфологического исследования ткани предстательной железы, полученной при ее биопсии. Чаще всего проводят трансректальную мультифокальную биопсию под ультразвуковым контролем. В ряде случаев биопсия простаты может сопровождаться развитием ряда осложнений, чаще всего геморрагических и инфекционно-воспалительных. Доплерографическое исследование, как было показано в ряде работ, повышает диагностическую ценность биопсии [8, 9]. Доплеровский режим сканирования при биопсии предстательной железы позволяет визуализировать сосуды, что может предупреждать их повреждение и за счет этого снижать вероятность развития кровотечений. Однако исследований частоты осложнений биопсий простаты, выполненных под ультразвуковым контролем с помощью доплеровского режима сканирования и без него, недостаточно. Целью настоящего исследования была оценка частоты и выраженности кровотечений после биопсии предстательной железы, проведенной под контролем доплеровского режима сканирования сосудов и без него.

МАТЕРИАЛЫ И МЕТОДЫ

Все исследования выполнены в СПбГБУЗ «Клиническая больница Святителя Луки» в Городском центре эндоскопической урологии и новых технологий на двух группах больных. Пациентам 1-й группы в количестве 87 человек проводили биопсию предстательной железы под ультразвуковым наведением без применения доплеровского режима, пациентам 2-й группы в количестве 76 человек выполняли биопсию без доплеровского режима (средний возраст пациентов составил $63,5 \pm 3,5$ года (от 45 до 78 лет)). Всем пациентам до биопсии проводили МРТ предстательной железы, а также контролировали уровень международного нормализованного отношения (МНО), допустимый интервал которого находится в пределах 0,8–1,7. В исследование не включали пациентов с подозрением на экстракапсулярный рост и поражение семенных пузырьков, с объемом предстательной железы менее 35 см^3 и более 55 см^3 , получавших антикоагулянтную терапию, с наличием геморроя, а также с уровнем общего ПСА более 10 нг/мл.

За 24 ч до исследования пациентам обеих групп назначали стандартную антибактериальную терапию — левофлоксацин 500 мг 1 раз в день на 5 дней. Накануне вечером и утром в день проведения биопсии пациенты с помощью микроклизмы Микролак самостоятельно очищали ампулу прямой кишки. Биопсию проводили по стандартной методике из 12 точек под местной анестезией раствором лидокаина 1,0 % 10 мл, введенным в прямую кишку за 10 мин до начала исследования. Пациента укладывали на левый бок. Использовали аппарат УЗИ ВК Medical с ректальным датчиком частотой 12 МГц. Биопсию выполняли с помощью полуавтоматического биопсийного пистолета BARD MAGNUM (США). Пункционный материал получали в виде 6 столбиков ткани предстательной железы из периферических долей и 6 столбиков из центральных долей. Во всех случаях использовали одноразовую биопсийную иглу диаметром 18 G.

По окончании процедуры пациенту в прямую кишку вводили марлевый тампон с мазью Левомеколь массой $30,9 \pm 2,2$ г. Через 3 ч тампон извлекали и взвешивали. Наличие локального кровотечения определяли визуально и по весу извлеченного тампона из прямой кишки. Для определения различий средних значений веса тампонов у пациентов двух исследуемых групп применяли общепотребительные методы параметрической и непараметрической статистики. Статистические различия среднего веса тампонов у пациентов 1-й и 2-й групп считали достоверными при $p < 0,05$.

РЕЗУЛЬТАТЫ И ОБСУЖДЕНИЕ

На рис. 1 представлена ультразвуковая визуализация предстательной железы, выполненная с доплеровским режимом сканирования сосудов. Этот режим дает возможность достаточно четко картировать внутрипростатические сосуды, повреждения которых следует избегать в процессе биопсийного исследования. На рис. 2 показана ультразвуковая визуализация предстательной железы, выполненная без доплеровского режима сканирования сосудов, которая практически не позволяет определять их распределение в простате, что повышает вероятность их повреждения при получении биопсийного материала.

Результаты исследования показали, что средняя масса тампонов, извлеченных из прямой кишки после биопсии у пациентов 1-й группы, составила $47,6 \pm 6,7$ г, в то время как у пациен-

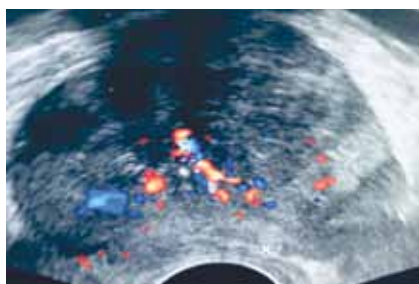


Рис. 1. Ультразвуковая визуализация предстательной железы с доплеровским контролем

Fig. 1. Ultrasound imaging of the prostate with Doppler control

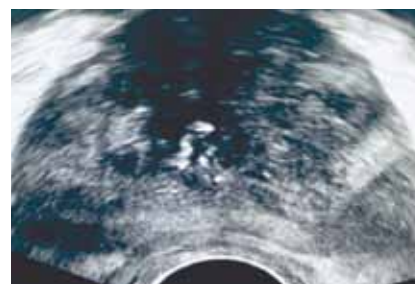


Рис. 2. Ультразвуковая визуализация предстательной железы без доплеровского контроля

Fig. 2. Ultrasound imaging of the prostate without Doppler control

тов 2-й группы — $40,8 \pm 6,8$ г. Различие в массе тампонов оказалось статистически достоверным ($t = 6,47, p < 0,01$). Разность средних значений массы тампонов больных 1-й и 2-й групп составила 6,8 г. Полученные данные указывают, что выраженность кровотечения в ампулу прямой кишки после биопсии у пациентов 2-й группы была ниже, чем у пациентов 1-й группы. Это свидетельствует о меньшей травматичности взятия биопсийного материала из предстательной железы, проводимого под ультразвуковым наведением с применением доплеровского режима.

При анализе частоты геморрагических осложнений биопсии предстательной железы было выявлено, что среди 87 больных 1-й группы той или иной степени кровотечения после биопсии предстательной железы выявлено у 81 (93,1 %) пациента и только у 6 (6,9 %) его отмечено не было. В то же время у 76 больных 2-й группы геморрагические осложнения той или иной степени выраженности наблюдались только у 52 (68,4 %), а у 24 (31,6 %) таких осложнений не было. Различие в частоте геморрагических осложнений у пациентов 1-й и 2-й групп статистически достоверно ($\chi^2 = 16,44, p < 0,01$).

В клинической практике в течение первых 3 ч после биопсии предстательной железы специальные показатели нарушения гемостаза (МНО, протромбиновый индекс, фибриноген и т. д.), как правило, не определяют. Вследствие этого, с одной стороны, изменение веса тампонов, извлеченных из прямой кишки после биопсии, следует рассматривать как достаточно простой тест, который позволяет относительно точно оценить выраженность возникшего кровотечения. С другой стороны, этот тест демонстрирует целесообразность использования доплеровского режима сканирования предстательной железы в процессе биопсии, поскольку при этом снижается вероятность повреждения внутрипростатических сосудов.

ВЫВОДЫ

Благодаря доплеровскому режиму визуализации внутрипростатических сосудов удается достоверно уменьшить число геморрагических осложнений биопсии предстательной железы по сравнению с обычным режимом ультразвукового сканирования простаты при ее биопсии. Использование режима доплеровского сканирования при биопсии предстательной железы целесообразно рекомендовать для широкого практического применения.

ЛИТЕРАТУРА

1. Bray F, Ferlay J, Soerjomataram I, et al. Global cancer statistics 2018: GLOBOCAN estimates of incidence and mortality worldwide for 36 cancers in 185 countries. *CA Cancer J Clin.* 2018;68(6):394-424. <https://doi.org/10.3322/caac.21492>.
2. Rawla P. Epidemiology of prostate cancer. *World J Oncol.* 2019;10(2):63-89. <https://doi.org/10.14740/wjon1191>.
3. Schröder FH, Hugosson J, Roobol MJ, et al. Screening and prostate cancer mortality: Results of the European Randomised Study of Screening for Prostate Cancer (ERSPC) at 13 years of follow-up. *Lancet.* 2014;384(9959):2027-2035. [https://doi.org/10.1016/S0140-6736\(14\)60525-0](https://doi.org/10.1016/S0140-6736(14)60525-0).
4. Мерабишвили В.М. Злокачественные новообразования в мире, России, Санкт-Петербурге. — СПб.: КОСТА, 2007. — 422 с. [Merabishvili VM. Cancer incidence in the world, Russia, St. Petersburg. Saint Petersburg: KOSTA; 2007. 422 p. (In Russ.)]
5. Понкратов С.В., Хейфец В.Х., Каган О.Ф. Диагностическая ценность простатспецифического антигена с учетом возраста пациентов // Урологические ведомости. — 2016. — Т. 6. — № 3. — С. 30–39. [Ponkratov SV, Kheyfets VKh, Kagan OF. Diagnostic value of prostate-specific antigen according to age patients. *Urologicheskie vedomosti.* 2016;6(3):30-39. (In Russ.)]. <https://doi.org/10.17816/uroved6330-39>.
6. Аполихин О.И., Сивков А.В., Ефремов Г.Д., и др. PCA3 и TMPRSS2-ERG в диагностике рака предстательной железы: первый опыт применения комбинации маркеров в России // Экспериментальная и клиническая урология. — 2015. —

- № 2. – С. 30–36. [Apolikhin OI, Sivkov AV, Efremov GD, et al. The first Russian experience of using PCA3 and TMPRSS2-ERG for prostate cancer diagnosis. *Experimental and Clinical Urology*. 2015;(2):30-36. (In Russ.)]
7. Коссов Ф.А., Олимов Б.П., Ахвердиева Г.И., и др. Современные возможности лучевой диагностики рака предстательной железы // Вестник рентгенологии и радиологии. – 2017. – Т. 98. – № 6. – С. 327–336. [Kossov FA, Olimov BP, Akhverdieva GI, et al. Current possibilities of radiation diagnosis of prostate cancer. *Vestnik rentgenologii i radiologii*. 2017;98(6):327-336. (In Russ.)]. <https://doi.org/10.20862/0042-4676-2017-98-6-63-70>.
8. Курнаков А.М., Боровец С.Ю., Аль-Шукри С.Х. Использование доплерографии для дифференциальной диагностики заболеваний предстательной железы // Урологические ведомости. – 2017. – Т. 7. – № 1. – С. 10–14. [Kurnakov AM, Borovets SYu, Al'-Shukri SKh. The use of doppler ultrasound for differential diagnosis of prostate diseases. *Urologicheskie ведомosti*. 2017;7(1):10-14. (In Russ.)]. <https://doi.org/10.17816/uroved7110-14>.
9. Аль-Шукри С.Х., Курнаков А.М., Боровец С.Ю. Прогнозирование рака предстательной железы с использованием доплерометрического исследования // Урологические ведомости. – 2016. – Т. 6. – № 1. – С. 16–20. [Al'-Shukri SKh, Kurnakov AM, Borovets SYu. Prognosis of prostate cancer using color doppler ultrasonography. *Urologicheskie vedomosti*. 2016;6(1):16-20. (In Russ.)]. <https://doi.org/10.17816/uroved616-20>.

Сведения об авторах:

Сергей Валерьевич Попов — главный врач, СПбГБУЗ «Клиническая больница Святителя Луки», Санкт-Петербург; профессор кафедры урологии, ФГБВОУ ВО «Военно-медицинская академия им. С.М. Кирова» МО РФ, Санкт-Петербург; доцент кафедры урологии, ФГБОУ ВО СЗГМУ им. И.И. Мечникова, Санкт-Петербург. E-mail: doc.popov@gmail.com.

Игорь Николаевич Орлов — заведующий урологическим отделением, СПбГБУЗ «Клиническая больница Святителя Луки», Санкт-Петербург; ассистент кафедры урологии ФГБОУ ВО СЗГМУ им. И.И. Мечникова МЗ РФ, Санкт-Петербург. E-mail: doc.orlov@gmail.com.

Дмитрий Александрович Демидов — врач-уролог урологического отделения. СПбГБУЗ «Клиническая больница Святителя Луки», Санкт-Петербург. E-mail: ddemidov67@mail.ru.

Мурад Магомедович Сулейманов — канд. мед. наук, врач-уролог урологического отделения. СПбГБУЗ «Клиническая больница Святителя Луки», Санкт-Петербург. E-mail: doc-suleimanov@gmail.com.

Александр Михайлович Гулько — врач-уролог урологического отделения. СПбГБУЗ «Клиническая больница Святителя Луки», Санкт-Петербург. E-mail: agoolko@mail.ru.

Information about the authors:

Sergey V. Popov — Doctor of Medical Science, Chief Physician, Clinical Hospital of St. Luke, Saint Petersburg, Russia; Professor of the Urology Department, S.M. Kirov Military Medical Academy, Saint Petersburg, Russia; Associate Professor of the Urology Department, North-Western State Medical University named after I.I. Mechnikov, Saint Petersburg, Russia. E-mail: tsoudoc.popov@gmail.com.

Igor N. Orlov — Candidate of Medical Science, Head of the Urological Unit, Clinical Hospital of St. Luke, Saint Petersburg, Russia; Assistant of the Urology Department, North-Western State Medical University named after I.I. Mechnikov, Saint Petersburg, Russia. E-mail: doc.orlov@gmail.com.

Dmitry A. Demidov — urologist. Urological Unit of the Clinical Hospital of St. Luke, Saint Petersburg, Russia. E-mail: ddemidov67@mail.ru.

Murad M. Suleimanov — Candidate of Medical Science, urologist. Urological Unit of the Clinical Hospital of St. Luke, Saint Petersburg, Russia. E-mail: doc-suleimanov@gmail.com.

Alexander M. Gulko — urologist. Urological Unit of the Clinical Hospital of St. Luke, Saint Petersburg, Russia. E-mail: agoolko@mail.ru.