

Министерство здравоохранения Российской Федерации
Научно-исследовательский институт урологии
и интервенционной радиологии
им. Н.А. Лопаткина – филиал федерального государственного
бюджетного учреждения
«Национальный Медицинский Исследовательский
Центр Радиологии»
Министерства Здравоохранения Российской Федерации

Ю.Э. РУДИН, Д.К. АЛИЕВ

Комплексное этапное ЛЕЧЕНИЕ

порока развития
полового члена
у мальчиков с эписпадией
и экстрофией
мочевого пузыря

УЧЕБНОЕ ПОСОБИЕ

Москва
2019

Министерство здравоохранения Российской Федерации
Научно-исследовательский институт урологии
и интервенционной радиологии им. Н.А. Лопаткина –
филиал федерального государственного бюджетного учреждения
«Национальный Медицинский Исследовательский
Центр Радиологии»
Министерства Здравоохранения Российской Федерации

Ю.Э. Рудин, Д.К. Алиев

**Комплексное этапное лечение
порока развития полового члена
у мальчиков с эписпадией
и экстрофией мочевого пузыря**

Учебное пособие

Москва
2019

УДК _____

ББК _____

Рудин Ю.Э., Алиев Д.К.

Комплексное этапное лечение порока развития полового члена у мальчиков с эписпадией и экстрофией мочевого пузыря

ISBN _____

Авторский коллектив:

Рудин Юрий Эдвартович - д.м.н., доцент, заведующий отделом детской урологии НИИ урологии и интервенционной радиологии им. Н.А. Лопаткина - филиала ФГБУ «НМИЦ радиологии» Минздрава России.

Алиев Джамалутдин Камильбекович - м.н.с. отдела детской урологии НИИ урологии и интервенционной радиологии им. Н.А. Лопаткина - филиала ФГБУ «НМИЦ радиологии» Минздрава России.

Рецензенты:

Файзулин Айвар Кабирович - д.м.н., профессор кафедры детской хирургии Московского государственного медико-стоматологического университета им. А.И. Евдокимова.

Зоркин Сергей Николаевич - д.м.н., профессор, заведующий урологическим отделением с группами репродуктологии и трансплантации ФГАУ НМИЦ здоровья детей Минздрава России

В учебном пособии представлен подробный литературный обзор и собственные разработки редкого и сложного для коррекции врожденного порока развития мочево-делительной и половой системы - эписпадии-экстрофии мочевого пузыря. Авторами освещены различные варианты проявления данного порока: дистальная, субтотальная и тотальная эписпадия, классическая экстрофия мочевого пузыря и экстрофия клоаки. В литературном обзоре рассмотрены варианты хирургической коррекции уменьшенного в размерах полового члена у детей с данной патологией. Представлен анализ преимуществ и недостатков существующих методик операции. Учебное пособие содержит предлагаемый авторами комплекс мер направленных на этапную коррекцию микрофаллуса у детей с экстрофией мочевого пузыря и эписпадией. Предлагаются способы мобилизации кавернозных тел полового члена и уретральной площадки, подробное описание этапов хирургического лечения, позволяющие достигнуть увеличения длины полового члена в послеоперационном периоде. Проведен сравнительный анализ результатов различных операций пластики полового члена и уретры. Особое внимание уделено анализу послеоперационных осложнений и методам дренирования мочевого пузыря в зависимости от возраста ребенка, размеров полового члена, ранее перенесенных операций и анатомических особенностей. Проведен анализ причин возникновения осложнений, методы коррекции и пути профилактики.

Учебное пособие предназначено для детских урологов, детских хирургов и урологов.

СОДЕРЖАНИЕ

Список сокращений	5
Введение. Обзор литературы	7
Определение	9
Эмбриология и патогенез	10
Исторические сведения	14
Эпидемиология	16
Клинические проявления	18
Сочетанная патология	23
Методы лечения	25
Анализ собственных наблюдений	33
План обследования пациентов	35
Оперативное лечение	48
Особенности коррекции эписпадии и микрофаллуса	62
Анализ осложнений и результатов	71
Результаты лечения эписпадии	77
Заключение	85
Список литературы	87

СПИСОК СОКРАЩЕНИЙ

КЭМП – классическая экстрофия мочевого пузыря
КЭЭ – комплекс экстрофия-эписпадия
ПМР – пузырно-мочеточниковый рефлюкс
ЧЭМП – частичная экстрофия мочевого пузыря
Э – эписпадия
ЭК – экстрофия клоаки
ЭМП – экстрофия мочевого пузыря

**ВВЕДЕНИЕ.
ОБЗОР ЛИТЕРАТУРЫ.
КОРРЕКЦИЯ АНОМАЛИЙ
ПОЛОВОГО ЧЛЕНА
ПРИ ЭПИСПАДИИ И ЭКСТРОФИИ
МОЧЕВОГО ПУЗЫРЯ**

Экстрофия-эписпадия комплекс представляет собой совокупность уrogenитальных пороков развития, варьирующую по тяжести от эписпадии до классической экстрофии мочевого пузыря и экстрофии клоаки. Комплекс экстрофия-эписпадия характеризуется видимым дефектом нижней части брюшной стенки, в сочетании либо с эвагинированной стенкой мочевого пузыря (классическая экстрофия мочевого пузыря), либо с расщепленной уретрой (при эписпадии) [1]. При осмотре больного с классической экстрофией создается впечатление как будто острыми ножницами строго по средней линии на передней брюшной стенке рассечена уретра, мочевого пузыря, лонное сочленение, мышцы живота и кожа [2].

Экстрофия мочевого пузыря и эписпадия - довольно редкие пороки развития. Эписпадия встречается в среднем 1 на 100000 новорожденных, классическая экстрофия - 1 на 30000 новорожденных. В отечественной литературе эписпадия и экстрофия рассматриваются как отдельные нозологические единицы, однако в мировой практике их объединяют в единый комплекс.

Отмечаются следующие анатомические изменения полового члена при эписпадии [2,3-5]:

1) уретра расщеплена вплоть до наружного отверстия мочеиспускательного канала, которое в зависимости от формы эписпадии может располагаться на головке полового члена при головчатой, в средней части ствола полового члена при стволовой, и в пенис-пубикальном углу при тотальной форме эписпадии, головка полового члена полностью раскрыта

(расщеплена), крайняя плоть покрывает лишь ее вентральную поверхность;

2) половой член укорочен вследствие расхождения лонных костей и гипоплазии белочной оболочки кавернозных тел по дорсальной поверхности, имеет дорсальную деформацию различной степени и при эрекции упирается головкой в переднюю брюшную стенку;

3) недержание мочи разной степени выраженности отмечается у всех детей. Полное отсутствие удержания мочи наблюдается при экстрофии мочевого пузыря и тотальной эписпадии, частичное недержание - у мальчиков с субтотальной и стволовой эписпадией.

Таким образом, основными задачами коррекции аномалий развития полового члена при комплексе эписпадия-экстрофия (КЭЭ) являются формирование механизма удержания мочи, создание уретры, выделение и мобилизация кавернозных тел, устранение деформации (выпрямление) и удлинение полового члена до достаточных для нормального полового акта размеров. В данной работе проведен анализ различных методов коррекции аномалии полового члена при комплексе экстрофия-эписпадия [4,5].

ОПРЕДЕЛЕНИЕ

Комплекс экстрофия-эписпадия (КЭЭ) является наиболее серьезной формой аномалии развития передней брюшной стенки и мочевыводящих путей. Характерные дефекты КЭЭ отмечаются в мочевыделительной системе, опорно-двигательном аппарате, таз, тазовом дне, брюшной стенке, гениталиях, а иногда даже позвоночнике и анусе [1,3-5]. КЭЭ имеет различные по тяжести клинические проявления порока, начиная с легкой формы эписпадии (Э), с нижним и верхним расщеплением уретры, заканчивая полной картиной классической ЭМП (КЭМП), и экстрофией клоаки (ЭК). Эта аномалия также встречается в составе комплекса OEIS (омфалоцеле, экстрофия клоаки, атрезия ануса, пороки развития крестца). КЭЭ можно подразделить на «классические» или «типичные» формы КЭЭ (Э, КЭМП и ЭК) и «нетипичные» формы КЭЭ (экстрофия добавочного мочевого пузыря, прикрытая экстрофия и псевдо-экстрофия).

ЭМБРИОЛОГИЯ И ПАТОГЕНЕЗ

Существует много теорий эмбриогенеза экстрофии. Основные этапы формирования урогенитальных и анальных компонентов из общей клоаки происходят до второй недели гестации. В это время до разрыва клоакальной мембраны уроректальная складка соединяется с мембраной, в результате чего в основании генитального бугорка возникает урогенитальное отверстие. Смещение генитального бугорка каудальнее к месту разделения уроректальной складкой клоаки приводит к обнажению дорсальной части уретры. При этом, чем каудальнее происходит смещение генитального бугорка, тем более выражены патологические изменения передней брюшной стенки и органов малого таза.

Нарушение миграции мезодермы в зону клоакальной мембраны и последующее нарушение развития промежуточного слоя между внутренним (эндодермальным) и наружным (эктодермальным) слоями, приводит к разрыву и обнажению открытой мочепузырной пластинки и уретры. Эти структуры занимают треугольное пространство между низко расположенным пупком (сверху), расщепленными прямыми мышцами живота с каждой стороны и открывают тазовое кольцо снизу. В 1964 году Е.С. Мюеске первым описал механическое нарушение или увеличение клоакальной мембраны у цыплят, которое предотвращает инвазию мезодермальных клеток вдоль инфраумбиликальной срединной линии, что приводит к экстрофии [6].

На основании этого Р.Ф. Austin и соавт. получили доказательства того, что у людей аномальный избыточный рост клоакальной мембраны связан с экстрофией мочевого пузыря. Эксперименты на животных доказывают идею разделения клоакальной мембраны, что вызывает смещение генитального бугорка и формирование эписпадии. Соответственно, на основании исследования развития наследственных аноректальных аномалий у зародышей свиней сделан вывод, что агенезия дорсальной части клоакальной мембраны может

являться основой для таких врожденных аномалий, как гипоспадия, эписпадия, мочепузырная и клоакальная экстрофия, удвоение уретры и агенезия клоакальной мембраны [7].

Доказана роль пока только одного гена *r63* в генезе экстрофии мочевого пузыря, показано, что у *r63*-/- мышей полностью воспроизводится экстрофия мочевого пузыря. Как представлено в работах Т.А. Ince и соавт. у мышей женского пола *r63*-/- отмечался аномальный генитальный морфогенез с гипопластичными гениталиями, наличие клоаки и персистирование призматического эпителия в области нижних отделов полового тракта [8].

Таким образом, учитывая эмбриологические закономерности развития мочеполовой системы, было высказано предположение, что нарушение нормальной миграции мезодермы между листками клоакальной мембраны происходит из-за изменения стенки мембраны в сторону ее утолщения, что приводит к образованию экстрофии мочевого пузыря. Понимание патофизиологии и патоморфологии процесса эмбриогенеза объясняет характерные признаки экстрофии мочевого пузыря, а также клинические проявления различных вариантов экстрофии. Если нарушается каудальная миграция мембраны клоаки, развивается экстрофия мочевого пузыря. В тех случаях, когда происходит частичная миграция, развивается только эписпадия.

Однако, наиболее понятной теорией развития ЭМП является гипотеза F.D. Stefens и J.M. Hutson о воздействии (давлении) хвоста эмбриона на область урогенитальной диафрагмы (место, где происходит слияние зачатков мочевого пузыря, уретры и полового члена, соединение лонных костей) в период закладки органов на 3-4 неделе внутриутробного периода [9] (рис. 1).

В норме хвост эмбриона располагается в стороне от гениталий, и компрессия отсутствует (рис. 2А).

Кратковременное по времени давление хвоста локально на область головки или ствола полового члена может создавать условия для возникновения эписпадии. (рис. 2С).

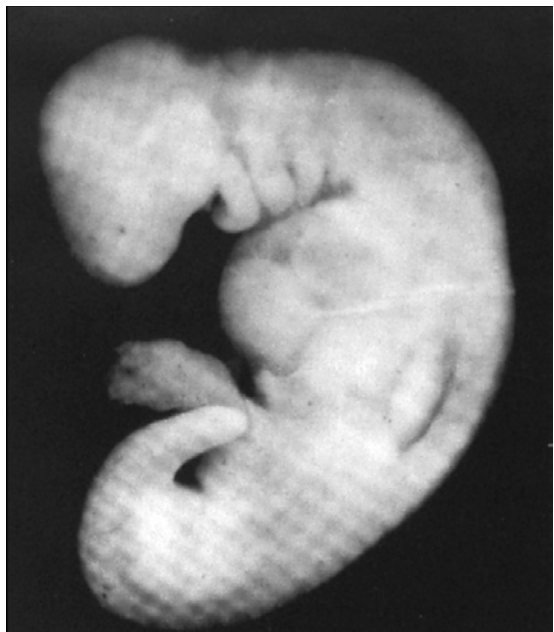


Рис. 1.

Фото эмбриона в 28 дней. Видно, что хвост (tail) давит в область гениталий и лонной области.

Полное прилегание хвоста эмбриона к области урогенитальной диафрагмы и продолжительное сдавление этой области приводит к пороку развития органов - к отсутствию слияния (незаращению) стенок мочевого пузыря и лонного сочленения, уретры и передней брюшной стенки (рис. 2В).

Контрольные вопросы:

1. Дайте определение понятию «комплекс экстрофия-эписпадия».
2. Что собой представляет экстрофия мочевого пузыря?
3. Какие системы затрагивает классическая экстрофия мочевого пузыря?
4. Какова основная задача лечения экстрофии?
5. На какой неделе внутриутробного развития происходит закладка мочевого пузыря?
6. Какой ген отвечает за развитие экстрофии?

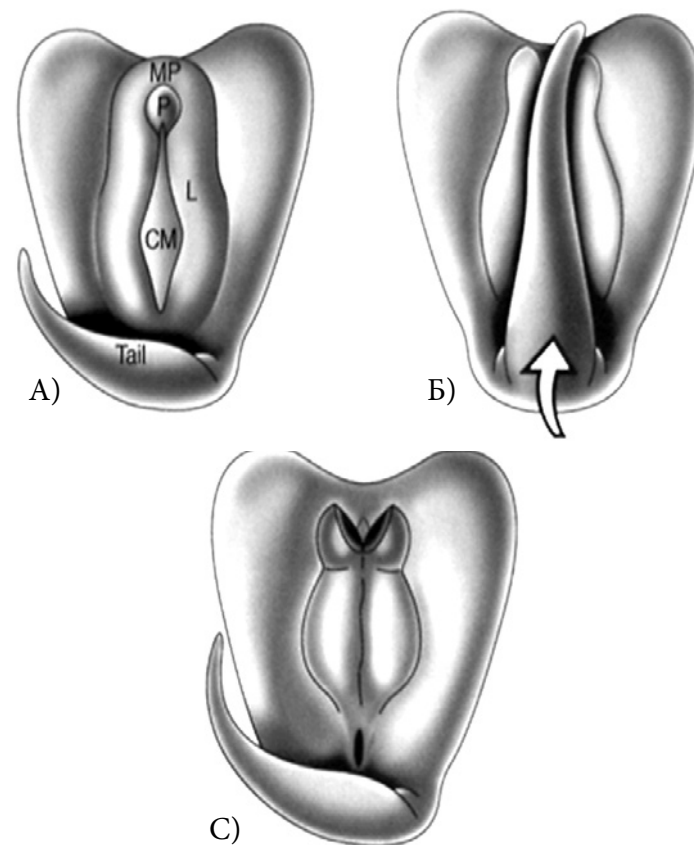


Рис. 2.

Серия диаграмм, показывающих развитие наружных гениталий и компрессионное воздействие хвоста эмбриона на гениталии и подлежащие ткани.

- А) нормальное положение хвоста эмбриона по отношению к гениталиям. P - Phallus (член); MP- mons pubic (лонное сочленение); L - labioscrotal folds (половые губы, мошоночная складка).
- В) хвост закрывает клоакальную мембрану и клоакальные бугорки. В результате сдавления нарушается соединение лонных костей и возникает порок полового члена.
- С) локальное воздействие приводит к нарушению формирования полового члена и правильному соединению лонных костей.

ИСТОРИЧЕСКИЕ СВЕДЕНИЯ ОБ ЭКСТРОФИИ И ЭПИСПАДИИ

Первые упоминания об экстрофии мочевого пузыря датируются 2000 г. до н.э., их можно обнаружить на Ассирийских клинописных дощечках [10]. В то время врожденные аномалии у людей и животных тщательно записывались на дощечки из-за их важности в качестве примет и использовались предсказателями для гадания. М. Feneley и J.P. Gearhart исследовали ассиро-вавилонские описания врожденных аномалий из клинописных текстов в Британском музее в Лондоне. Хотя ссылки на аномалии наружных половых органов были частыми (например, гермафродитизм, отсутствие наружных половых органов, односторонний и двусторонний крипторхизм), информации об аномалиях почек и мочевого пузыря было мало и их было трудно интерпретировать с медицинской точки зрения. Удвоение органов и необычное их расположение описывались подробно, благодаря их отчетливой выраженности, однако сочетанные пороки развития органов мочеполовой системы описаны не были. На основе этих исследований, проведенных видным ассириологом, наличие точного описания экстрофии мочевого пузыря или клоаки не было подтверждено. Первый зарегистрированный случай описания эписпадии приписывают византийскому императору Ираклию (610 - 641 г. н.э.). Первое же подробное описание экстрофии как врожденного порока за авторством J. Schenckvon Grafenberg было описано в 1595 г. [1]. А сам термин «экстрофия» впервые был использован F. Chaussier в 1780 г. [10]. С тех пор хирурги трудились над улучшением результатов лечения данной мальформации, однако прогресс стал намечаться лишь с конца XIX в.

C. Triersch в 1869 году описал закрытие обнаженного мочевого пузыря латеральными лоскутами, что позволило достичь емкости мочевого пузыря около 100 мл [11]. В 1894

K. Maydl описал более успешный метод отведения мочи с трансплантацией треугольника Льео в прямую кишку. W.F. Leadbetter усовершенствовал технику для предотвращения рефлюкса из сигмовидной кишки в мочеточник [12]. F.von Trendelenburg в 1906 году сообщил о выполненной двусторонней крестцово-подвздошной остеотомии и применении тазовой петли для защиты закрытой передней стенки мочевого пузыря [13]. В 1942 году Н.Н. Young доложил о первом случае удержания мочи после закрытия экстрофии мочевого пузыря [цитировано по 1,2]. В 1948 г. L.Michon опубликовал случай успешного результата лечения пациента, которому была выполнена полная реконструкция [15]. Н. Leroy и R.D. Jeffs в 1983 г. [16]., Н-Г. Mesrobian и соавт. в 1988 г. [17], а также P.G. Ransley в 1991г. получили результат удержания мочи после этапной реконструкции с усовершенствованием уретропластики, и аугментации мочевого пузыря от 75% до 80% [1,2,18-22]. Первую успешную уретропластику при эписпадии выполнил F.V.Cantwell в 1895 г.: произведена полная мобилизация уретральной площадки, создана тубуляризованная уретра и перемещена под кавернозные тела, которые предварительно были ротированы в дорсальном направлении и соединены в средней трети уретры [23].

Контрольные вопросы:

1. *Каким годом датируется первое упоминание экстрофии?*
2. *Кто и когда впервые описал экстрофию мочевого пузыря?*
3. *Когда и кем был введен термин «экстрофия»?*
4. *Назовите автора, начавшего практику хирургического лечения экстрофии?*
5. *Назовите дату первой успешной тазовой остеотомии?*
6. *Кем в 1895 г. придуман метод восстановления уретры при эписпадии?*

ЭПИДЕМИОЛОГИЯ

Опубликованы различные данные о заболеваемости КЭЭ, особенно в отношении различных подтипов порока, в различных этнических группах, а также относительно гендерного соотношения. В общей сложности частоту заболеваемости всех случаев КЭЭ можно оценить, как 1 на 10000 новорожденных. Соотношение заболеваемости лиц мужского пола по сравнению с женским варьирует от 1,5:1 до 6,0:1 [24-27]. Изолированная эписпадия встречается относительно редко, частота составляет 1:117000 новорожденных мальчиков и 1:484000 – новорожденных девочек. Частота выявления классической экстрофии составляет 1:30000 живых новорожденных, у мальчиков наблюдается в 3-4 раза чаще, чем у девочек. Наиболее тяжелая форма клоакальной экстрофии отмечалась частотой до 1:200000 - 1:400000 новорожденных, причем соотношение выявления у мальчиков и девочек равно 2:1 [1,3-5].

Международный информационный центр мониторинга врожденных дефектов в 2008 году зарегистрировал 148 случаев эписпадии, что составило 2,4 на 100 000 родившихся; при этом данный порок был выявлен только у четырех девочек [25]. Тем не менее, вполне вероятно, что доля женщин, страдающих недержанием мочи с Э, по-прежнему не полностью диагностируется [24]. Принимая во внимание данный факт, в последнее время сообщалось, что соотношение мужчин и женщин при Э равно 1,4:1. В Европе заболеваемость Э колеблется в разных странах и составляет 0,6 на 100000 во Франции – и 4,7 на 100000 - в Дании. Наибольшая встречаемость Э (8,1 на 100 000) - отмечена у американских индейцев, в то время как заболеваемость среди американцев азиатского происхождения составила 1 на 100000 [25].

Зарегистрированная заболеваемость КЭМП в 2002 году варьировала от 2,1 до 4,0 на 100000 живорожденных [24,25]. КЭМП встречается чаще среди младенцев белой расы, и заболеваемость зависела от географического положения и

социально-экономического статуса родителей [28]. Хотя С.Р. Nelson и соавт. обнаружили почти равное отношение мужчин и женщин при КЭМП, обобщение сведений многочисленных исследований показывают, это показатель равен 2,4:1 [25,28]. Сообщения о более высоких соотношениях заболеваемости мужчин и женщин (5:1 или 6:1) очень редки. Также имеют место связанные факторы риска, такие, как преждевременные роды, низкий вес при рождении, многоплодные роды.

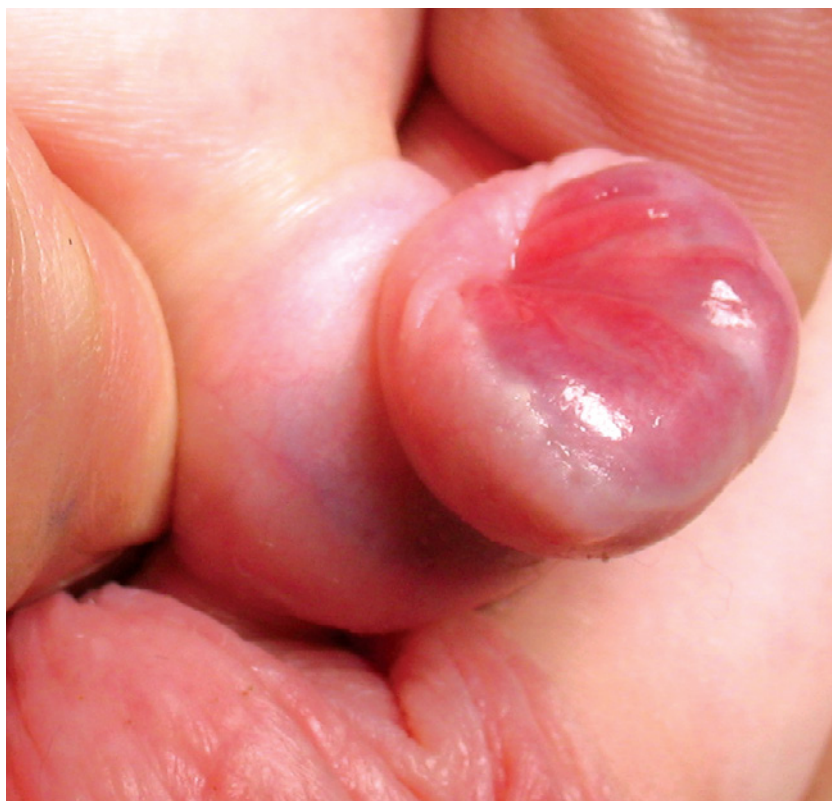Вероятность рождения второго ребенка с экстрофией в одной семье по данным литературы составляет не более 5% [1-4]. Тем не менее, в нашей собственной практике (лечение более 250 пациентов) мы наблюдали семью, в которой родились два мальчика с классической экстрофией мочевого пузыря. Разница в возрасте их составляла 5 лет.

Контрольные вопросы:

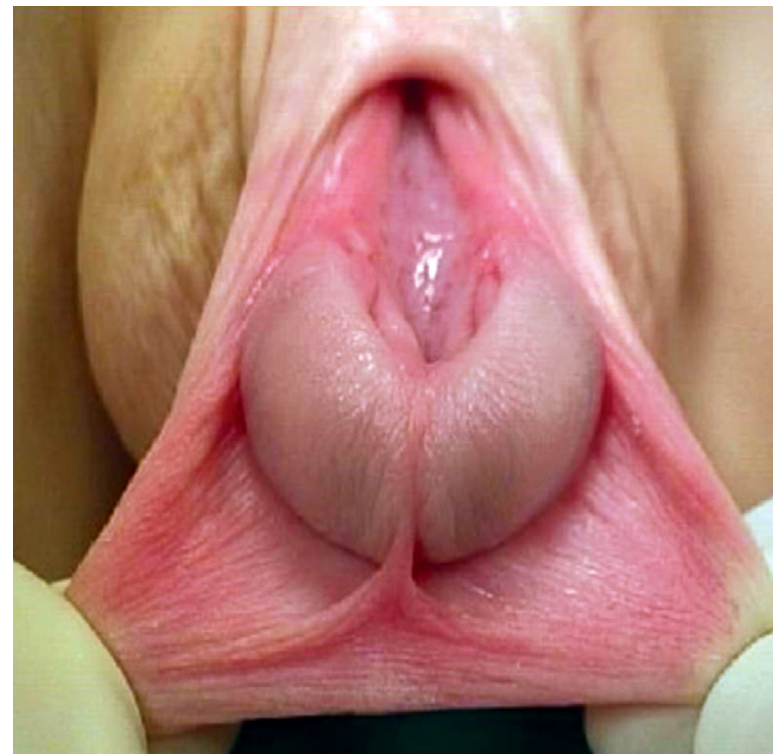
1. Какова частота встречаемости комплекса экстрофия-эписпадия?
2. Каково гендерное (по половому признаку) соотношение в заболеваемости экстрофией?
3. Каковы факторы развития экстрофии?
4. У представителей какой расы чаще встречается экстрофия?

КЛИНИЧЕСКИЕ ПРОЯВЛЕНИЯ

Все составные элементы КЭЭ имеют свою специфику и определяются при осмотре сразу после рождения педиатрами и акушерами. При эписпадии анатомические изменения полового члена выражены следующим образом: уретра расщеплена вплоть до наружного отверстия мочеиспускательного канала, которое в зависимости от формы Э может располагаться на головке (рис. 3), средней и проксимальной части ствола полового члена (рис. 4), в пенис-пубикальном углу (рис. 5).



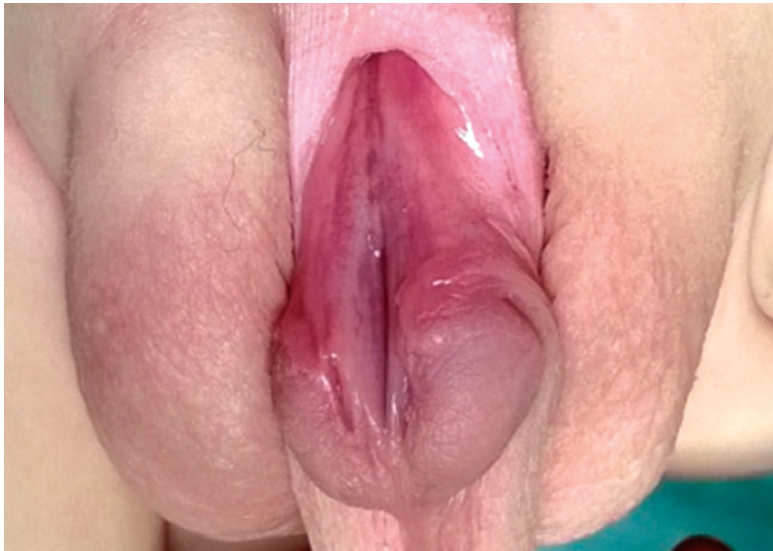*Рис. 3.
Головчатая форма эписпадии.*



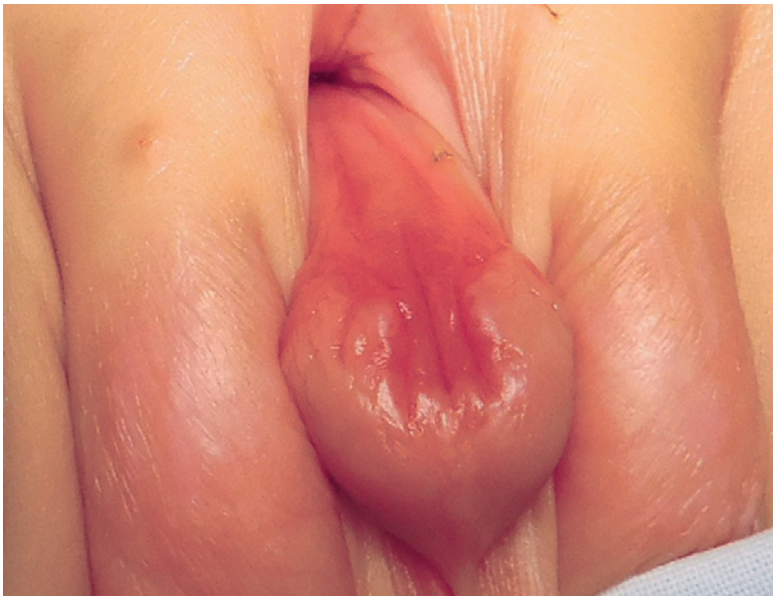*Рис. 4.
Стволовая форма эписпадии.*

При тотальной эписпадии передняя стенка мочеиспускательного канала отсутствует на всем протяжении. Головка полового члена уплощена, крайняя плоть покрывает лишь ее вентральную поверхность. Оба пещеристых тела расположены под уретральной площадкой. Внимательный осмотр позволяет определить семенной бугорок и семенные протоки. Вследствие расхождения лонных костей и прямых мышц живота, половой член укорочен, имеет дорсальную деформацию. У большинства пациентов-мальчиков (около 70%) тотальная эписпадия сопровождается полным недержанием мочи [1-4,26,29].

Рядом авторов высказывалось предположение, что мужская тотальная эписпадия похожа на КЭМП, за исключением того,



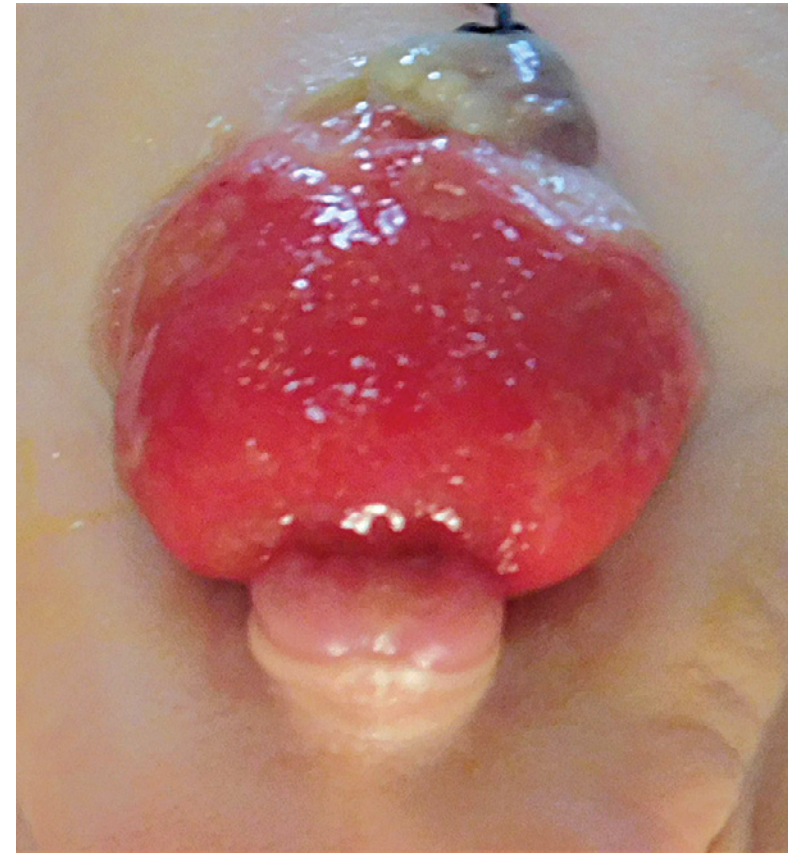
*Рис. 5.
Субтотальная эписпадия.*



*Рис. 6.
Тотальная эписпадия.*

что при тотальной эписпадии мочевого пузыря сформирован и операция по его закрытию не требуется [1-4,26,30].

Классическая экстрофия мочевого пузыря в дополнение к проявлениям тотальной эписпадии характеризуется дефектом передней брюшной стенки и открытым наружу мочевым пузырем, при этом задняя стенка мочевого пузыря замещает собой отсутствующую часть передней брюшной стенки (рис. 7).



*Рис. 7.
Классическая экстрофия мочевого пузыря у мальчика 8 дней.*

Видимая слизистая мочевого пузыря часто гиперемирована (возможно, из-за применения грубых салфеток, повреж-

дающих слизистую) выглядит красноватой при рождении, на поверхности могут быть слизистые полипы. Использование мягкой полиэтиленовой пленки с мелкими перфорациями, позволяет сохранить слизистую от травмы и уменьшить вероятность возникновения полипозных разрастаний [26]. Пупок смещен книзу, далее отмечается расхождение прямых мышц живота ниже пупка и определяемые пальпаторно пупочные грыжи. Лобковые кости могут прощупываться с обеих сторон эвагинированной стенки мочевого пузыря. Яички обычно нормальных размеров, расположены в мошонке. Отмечается эктопия ануса кпереди и уменьшение расстояния от ануса до мошонки или влагалища.

Наиболее сложная форма экстрофии - это клоакальная экстрофия (рис. 8), когда мочевой пузырь представлен двумя округлыми порциями, расположенными на расщепленной по передней поверхности толстой кишки, порок сопровождается огромным дефектом передней брюшной стенки и укороченным кишечником. Половой член у мальчиков разделен на две части по средней линии, с отдельным кавернозным телом по краю лонной кости и без уретральной площадки. У детей с данным пороком наблюдается нарушение иннервации тазовых органов, поэтому у них сложно достигнуть эффективного естественного удержания мочи и кала даже после выполнения сложнейших реконструктивных вмешательств [1-4,30].

СОЧЕТАННАЯ ПАТОЛОГИЯ

Аномалии, связанные с эписпадией, обычно ограничиваются деформацией кавернозных тел полового члена, диастазом костей лонного сочленения и недостаточностью удерживающего механизма мочевого пузыря. Единственной реальной аномалией, наблюдавшейся J. Ben-Chaim и соавт. в 11 случаях среди пациентов с эписпадией, была агенезия левой почки [31].

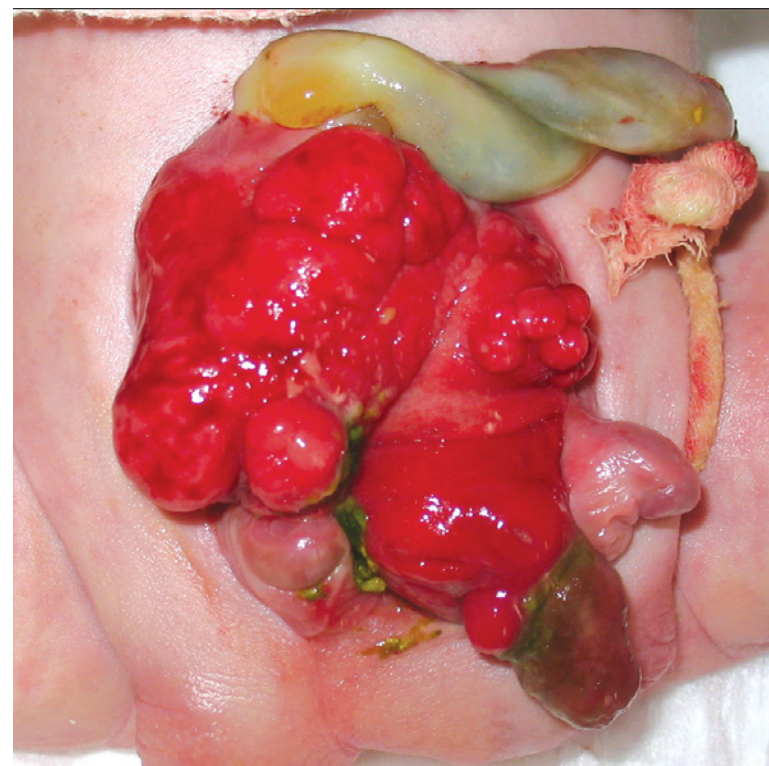

Рис. 8.
Клоакальная форма экстрофии у мальчика 5 дней.
Выраженная эвентрация кишечника.
Расщепленный на две части половой член.

В обзоре, опубликованном S. Agar и соавт. в 1988 году, описан один случай агенезии почки и один случай эктопии почки в группе из 38 пациентов [29]. Уретеро-везикальное соустье при тотальной эписпадии зачастую недостаточно, в различных исследованиях описываются от 30% до 40% встречаемости пузырно-мочеточникового рефлюкса (ПМР) [19,29]. Однако, более частое выявление ПМР у больных с эписпадией можно объяснить погрешностью проведения цистографии - введением в пузырь уменьшенного объема, что является нормой для больных с эписпадией, контрастного вещества, заведомо превышающего его физиологическую емкость [26].

Урологические аномалии (такие, как обструкция лоханочно-мочеточникового сегмента, тазовая эктопия почки, подковообразная почка, гипоплазия или агенезия почки, мегауретер, эктопия мочеточника, уретероцеле и удвоение чашечно-лоханочной системы) наблюдаются, в среднем, у одной трети всех пациентов с ЭМП, особенно в популяции больных с клоакальной экстрофией [1-4,26,30]. Тем не менее, у 100% детей с ЭМП отмечается наличие двухстороннего пузырно-мочеточникового рефлюкса (ПМР) вследствие нарушения развития пузырно-мочеточникового соустья. В обзоре, опубликованном J.Ben-Chaim и соавт. среди мальчиков с тотальной эписпадией ПМР встречается реже, чем у пациентов с ЭМП (82% против 100%, соответственно) [31].

Контрольные вопросы:

1. Как диагностировать экстрофию при рождении?
2. На какие формы подразделяется экстрофия и эписпадия?
3. Какие изменения полового члена характерны для эписпадии?
4. Чем чреват большой диастаз лонных костей?
5. Какие патологии чаще всего сочетаются с экстрофией мочевого пузыря?

МЕТОДЫ ЛЕЧЕНИЯ ПОРОКА ПОЛОВОГО ЧЛЕНА ПРИ ЭПИСПАДИИ-ЭКСТРОФИИ

Лечение больных с экстрофией-эписпадией комплексом имеет множество различных задач. Поэтому в данном учебном пособии мы подробно остановимся только на коррекции порока развития полового члена.

Цель коррекции тотальной эписпадии состоит в достижении удержания мочи с сохранением верхних мочевых путей и реконструкции косметически приемлемого полового члена. Хирургическое лечение недержания мочи практически идентично тому, что выполняется при закрытии экстрофии мочевого пузыря.

Коррекция тотальной эписпадии мальчиков предусматривает решение нескольких задач:

- формирование уретры на всем протяжении от шейки мочевого пузыря до вершины головки полового члена,
- устранение дорсальной деформации кавернозных тел,
- увеличение длины полового члена до достаточных размеров для выполнения полового акта во взрослом возрасте,
- обеспечение адекватного удержания мочи с возможностью накопления и свободной ее эвакуации из мочевого пузыря среднего физиологического объема.

Роль остеотомии

Значение операции остеотомии подвздошных костей таза при реконструктивных операциях у пациентов с экстрофией сводится к сближению костей симфиза, что обеспечивает снижение натяжения мышц и надежное закрытие брюшной стенки, а также перемещение закрываемого мочевого пузыря глубже в таз. Эти факторы напрямую влияют на улучшение удержания мочи и снижение риска рецидива ЭМП. С точки зрения реконструкции полового члена, сведение лонных костей обеспечивает удлинение полового члена [1]. За счет расхождения симфиза происходит растяжение ножек ка-

вернозных тел, что является одним из факторов укорочения полового члена у пациентов с ЭМП до 50% его длины [32]. В настоящее время в мировой практике используются различные формы остеотомии. Наиболее часто выполняется поперечная подвздошная остеотомия, диагональная среднеподвздошная остеотомия, задняя сагиттальная подвздошная остеотомия, комбинированная вертикальная и горизонтальная тазовая остеотомия, передняя лобковая остеотомия (рамотомия) [34,35].

Н.Н. Young сообщил о первом эффективном лечении недержания мочи у пациента мужского пола с тотальной эписпадией в 1922 г. [10]. С этого времени результаты лечения тотальной эписпадии постепенно улучшаются [1,2,19,29,33,36].

У пациентов с тотальной эписпадией и большой ёмкостью мочевого пузыря, реконструкция эписпадии и шейки мочевого пузыря может быть выполнена одномоментно. Тем не менее, результаты лечения небольшого мочевого пузыря в сочетании с экстрофией [30] и небольшого мочевого пузыря в сочетании с эписпадией [36] привели к практике выполнения уретропластики и удлинения полового члена до реконструкции шейки мочевого пузыря. Небольшой, инконтинентный мочевой пузырь при наличии ПМП едва ли является идеальным случаем для реконструкции шейки мочевого пузыря и реимплантации мочеточников. Важно принимать во внимание, что дети с тотальной эписпадией имеют малый по вместимости мочевой пузырь (микроцистис). А именно стенка детрузора может быть эффективно использована для создания удерживающего механизма при пластике шейки мочевого пузыря [4,5].

Исходная емкость мочевого пузыря является наиболее доминирующим показателем прогноза удержания мочи. В исследовании S. Arari соавт. отмечен гораздо более высокий уровень удержания мочи у тех пациентов, которые имели адекватную емкость мочевого пузыря до реконструкции шейки мочевого пузыря, чем у пациентов с неадекватной емкостью последнего (71% против 20%, соответственно). Пластика шейки мочевого пузыря по Young-Dees-Leadbetter, уретропексия по Marshall-

Marchetti-Krantz и реимплантация мочеточника выполняются, когда емкость мочевого пузыря достигает приблизительно 80-85 мл, что обычно соответствует возрасту 4-5 лет [29].

Эффект удержания мочи после коррекции эписпадии по данным различных авторов отражен в таблице 1. Большинству из этих пациентов пластика шейки мочевого пузыря выполнена по Young-Dees-Leadbetter. Наибольший процент удержания мочи (82%) получен Ben-Chaim и соавт. [31]. Коррекция эписпадии способствует повышению сопротивления току мочи на выходе из мочевого пузыря и возможному увеличению емкости мочевого пузыря, что необходимо для дальнейшей реконструкции шейки мочевого пузыря.

Таблица 1.
Процент достижения удержания мочи после коррекции эписпадии у мальчиков

Показатель	Burkholder GV, Williams DI (1965) [33]	Kramer SA, Kelalis P., (1982) [19]	Arap S. и соавт., (1988) [29]	Ben-Chaim J. и соавт., (1995) [31]
Количество наблюдений	27	53	38	15
Проведено реконструкций шейки мочевого пузыря	17	32	21	11
Успешная коррекция недержания мочи	8	22	15	9
Процент успешной коррекции	47%	69%	71%	82%

Хотя пациенты из обеих групп с микроцистисом достигают несколько большей емкости мочевого пузыря после коррекции эписпадии, увеличение объема мочевого пузыря отмечено больше у пациентов с тотальной эписпадией. Это увеличение емкости мочевого пузыря может быть причиной повышения качества удержания мочи в этой группе, по сравнению с группой пациентов с классической ЭМП [2,33,36]. Клинически мочевые пузыри при тотальной эписпадии более гибкие, их легче мобилизовать и выполнить реконструкцию шейки мочевого пузыря.

Реконструктивные операции на половом члене при эписпадии и экстрофии одинаковы.

Основными задачами реконструкции полового члена являются:

- коррекция искривления кавернозных тел, их расправление;
- формирование уретры;
- реконструкция головки;
- закрытие дефекта кожи полового члена.

Предложено много различных способов реконструкции уретры при тотальной эписпадии. G. Monfort предложил использовать поперечный перемещенный лоскут [37]. Располагать реконструированную уретру между и под кавернозными телами предлагали многие авторы [1, 2, 23, 30, 36].

M.I. Mitchell и D.J. Bagley предложили методику полной разборки полового члена [38]. Позже другие авторы сообщили о многоцентровом опыте работы по этой методике, ими было прооперировано 17 пациентах в четырех учреждениях [39] - искривление полового члена было скорректировано, эректильная функция при этом была сохранена, наружное отверстие уретры было, в конечном счете, расположено на головке полового члена. При этом пациенты были удовлетворены косметическими результатами данной операции. Характерной особенностью операции Mitchell является полное разделение кавернозных тел и рассечение головки на две от-

дельные половинки, с диссекцией уретральной площадки от кавернозных тел (рис. 9).

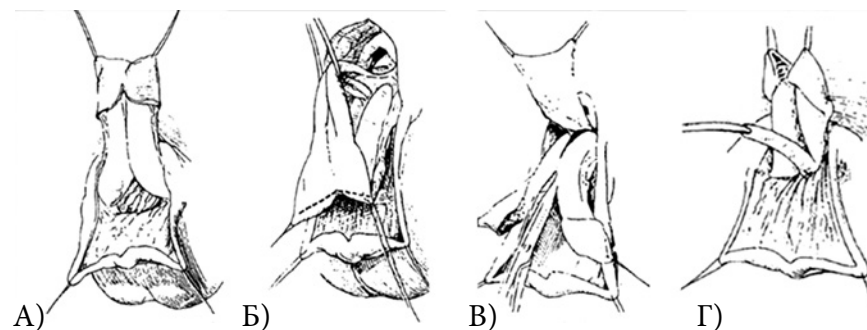


Рис. 9.

Этапы уретропластики по методике Mitchell-Bagley:

- А) выделение кавернозных тел;*
Б) мобилизация уретральной площадки;
В) рассечение головки и разделение кавернозных тел;
Г) этап формирования уретры и сшивания кавернозных тел.

M.I. Mitchell и D.J. Bagley считали, что полное рассечение кавернозных тел и головки на две отдельные половинки необходимо для упрощения выполнения медиальной ротации кавернозных тел, с тщательной вентрализацией тубуляризированной уретральной площадки [38]. Ротация кавернозных тел приводит к удовлетворительной коррекции дорсального искривления. Однако 77% пациентов в последующем требуются дополнительные операции по коррекции гипоспадии, поскольку во время «разборки полового члена» и распрямлении кавернозных тел длины уретральной площадки оказывается недостаточной для достижения верхушки головки полового члена [40].

В более крупном исследовании, выполненном P.G. Ransley и I. Surer с соавт., были получены положительные результаты лечения по модифицированной методике Cantwell-Ransley [41,43]. Для выпрямления изогнутого полового члена при эписпадии авторы представили методику иссечения дорсальной хорды и сохранения дорсомедиального анастомоза

пещеристых тел над уретрой [43]. Эта техника подразумевает мобилизацию уретральной площадки от подлежащих тканей и отсепаровку кавернозных тел друг от друга. Дистальная часть уретральной площадки, кавернозных тел и головка остаются неиссеченными для обеспечения хорошего кровоснабжения и предотвращения укорачивания формируемой уретры (рис. 10).

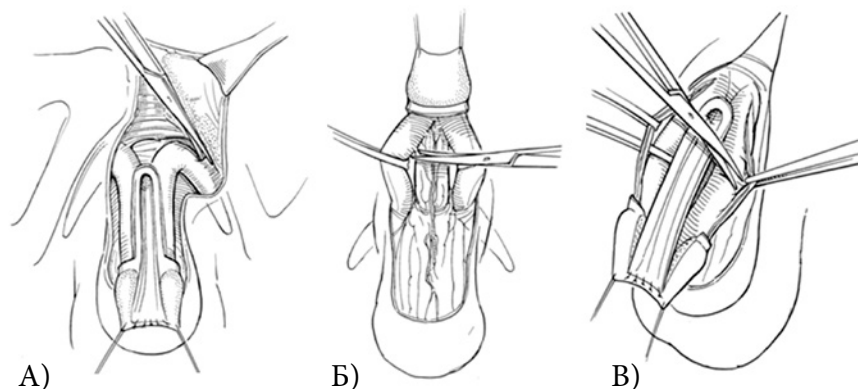


Рис. 10.

Схема уретропластики по методике Cantwell-Ransley.

А) этап мобилизации ножек кавернозных тел;

Б) мобилизация уретральной площадки;

В) этап выделения сосудисто-нервных пучков.

Уретральная площадка тубуляризуется и помещается на вентральную поверхность, под кавернозные тела. Мобилизованные кавернозные тела ротируются медиально и фиксируются посредством наложения кавернозо-кавернозостомии (соединения кавернозных тел между собой), обеспечивая эффективное расправление кавернозных тел (рис. 11).

Однако в послеоперационном периоде у больных пубертатного возраста с выраженной дисплазией белочной оболочки по дорсальной поверхности кавернозных тел наблюдается ее значительное укорочение по сравнению с длиной белочной оболочки вентральной поверхности. В таких случа-

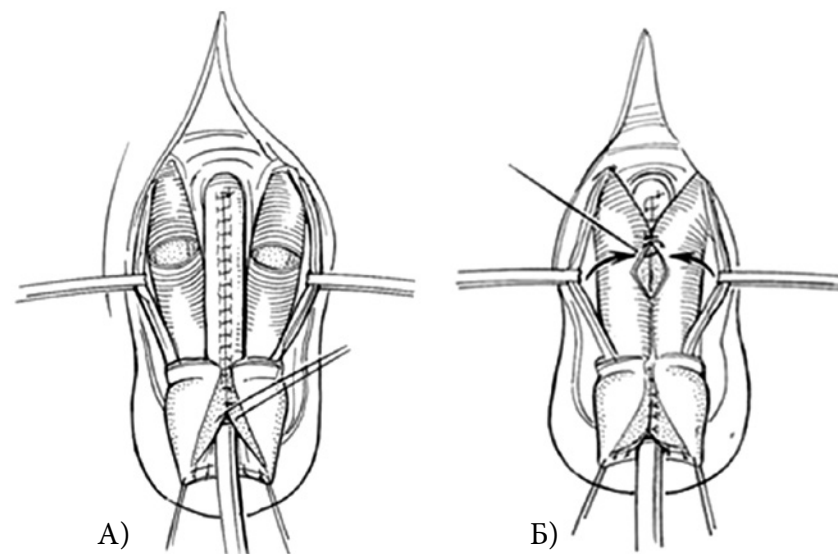


Рис. 11.

Схема уретропластики по методике Cantwell-Ransley.

А) этап формирования уретры;

Б) этап ротации и сшивания кавернозных тел над уретрой.

ях ротации кавернозо-кавернозного анастомоза может быть недостаточно. Могут наблюдаться S-образные локальные искривления дистальной части кавернозных тел (по типу «кобры») [45-49]. Преимуществами техник Cantwell-Ransley и Mitchell-Bagley являются анатомически правильная реконструкция с лишь незначительной степенью остаточной девиации кавернозных тел, низкий уровень образования свищей, благодаря укрытию неоуретры кавернозными телами на всем протяжении. Если мобилизация уретральной площадки от кавернозных тел достаточно радикальная, то кавернозные тела наиболее вероятно могут быть соединены без натяжения, без необходимости выполнения корпоротомии и полной мобилизации нейроваскулярных пучков. Тем не менее, грубые рубцы после ранее перенесенных операций и укороченность сосудисто-нервных пучков в последствии могут привести к серьезным осложнениям - часто неисправимым искривлени-

ям полового члена. Одним из основных требований к этим операциям является аккуратная и тщательная мобилизация сосудисто-нервного пучка (с использованием микрохирургической оптики), что способствует поддержанию достаточного кровоснабжения, иннервации, сохранению эрекции и, самое главное, – профилактике ишемии головки полового члена. Однако, возможны случаи, когда даже самые опытные хирурги отказываются от дальнейшей мобилизации кавернозных тел и сосудисто-нервного пучка из грубых рубцов из-за опасности их повреждения [47,48,49].

Контрольные вопросы:

1. *Каковы цели коррекции тотальной эписпадии у мальчиков?*
2. *Какова роль остеотомии в лечении экстрофии мочевого пузыря?*
3. *Какие ткани используются для формирования сфинктера при реконструкции мочевого пузыря?*
4. *Каков процент удержания мочи после пластики шейки мочевого пузыря?*
5. *Что является характерной особенностью пластики уретры по Митчеллу?*
6. *В чем преимущество пластики уретры по Кентвеллу-Ренсли над другими методиками?*

АНАЛИЗ СОБСТВЕННЫХ НАБЛЮДЕНИЙ. КОМПЛЕКСНОЕ ЭТАПНОЕ ЛЕЧЕНИЕ ПОРОКА РАЗВИТИЯ ПОЛОВОГО ЧЛЕНА У МАЛЬЧИКОВ С ЭПИСПАДИЕЙ И ЭКСТРОФИЕЙ МОЧЕВОГО ПУЗЫРЯ

Эписпадия - редкий врожденный порок развития полового члена, характеризующийся расщеплением незаращением (расщелиной) дорсальной стенки уретры на различном протяжении, деформацией кавернозных тел и разной формой недержания мочи.

В нашей стране крайне мало публикаций по данному направлению, что вероятно связано с редкостью патологии. Многие хирурги, эпизодически встречаясь с эписпадией, продолжают использовать устаревшие способы хирургического лечения порока. Предложено несколько десятков методик лечения эписпадии, включая операции Cantwell-Ransley, Mitchell-Bagli, Duplay и Young. По данным литературы за последнее десятилетие удалось достигнуть некоторого улучшения результатов реконструкции уретры и удлинения полового члена с хорошими косметическими результатами [30]. Однако, отдаленные результаты лечения показывают, что у каждой методики существуют определенные недостатки: укорочение ствола полового члена и сохранение деформации кавернозных тел, риск интраоперационного повреждения сосудисто-нервного пучка, частое возникновение свищей уретры и неудовлетворительный косметический результат. В ряде случаев сохраняется недержание мочи [42,43,45].

По нашему мнению, только комплексное лечение эписпадии, оказывающее воздействие на все анатомические дефекты этого сложного порока развития, помогает получить более полный хирургический эффект коррекции заболевания.

Наше исследование посвящено определению комплекса мер, необходимых для полноценной коррекции эписпадии - формированию уретры, устранению деформации и удлинения кавернозных тел в сочетании с улучшением удержания мочи у детей с эписпадией и экстрофией мочевого пузыря.

Детское уроandroлогическое отделение НИИ урологии и интервенционной радиологии им. Н.А. Лопаткина имеет уникальный опыт лечения 185 больных с эписпадией и экстрофией. Коррекция порока развития полового члена проведена у 110 мальчиков в возрасте от 5 дней до 18 лет в период с 2000 по 2014 гг. Операции 46 новорожденным проводили на базе отделения новорожденных детской клинической больницы Св. Владимира. (главный врач. С.И. Заварохин).

Больных с эписпадией было 51: субтотальная эписпадия – у 27 детей, тотальная эписпадия – у 24; экстрофия мочевого пузыря имела у 57 пациентов, экстрофия клоаки – у 2 мальчиков.

Условно все пациенты были разделены на три группы.

В первую группу вошли 10 пациентов, оперированных в различных клиниках Москвы и России в период с 2000 по 2006 гг. по поводу эписпадии/экстрофии по методике Duplay. Данные больные составили группу сравнения. Этим мальчикам (10) был сформирован только мочеиспускательный канал, мобилизация кавернозных тел не проводилась, не выполняли иссечения рубцовой хорды и расправления кавернозных тел. больным с экстрофией мочевого пузыря не предпринимались попытки сведения костей таза в области лонного сочленения, поскольку остеотомии таким детям не выполняли.

Вторую группу составили 18 детей, операции которым выполнены в нашем отделении в период с 2006 по 2010 гг. Таким пациентам проведена пластика уретры по методике Cantwell с мобилизацией кавернозных тел, перемещением созданной уретры под кавернозные тела, в сочетании с операцией по сведению лонных костей и пластикой шейки мочевого пузыря. Однако отделения ножек кавернозных тел от ветвей лонных костей и пластики белочной оболочки по дорсальной поверхности полового члена не выполняли.

В третью группу включены 82 больных, которым проведен весь комплекс мер, направленных на увеличение длины кавернозных тел полового члена. Пациенты оперированы в период с 2010 по 2016 гг. 32 больных имели эписпадию и 50 - экстрофию мочевого пузыря, возраст больных составлял от 11 мес. до 19 лет (средний возраст - 4,36 лет).

ПЛАН ОБСЛЕДОВАНИЯ

План обследования включал обязательные обследования, которые выполняли всем больным и дополнительные исследования, которые проводили по показаниям.

Обязательные методы исследования:

- клинический анализ крови,
- определение группы крови и резус-фактора,
- биохимический анализ крови,
- коагулограмма,
- ЭКГ,
- общий анализ мочи,
- УФМ
- УЗИ почек, мочеточников и мочевого пузыря.

Всем пациентам, способным удерживать мочу, проводилась урофлоуметрия для оценки качества мочеиспускания до и после операции. Проводилось ультразвуковое исследование почек, мочеточников и мочевого пузыря для исключения сочетанной патологии мочевыделительной системы.

Дополнительные исследования:

- цистография,
- экскреторная урография,
- цистоуретроскопия.

Физикальное обследование

Особенное внимание нами уделялось оценке местного статуса. Подробно изучались внешние анатомические проявления порока развития полового члена: в ходе сбора анамнеза оценивалось качество утренних спонтанных эрекций (со слов родителей). Оценивался внешний вид, общая длина полового члена, расположение меатуса (при эписпадии), форма и диаметр наружного отверстия уретры, ширина и длина уретральной площадки.

Для объективизации оценки степени выраженности проявлений порока развития полового члена нами была разработана аналоговая шкала, позволяющая классифицировать клинические случаи по тяжести (таб. 2).

Таблица 2.
Аналоговая шкала предоперационной оценки тяжести состояния пациента с эписпадией.

Баллы	0	1	2	3
Размер полового члена*	>5 см	3-5 см	Скрытый половой член	Микрофаллус <3 см
Расположение меатуса	Венечная борозда	Ствол полового члена	Пенопубикальный угол	Экстрофия мочевого пузыря
Ширина уретральной площадки	>1,5 см	1-1,4 см	<1 см	
Выраженность крайней плоти	Избыточна	Достаточна	Не выражена	Обрезана
Искривление полового члена	нет	< 30°	30-45°	> 45°
Число предыдущих операций	0	1	2	>2
Наличие свищей	нет	1	2	>2
Нарушение потока мочи	нет	Умеренное снижение потока	Стеноз на головке или стволе	Стеноз уретры на уровне шейки
Удержание мочи	Удержание	Неудержание	Частичное недержание	Тотальное недержание
Объем мочевого пузыря	Более 100 мл	100-50 мл	50-30 мл	≤30 мл (микроцистис)
Наличие ПМР	ПМР 0-1	ПМР 2-3	Мегауретер	Мегауретер двусторонний

Критериями данной шкалы послужили: размер полового члена, положение меатуса, ширина уретральной площадки, выраженность крайней плоти, степень искривления полового члена, качество удержания мочи. Кроме анатомических проявлений порока развития головки, уретральной площадки и ствола полового члена в данной таблице также отражены сопутствующие аномалии и патологические состояния, влияющие на конечный результат хирургического лечения. В мировой литературе эписпадию считают частью комплекса экстрофия-эписпадия, что является более логичным, учитывая одинаковый патогенез обоих заболеваний. Очень часто (до 50% случаев) экстрофия-эписпадия комплекс сочетается с микрофаллусом, микроцистисом, недостаточностью шейки мочевого пузыря, пузырно-мочеточниковым рефлюксом, нейрогенной дисфункцией мочевого пузыря, что напрямую влияет на число проводимых хирургических вмешательств и качество жизни пациентов. Кроме того, имеет значение число ранее перенесенных операций и наличие послеоперационных осложнений, таких, как свищи уретры, проявляющиеся подтеканием мочи помимо меатуса, стриктуры и дивертикулы уретры, о наличии которых можно судить по характеру изменения потока мочи.

Каждому признаку, в зависимости от его выраженности, присваивают количественное значение от 0 до 3 баллов. Соответственно, минимальный возможный балл по шкале предоперационной оценки 0 баллов, максимальный – 33 балла.

Сумма баллов по данной шкале отражает степень тяжести комплекса экстрофия-эписпадия и возможный прогноз частоты осложнений оперативного лечения, что также помогает определить дальнейшую тактику лечения.

Так, например, состояние пациента с экстрофией мочевого пузыря, перенесшего ранее операции по закрытию мочевого пузыря с пластикой шейки, но имеющего малый объем мочевого пузыря 40-50 мл, с частичным удержанием мочи, с сопутствующим пузырно-мочеточниковым рефлюксом 3 ст., и размером полового члена 3 см будет оценено в 15 баллов

предложенной шкалы. В то же время ребенок со стволовой эписпадией, без деформации кавернозных тел, с нормальным размером мочевого пузыря, с полным удержанием мочи, ранее не оперированный, будет иметь 3 балла. Соответственно опасность возникновения осложнений у этого ребенка будет ниже в 5 раз.

Оценку внешних проявлений порока развития и анатомических особенностей полового члена начинали с измерения длины полового члена. Длина пениса измерялась с помощью линейки, от пенисубитального угла до вершины головки в максимально натянутом положении (рис. 12). Ширину и длину уретральной площадки определяли так же с помощью линейки.

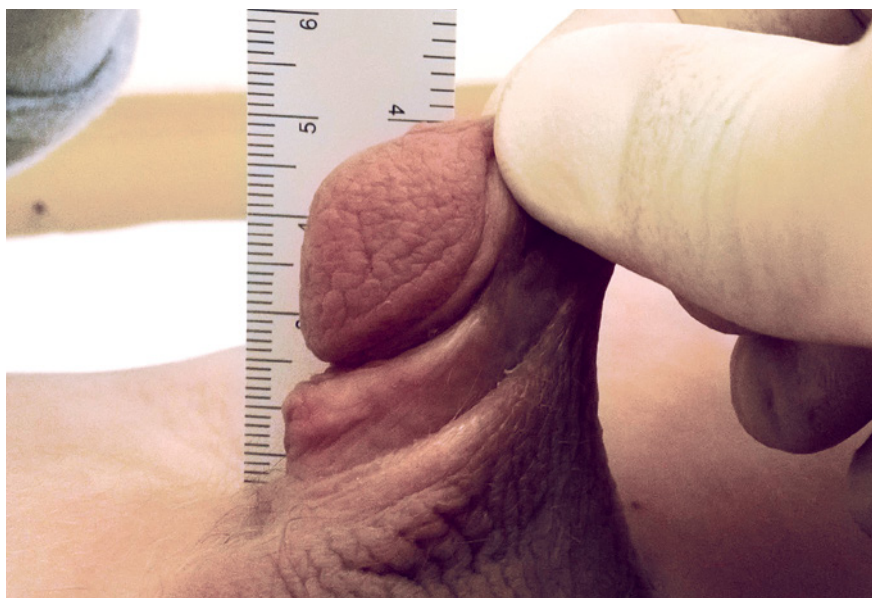

Рис. 12.

Измерение длины кавернозных тел у больного В. 10 лет с субтотальной эписпадией и укорочением полового члена.

Измеряли уровень смещения наружного отверстия уретры относительно вершины головки в см. Эта информация была актуальна преимущественно для больных с эписпадией. Опреде-

ляли форму и диаметр наружного отверстия уретры с помощью уретральных бужей.

Оценить степень деформации кавернозных тел при эписпадии достаточно сложно, а у мальчиков младшего возраста в особенности, поскольку спонтанные эрекции возникают довольно редко из-за низкого уровня тестостерона. Полноценную артифициальную эрекцию удавалось достигнуть только под общим наркозом во время операции путем заполнения кавернозных тел физиологическим раствором.

Для объективной оценки степени деформации кавернозных тел мы использовали транспортир. Углом деформации полового члена считали градус отклонения головки полового члена от ее нормального положения (рис. 13).

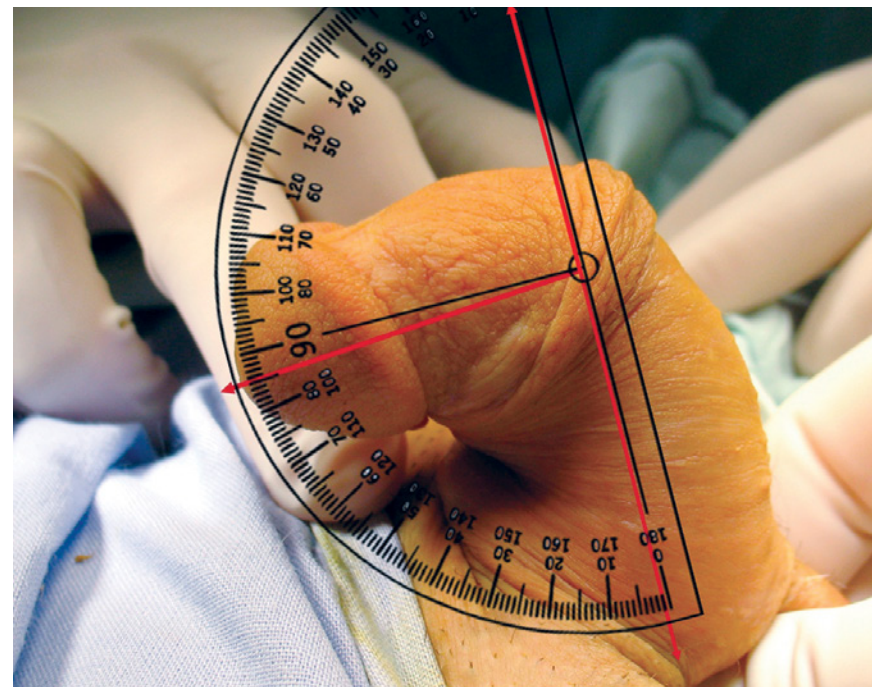


Рис. 13.

Измерение угла деформации у больного А. 16 лет с субтотальной эписпадией и 95° дорсальной деформацией кавернозных тел.

Сравнив среднюю длину кавернозных тел у детей с тотальной эписпадией и экстрофией мочевого пузыря, мы выяснили, что длина члена у детей со стволовой и головчатой эписпадией больше, чем у мальчиков с тотальной эписпадией, классической экстрофией мочевого пузыря и экстрофией клоаки. Причиной меньших размеров члена мы считаем более значимое расхождение лонных костей у детей с экстрофией и особенно с экстрофией клоаки.

Проведенные нами научные исследования позволили установить основные **факторы, определяющие длину кавернозных тел** у больных с эписпадией и экстрофией мочевого пузыря:

- исходная длина кавернозных тел (врожденная);
- диастаз лонных костей;
- степень мобилизации ствола и ножек кавернозных тел;
- степень дорсальной деформации кавернозных тел за счет гипоплазии белочной оболочки по дорсальной поверхности;
- длина искусственной уретры (у ранее оперированных больных).

На рисунке 14 представлена схема положения кавернозных тел у пациента с экстрофией мочевого пузыря и диастазом костей лонного сочленения. За счет расхождения лонных костей наблюдается растяжение ножек кавернозных тел в стороны, что приводит к укорочению длины пениса.

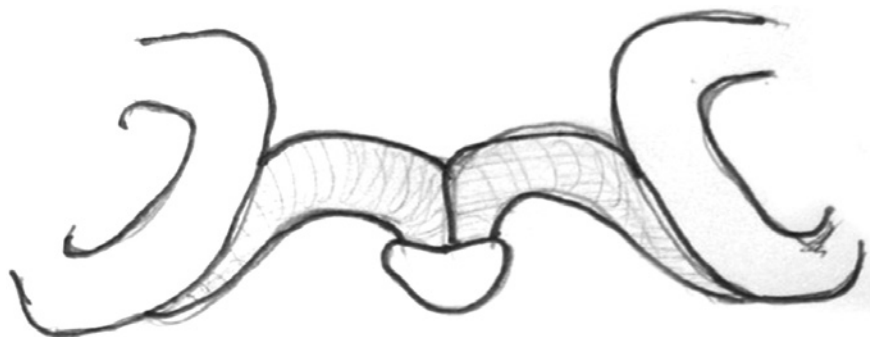


Рис. 14.

Схема расположения укороченных кавернозных тел у детей с экстрофией мочевого пузыря и большим расхождением лонных костей.

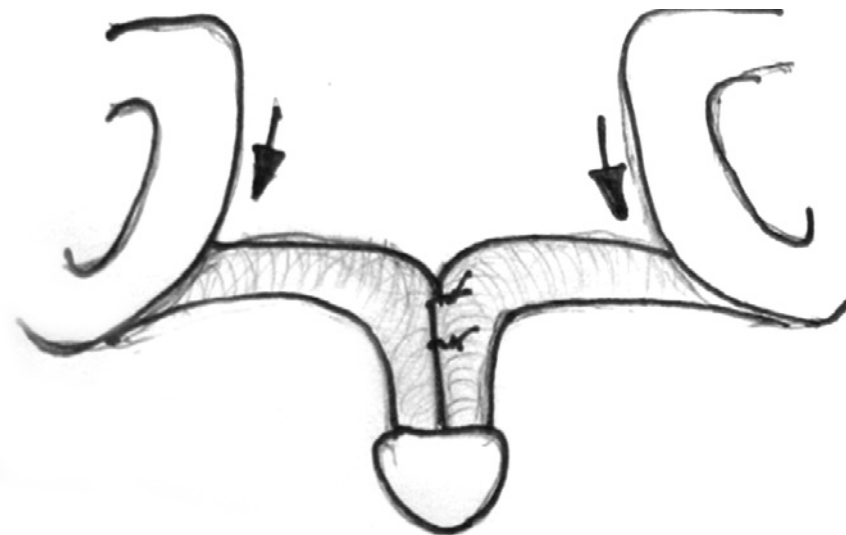


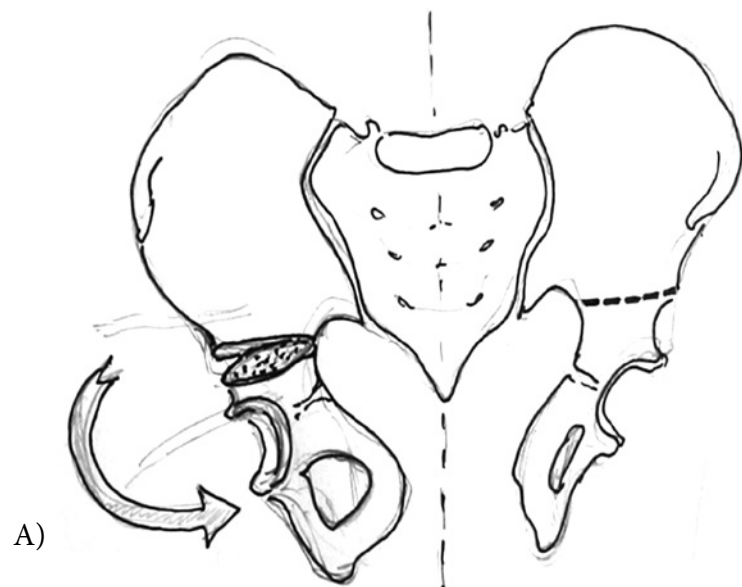
Рис. 15.

Некоторое удлинение полового члена за счет мобилизации ножек кавернозных тел от нижних ветвей лонных костей.

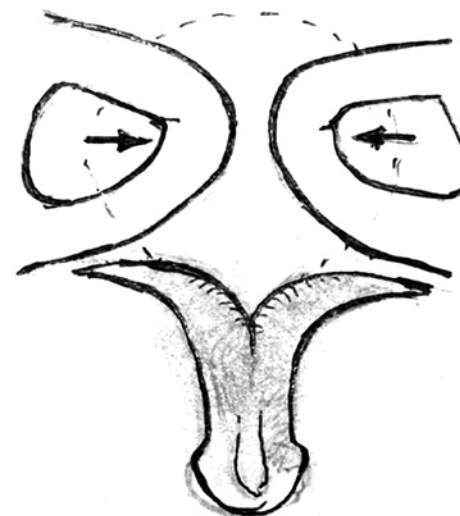

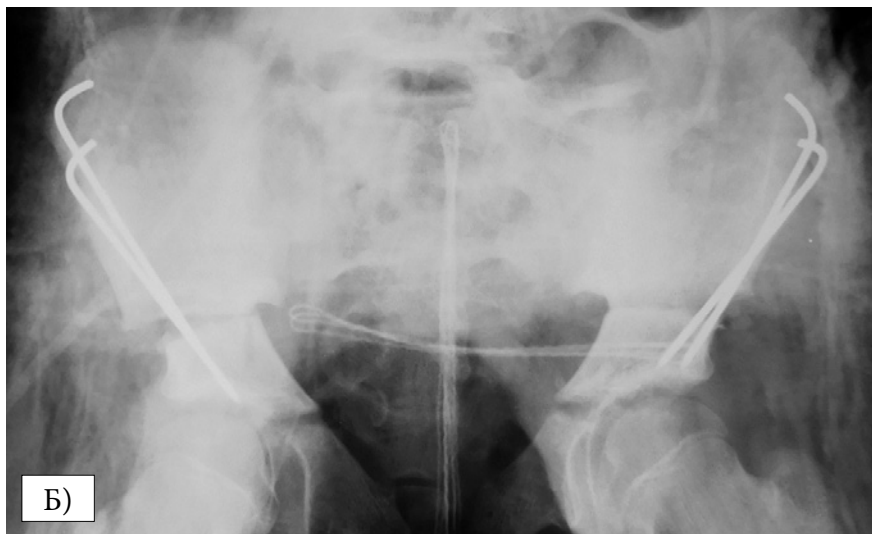Рис. 16.

Увеличение длины полового члена при сведении лонных костей и мобилизации ножек кавернозных тел полового члена.



А)



Б)

Рис. 17.

А) схема надацетабулярной остеотомии. Зона пересечения костей таза и поворот лонных костей внутрь при стягивании швом в области лонного сочленения.

Б) рентгенограмма, после пересечения костей таза и фиксации спицами Киришнера.

Очень важным моментом во время операции по первичному закрытию мочевого пузыря при экстрофии является максимальное сведение костей лона и фиксация их в таком положении. Без двусторонней остеотомии костей таза это удастся успешно сделать только у новорожденных в первые 5-10 дней после рождения. Если эти сроки упущены, наилучшие результаты первичного закрытия мочевого пузыря при экстрофии можно добиться, выполняя двустороннюю подвздошную надацетабулярную остеотомию по Chiari [1, 2, 3, 34, 35, 43] (рис. 17). Лонные кости после остеотомии поворачивали внутрь и фиксировали друг с другом толстой длительно рассасывающейся лигатурой. Зону пересечения костей для большей стабильности укрепляли спицами Киришнера. Операцию заканчивали наложением кокситной гипсовой повязки (рис. 18).

Остеотомию нашим пациентам выполняли специалисты ортопеды детской клинической больницы Св. Владимира и Московской областной клинической травматолого-ортопедической больницы (Ю.Э. Чекериди и С.В. Рассовский).

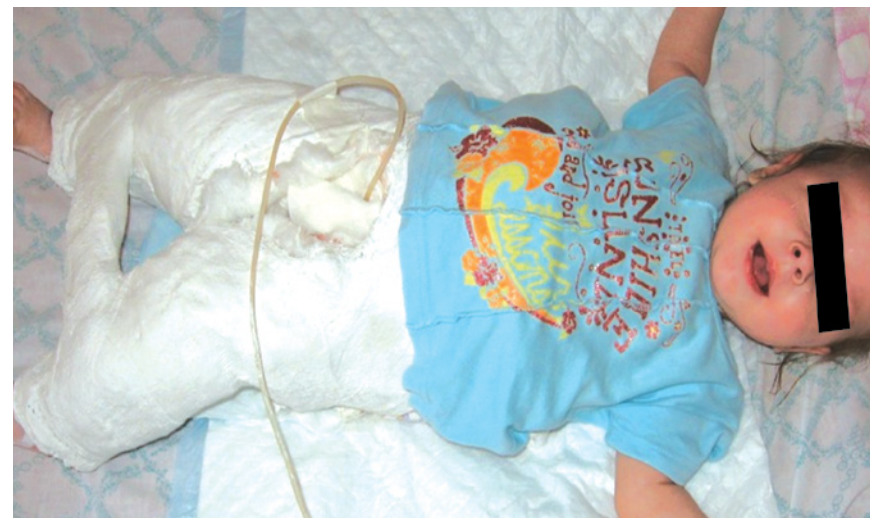

Рис. 18.

Фото ребенка с экстрофией мочевого пузыря после подвздошной остеотомии в кокситной гипсовой повязке.

Клинический пример №1

Пациент, 17 лет. Экстрофия мочевого пузыря. Оперирован неоднократно, в грудном возрасте выполнено удаление диспластического маленького мочевого пузыря и имплантация мочеточников в полуотключенный сегмент сигмовидной кцишки. Затем в возрасте 3х лет сформирована уретра. Мобилизации кавернозных тел на всем протяжении, отделение ножек кавернозных тел от лонных костей и сведения лонных костей ребенку не выполняли. Остеотомии также не делали. В результате член оказался минимального размера (6 см в состоянии эрекции) [47], который практически всегда наблюдается у мужчин с экстрофией, если не проводились мероприятия по увеличению его длины (рис. 19).

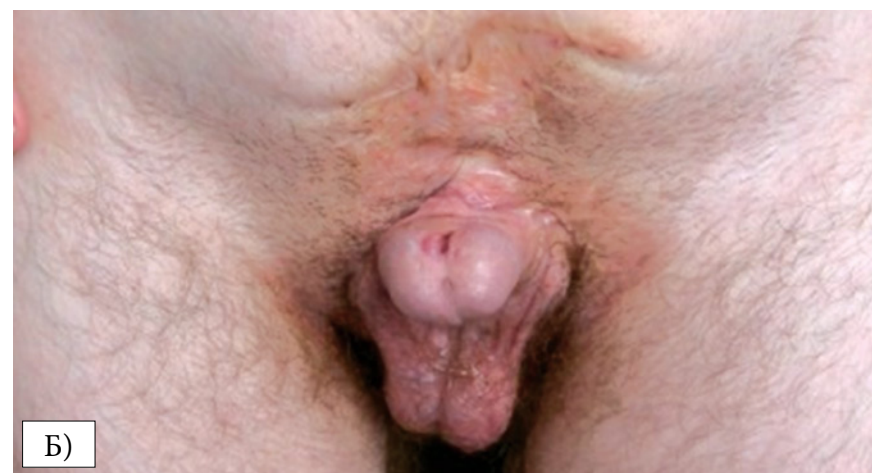
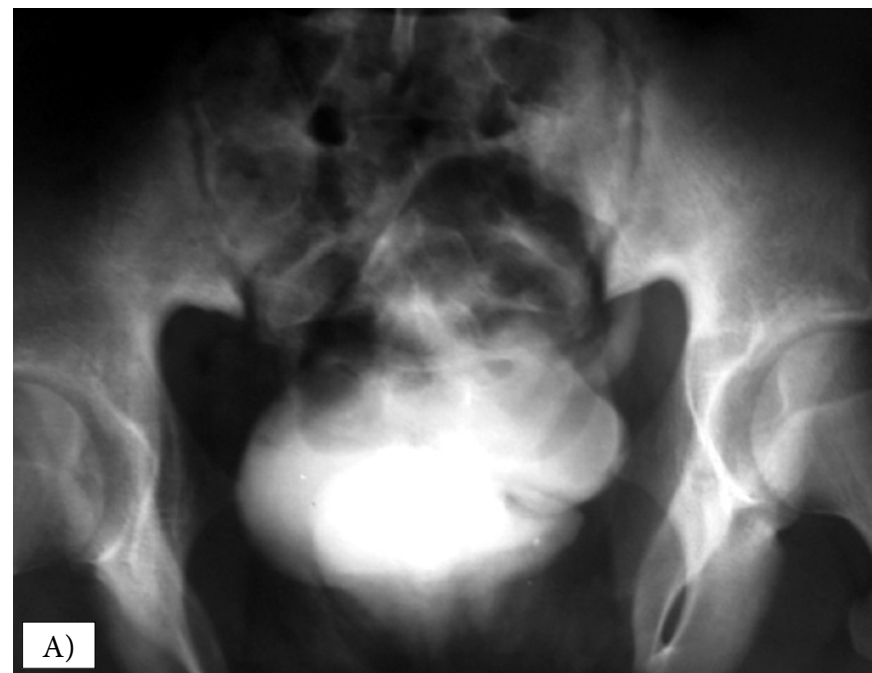
Рис. 19.

Клинический случай №1. Пациент А., 17 лет.

А) диастаз костей лонного сочленения составляет 12 см.

*Б) отмечается заметное укорочение полового члена
(длина члена 6 см).*

Клинический пример №2

Больной К., 12 лет. из второй группы с экстрофией мочевого пузыря, которому выполнена пластика шейки мочевого пузыря с двусторонней надацетабулярной остеотомией, сведением и фиксацией лонных костей (рис. 20). Однако, мобилизации кавернозных тел с насечками на дорсальной поверхности для устранения деформации - не проводилось. Член остается прижатым к животу. На рентгенограмме костей таза - диастаз лонных костей сократился и составил 4 см, отмечено увеличение длинны полового члена.

Контрольные вопросы:

1. Какой перечень исследований включал обязательный план обследования?
2. Как проводится измерение длины кавернозных тел?
3. Как измеряют деформацию кавернозных тел при эписпадии и экстрофии?
4. Почему длина члена у больных с головчатой эписпадией больше, чем у ребенка с экстрофией мочевого пузыря?
5. В каких случаях показана остеотомия костей таза при экстрофии мочевого пузыря?
6. Каковы основные причины укорочения длины полового члена при эписпадии и экстрофии?

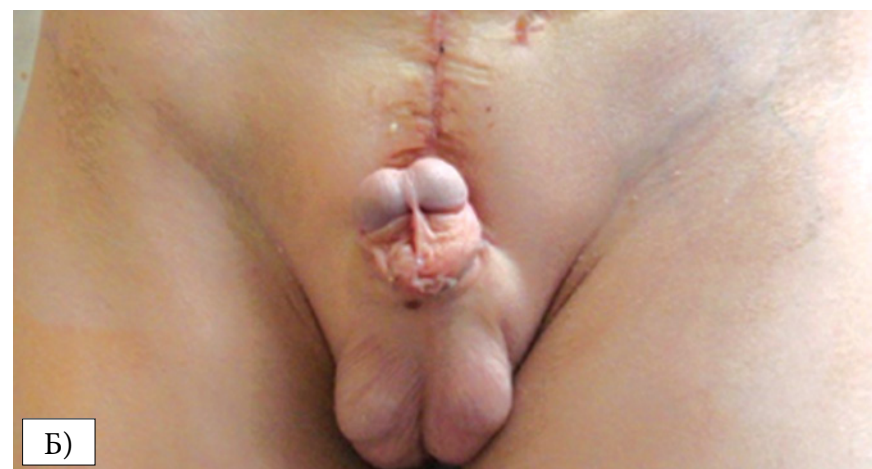
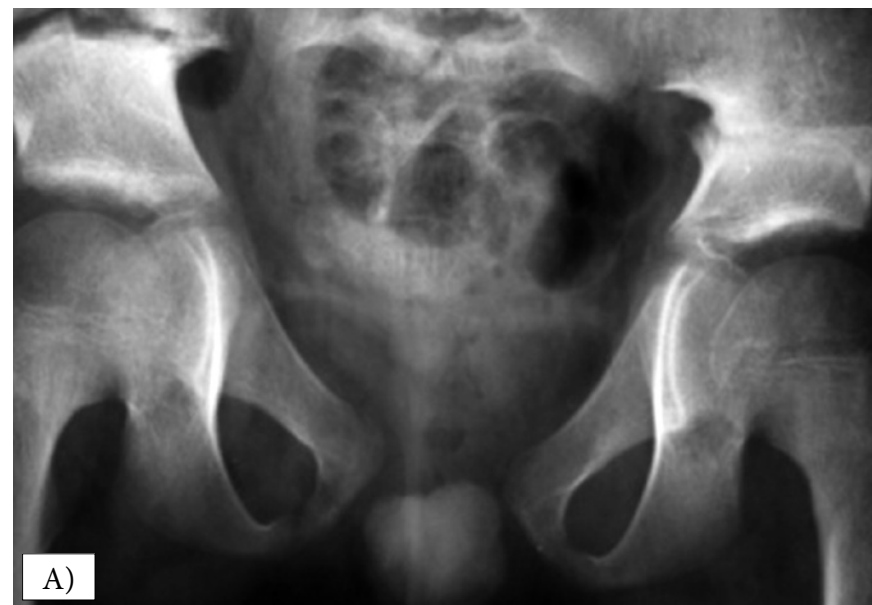
Рис. 20.

Клинический случай №2. Пациент К., 12 лет.

А) рентгенограмма костей таза через 8 недель после операции, видны зоны подвздошной остеотомии с обеих сторон, диастаз лонных костей 4 см.

Б) отмечено увеличение длины кавернозных тел (8-9 см). Но член остается прижатым к передней брюшной стенке.

ОПЕРАТИВНОЕ ЛЕЧЕНИЕ

Для улучшения результатов лечения, в качестве предоперационной подготовки применялись местные аппликации препарата тестостерона или дигидротестостерона короткими курсами 7-10 дней* (было получено разрешение локального этического комитета и Ученого совета НИИ урологии), что способствовало кратковременному увеличению длины полового члена в среднем на 25-30% и улучшению кровообращения кавернозных тел, кожи ствола полового члена и крайней плоти [47,48]. Большой размер члена позволяет лучше выполнить все этапы операции - мобилизовать кавернозные тела, выделить уретральную площадку, сформировать уретру, выполнить пластику крайней плоти, укрыть уретру и ушить послеоперационную рану на стволе члена без натяжения [2,23].

Существует несколько вариантов мобилизации ножек кавернозных тел: без отсечения от лонных костей и полное отсечения ножек кавернозных тел от места их прикрепления к костям. Последний вариант предложил J.H. Kelly в 1971 [45] (рис. 21).

Важно знать и помнить особенности расположения срамного нерва и сосудов, что отсепаровка ножек кавернозных тел от кости может повлечь за собой повреждение (пересечение) сосудисто-нервных пучков полового члена, что приводит к ишемии и некрозу головки полового члена и эректильной дисфункции. Поэтому, J.H. Kelly предложил отделять кавернозные тела вместе с частью надкостницы, тем самым сохраняя сосуды и нервные стволы полового члена. Данная методика успешно используется нами последние 5 лет.

Мы использовали собственную модификацию пластики уретры по Santwell [23], считаем ее наиболее эффективной для удлинения и устранения деформации кавернозных тел и предупреждения послеоперационных осложнений.

Суть данной техники заключается в максимально полном выделении кавернозных тел от уретральной площадки и более полном устранении дорсальной деформации. Кавернозные тела

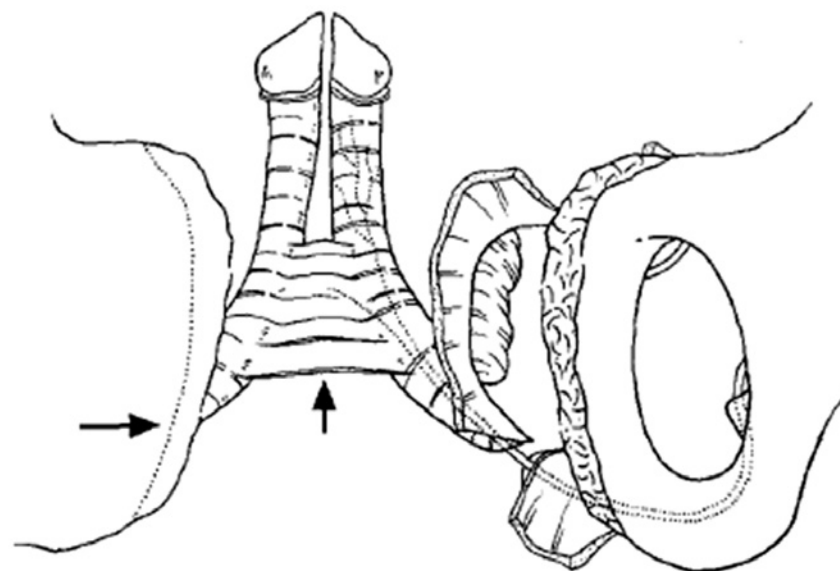


Рис. 21.

Схема периостальной мобилизации ножек кавернозных тел с сохранением сосудисто-нервного пучка.

освобождают на всем протяжении от основания вплоть до вершины, однако отделения кавернозных тел от головки не проводят. Таким образом, пенис разделяется на составные части: правое и левое кавернозные тела, уретральная площадка и подлежащее спонгиозное тело, правая и левая сосудисто-нервная ножка (a. dorsalispenis, n. dorsalispenis.) (рис. 22) [46,48].

Важно помнить, что при экстрофии и эписпадии положение сосудисто-нервного пучка идет не по дорсальной, а по наружной (боковой) поверхности белочной оболочки кавернозного тела. Сосудисто-нервный пучок должен быть обязательно визуализирован и сохранен при выделении кавернозного тела для предупреждения некроза головки полового члена и эректильной дисфункции. Нашими исследованиями доказано, что для полного расправления кавернозных тел необходимо обеспечить максимальное удлинение уретральной площадки. Это возможно при полном выделении головчатого отдела уретры, для того, чтобы длина соответствовала длине кавернозных тел.

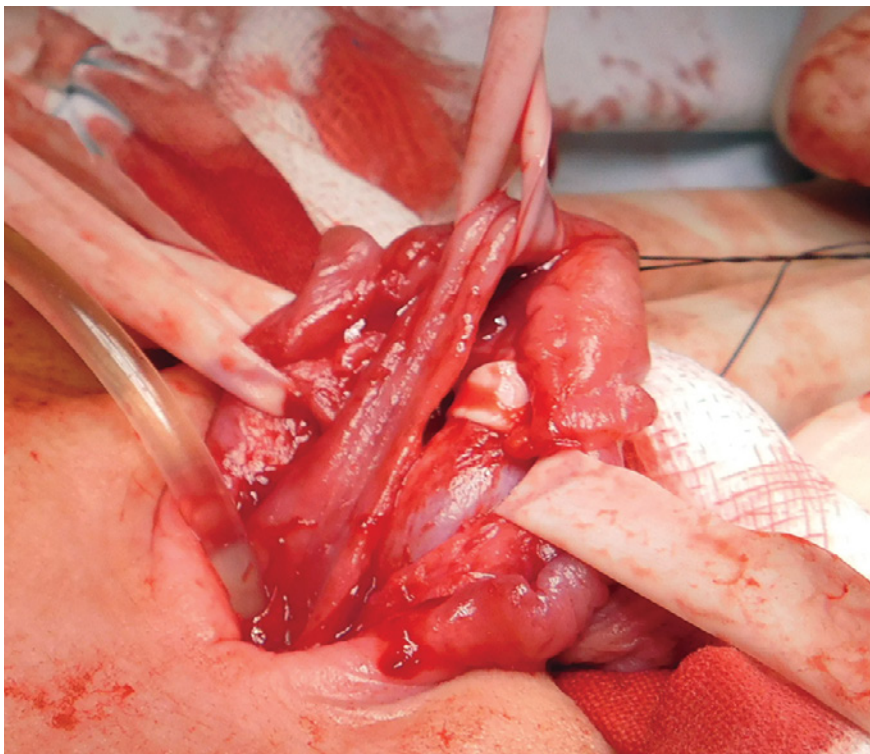


Рис 22.

Полное выделение уретральной площадки до вершины головки.

Мобилизация уретральной площадки в области головки позволяет увеличить длину уретры дополнительно на 4-8 мм. За счет этого имеется возможность избежать перемещения уретры на вентральную поверхность в области венечной борозды (гипоспадического меатуса). Такой прием используют большинство урологов [2,38,43] для более полного расправления кавернозных тел. Недостатком такого подхода является неудовлетворительный косметический эффект, наружное отверстие уретры расположено в области венечной борозды, как при венечной гипоспадии и требует дополнительной (не всегда простой) хирургической коррекции в дальнейшем.

Кроме того, удастся сформировать анатомически более правильный вариант наружного отверстия уретры на верши-

не. Важным моментом при этом является сохранение соединения между головкой, кавернозными телами и уретральной площадкой, в отличие от полного «дизэмблинга», применяемого при операции Perovic [47] или Mitchell-Bägli [38], когда половой член разделяется на кавернозные тела, рассеченные на всем протяжении с соответствующими половинками головки и уретральную площадку. Тем самым удастся сохранить более адекватное кровоснабжение головки и дистальной части создаваемой уретры, снижая при этом риск возникновения осложнений в виде стеноза меатуса, обусловленного ишемией тканей мобилизованной уретральной площадки, и образования свищей.

Еще одним фактором, влияющим на длину кавернозных тел, является степень их дорсальной деформации. У больных с эписпадией и экстрофией имеется деформирующая хорда (зачаток порочной спонгиозной ткани уретры, расположенной по дорсальной поверхности в области уретральной площадки). Существуют данные патоморфологических исследований, выявившие отклонения в строении белочной оболочки дорсальной порции кавернозных тел у больных с экстрофией и эписпадией [47]. Явления гипоплазии, разрастания соединительной ткани считают причиной медленного роста и укорочения длины белочной оболочки кавернозных тел по дорсальной поверхности, сохранения дорсальной деформации.

Для увеличения ее длины нами предложена модификация операции, заключающаяся в выполнении множественных поверхностных поперечных насечек белочной оболочки по дорсальной поверхности [50] (Патент № 2650200 от 25.04.2017). (рис. 23А, Б). Многочисленные неглубокие поперечные насечки позволяют несколько увеличить длину укороченной белочной оболочки по дорсальной поверхности. Это позволяет добиться устранения деформации кавернозных тел и возможности придания половому члену более физиологического положения, в результате чего член опускается вниз к мошонке.

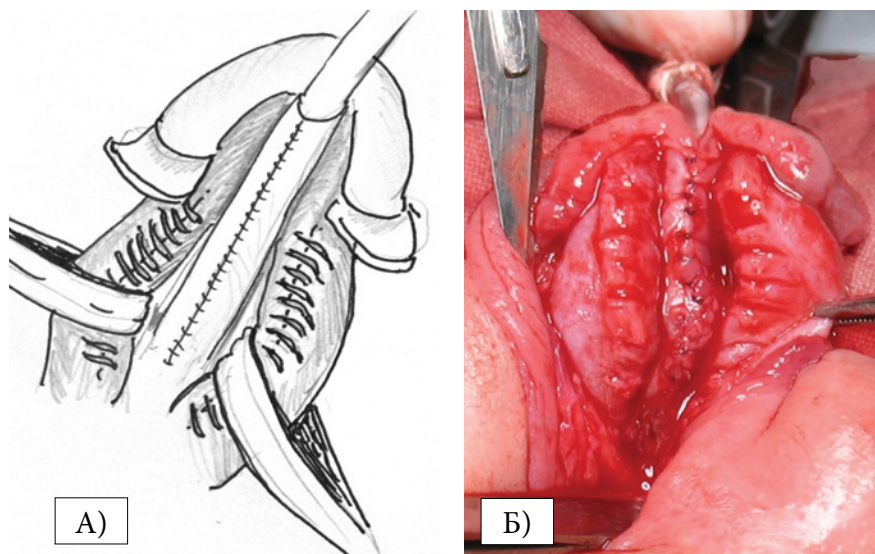


Рис. 23.

А) схема нанесения поверхностных поперечных насечек на белочную оболочку кавернозных тел по дорсальной поверхности.

Б) фото послабляющих поперечных насечек на дорсальной поверхности кавернозных тел у ребенка 2 лет с эписпадией.

В случае грубых рубцовых изменений белочной оболочки, когда нанесенных насечек оказывается недостаточно, мы выполняем пластику белочной оболочки со вставкой свободного лоскута препуция по типу «графтинга» [48].

Суть метода – в выполнении двух параллельных Н-образных разрезов на дорсальной поверхности белочной оболочки. При тракции и мобилизации кавернозного тела вверх Н-образный разрез превращается в дефект белочной оболочки квадратной формы, который закрывают свободным лоскутом внутреннего листка крайней плоти (Патент № 2429790 от 06.05.2009).

При выраженной деформации и длинных кавернозных телах требуется аугментация белочной оболочки 4 лоскутами «графтами», по 2 на каждое кавернозное тело (рис. 24).

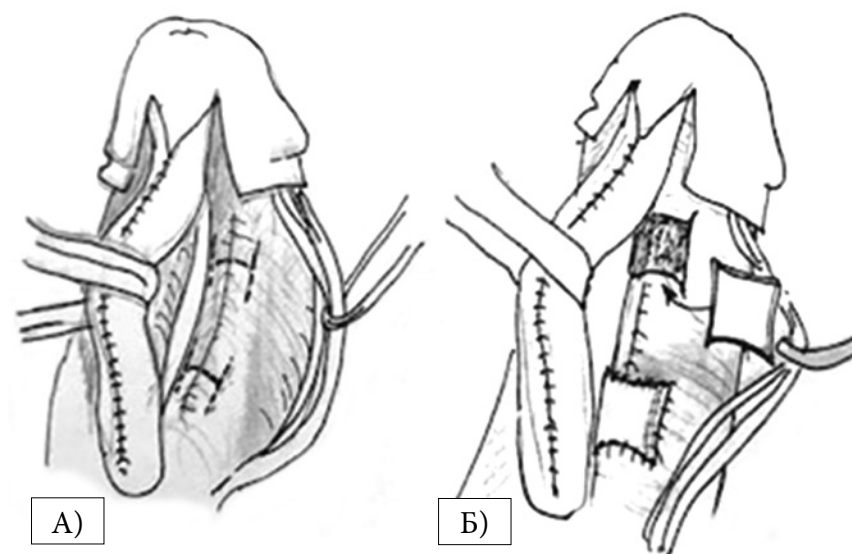


Рис. 24.

Схема аугментирующей пластики белочной оболочки путем «графтинга».

А) по дорсальной поверхности кавернозного тела нанесен Н-образный разрез.

Б) после мобилизации краев белочной оболочки, зона возникшего дефекта белочной оболочки укрывается свободными лоскутами кожи крайней плоти.

У ранее оперированных больных на степень деформации члена может влиять укорочение уретры, когда длина мобилизованных кавернозных тел оказывается больше длины уретры, сформированной во время предыдущей операции. В таких случаях для полного расправления кавернозных тел требуется аугментация (увеличение длины уретры). С этой целью мы использовали у двух больных пластику уретры поперечным тубуляризированным лоскутом крайней плоти на сосудистой ножке. Для этого крайнюю плоть брали на держалки и выкраивали продольный прямоугольный лоскут из внутреннего листка. Затем лоскут формировали в трубку непрерывным швом PDS 5/0, как это видно на рис. 19А. Следующим этапом

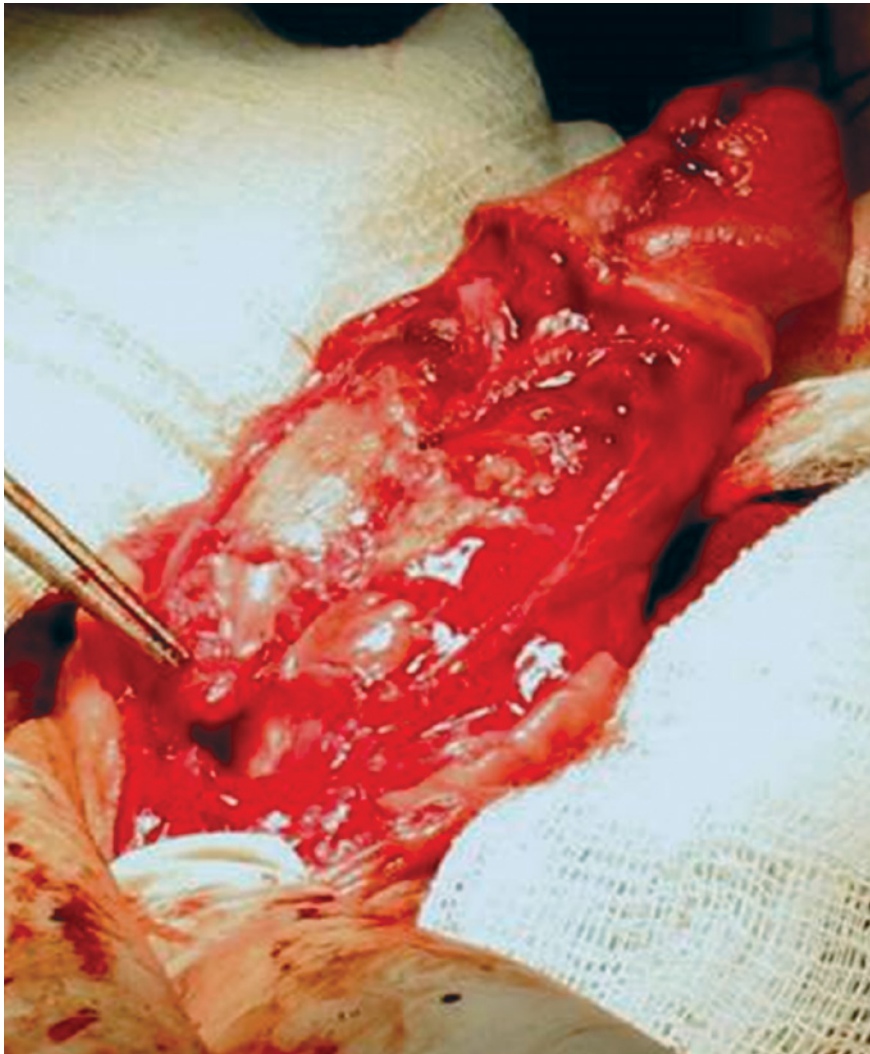


Рис. 25.

Половой член ребенка 12 лет с эписпадией. По дорсальной поверхности имплантированы прямоугольные лоскуты крайней плоти.

выделяли сосудистую ножку препуциального лоскута на протяжении 4-5 см, чтобы сделать лоскут мобильным. Далее лоскут перемещали с вентральной поверхности на дорсальную

через отверстие между кавернозными телами и приближали к мочеиспускательному каналу укороченной длины. На уретральном катетере Нелатона 10Сн формировали анастомоз уретры с тубуляризованным лоскутом. Края соединяли в косом направлении для увеличения его диаметра, использовали узловые швы PDS 5/0.

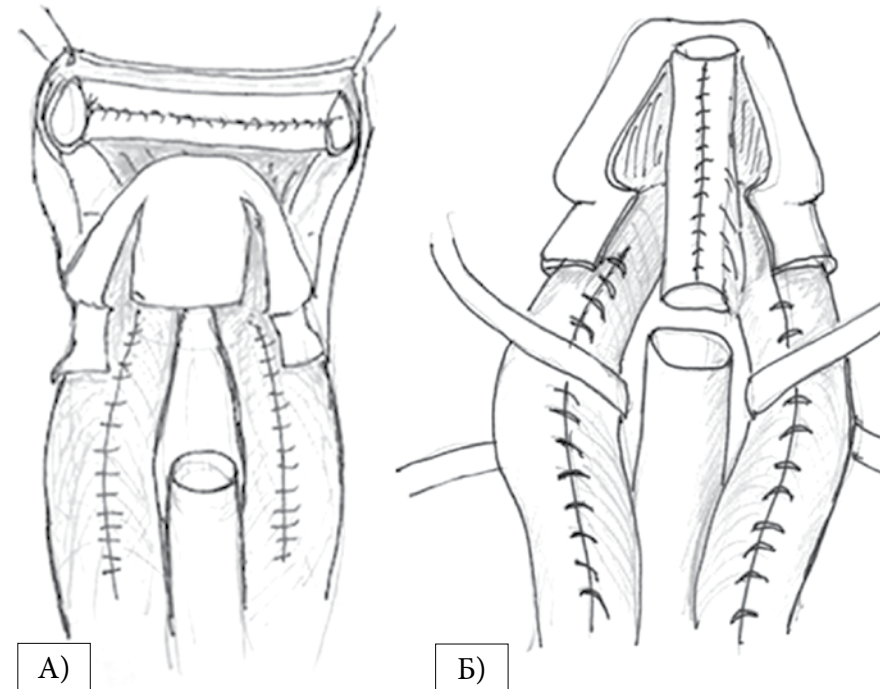


Рис. 26.

Схема аугментационной пластики уретры тубуляризованным лоскутом крайней плоти.

А) формирование поперечного лоскута на сосудистой ножке.

Б) перемещение лоскута на дорсальную поверхность между кавернозными телами.

Клинический пример №3

Мальчик А., 16 лет, с субтотальной эписпадией. Неоднократно оперирован по месту жительства. При обследовании выявлены: деформация кавернозных тел 93 градуса, стеноз уретры в области венечной борозды и головки полового члена, свищ уретры, дивертикул уретры (рис. 27-31).

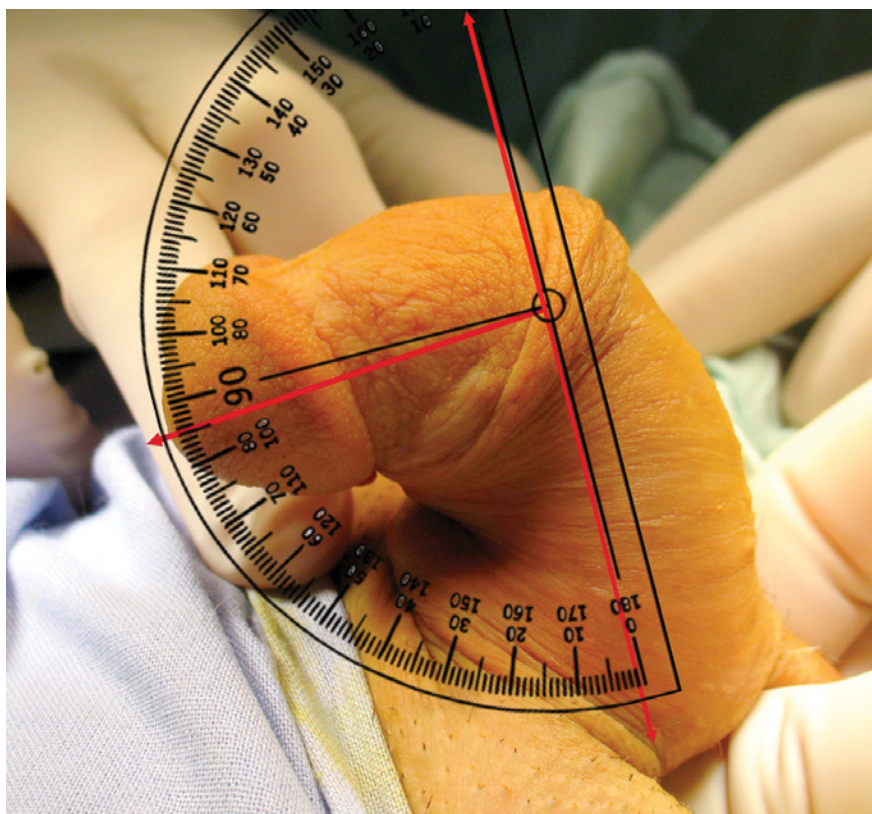


Рис. 27.

Деформация кавернозных тел составляет 93 градуса.

Операция 29.08.2013 г. Расправление кавернозных тел. Иссечение рубцов. Иссечение дивертикула крайней плоти. Формирование уретры со вставкой из поперечного тубуляризованного лоскута крайней плоти на сосудистой ножке.

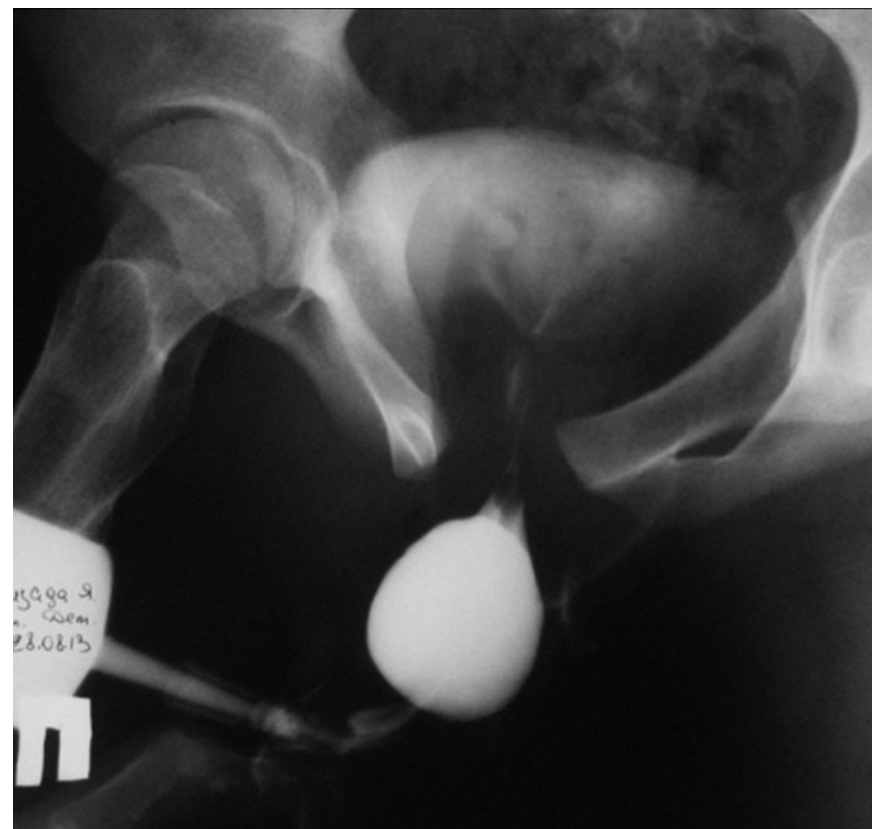
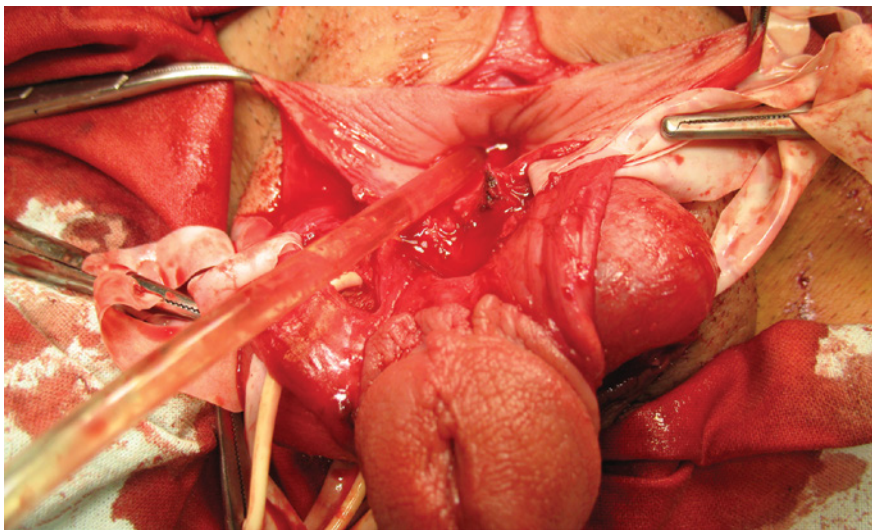


Рис. 28.

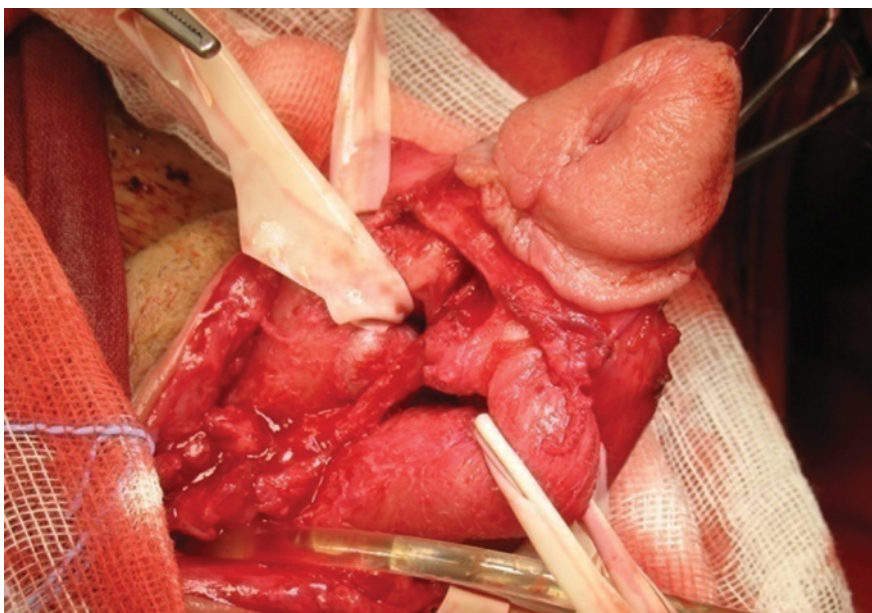
Дивертикул уретры при ретроградной уретрографии

Ход операции:

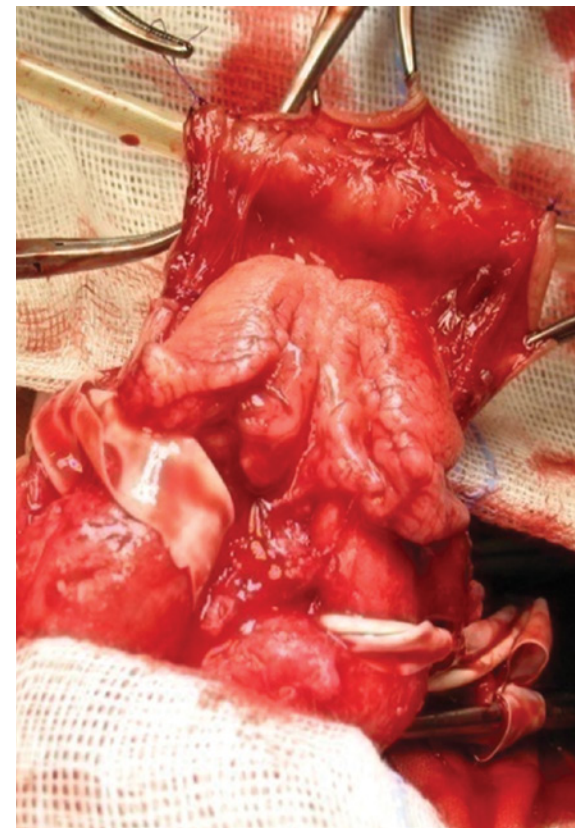
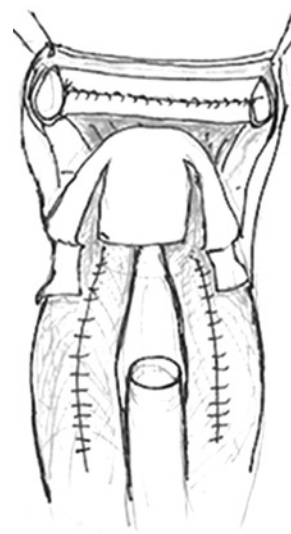
Под интубационным наркозом разрезом по дорсальной поверхности полового члена рассечена кожа. Тупым и острым путем мобилизованы кавернозные тела на всем протяжении от основания до головки полового члена. Визуализированы и выделены сосудисто-нервные пучки с обеих сторон. Мочеиспускательный канал укорочен. Выявлен гигантский дивертикул уретры размерами до 5 см в диаметре. Дивертикул рассечен. (рис. 29). Избыток тканей дивертикула был иссечен. Уретра обужена до возрастного диаметра на катетере



*Рис. 29.
Рассеченный дивертикул уретры.*



*Рис. 30.
Мобилизация кавернозных тел на всем протяжении, иссечение рубцов. Дефект уретры около 4 см.*



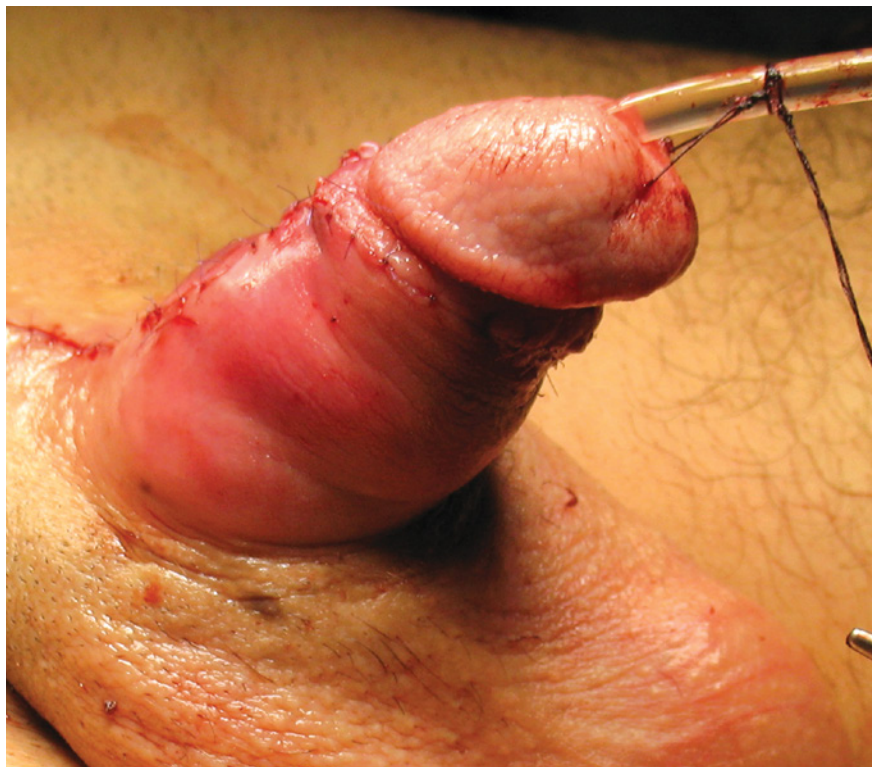
*Рис. 31.
Схема операции и этап формирования поперечного тубуляризованного лоскута крайней плоти*

Нелатона 14 Сн. Иссечена рубцовая спонгиозная ткань по дорсальной поверхности обоих кавернозных тел и выполнены поперечные послабляющие насечки.


После полного расправления кавернозных тел возник дефект мочеиспускательного канала протяженностью около 4 см (рис. 30).

Для замещения дефекта уретры из внутреннего листка крайней плоти выкроен поперечный продольный кожный лоскут на сосудистой ножке. Лоскут сформирован в трубку на катетере непрерывным швом PDS 5/0 (рис. 31).

Сосудистая ножка сформированного в трубку лоскута выделена на протяжении для его большей мобильности. Далее лоскут перемещен между кавернозными телами с дорсальной поверхности на вентральную. Следующим этапом сформирован анастомоз между собственной уретрой и тубуляризованным лоскутом крайней плоти. Анастомоз создавали в косом направлении узловыми швами PDS 5/0 для увеличения просвета уретры и профилактики стеноза. Кавернозные тела были соединены вместе узловыми швами над ранее сформированной уретрой, перемещенной на вентральную поверхность. Рана кожи ствола полового члена послойно ушита отдельными узловыми швами PDS 6/0 (рис. 32). Операция закончена наложением давящей повязки пропитанной глицерином.



*Рис. 32.
Вид полового члена после операции.*



*Рис. 33.
Половой член ровный, без деформации, имеет анатомически правильное физиологическое положение. Мочеиспускание свободное широкой струей.*

Послеоперационный период протекал без осложнений. Уретральный катетер удален на 14-е сутки.

Рана зажила первичным натяжением. Мочеиспускание свободное.

При контрольном обследовании через 6 мес. мочеиспускание свободное широкой струей. По данным урофлоуметрии нарушения потока мочи нет. Член имеет физиологическое положение (опущен вниз). Наружное отверстие на вершине головки. Подтекания мочи нет. Мочеиспускание свободное, широкой струей (рис. 33).

Клинический пример демонстрирует успешное хирургическое лечение осложненного случая стволовой эпизпадии.

ОСОБЕННОСТИ КОРРЕКЦИИ СТВОЛОВОЙ ЭПИСПАДИИ И МИКРОФАЛЛУСА

В детской практике эписпадия и микрофаллус часто требует проведения дифференциального диагноза со скрытым половым членом. Подобные затруднения в постановке правильного диагноза возникают у больных с эписпадией и нормально сформированной крайней плотью. Важно помнить, что скрытый половой член («утопленный» половой член) имеет основную отличительную особенность – половой член нормальных возрастных размеров, погруженный в избыточную подкожно-жировую клетчатку лонной области и мошонку (Crauford 1977) [51-53]. При эписпадии половой член имеет уменьшенные размеры, но может быть погружен в подкожно-жировую клетчатку лонной области, как и при скрытом половом члене. Методы хирургической коррекции при эписпадии и микрофаллусе сходны с коррекцией скрытого полового члена. Помимо мобилизации кавернозных тел и создания уретры, больным с микрофаллусом требуется выполнить формирование контура полового члена за счет фиксации кожи ствола полового члена в пенабдоминальном и пеноскротальном углу. Именно эти фиксирующие швы позволяют вывести половой член из окружающих тканей лонной области и мошонки. Наибольшие трудности в формировании контура полового члена могут возникать у пациентов с выраженным ожирением, которым требуется иссечение избытка подкожно жировой клетчатки в лонной области. К сожалению, в случаях увеличения веса пациента в послеоперационном периоде избыток жира в лонной области возникает повторно, и эффект операции может нивелироваться. Ствол полового члена может вновь погружаться в окружающие ткани.

Клинический пример №4

Ребенок Г., 2 лет, наблюдался в поликлинике по месту жительства с диагнозом «Скрытый половой член». При осмотре во время консультации в клинике было выявлено, что крайняя плоть ребенка заужена. (рис. 34А). Головка полностью не выводится, имеются признаки микрофаллуса (член уменьшен в размерах), выявлена эписпадия стволочной формы. Полное расщепление головки, наружное отверстие уретры на уровне ствола полового члена (рис. 34Б). Полного недержания мочи нет. Ребенок мочится свободно часто, маленькими порциями.

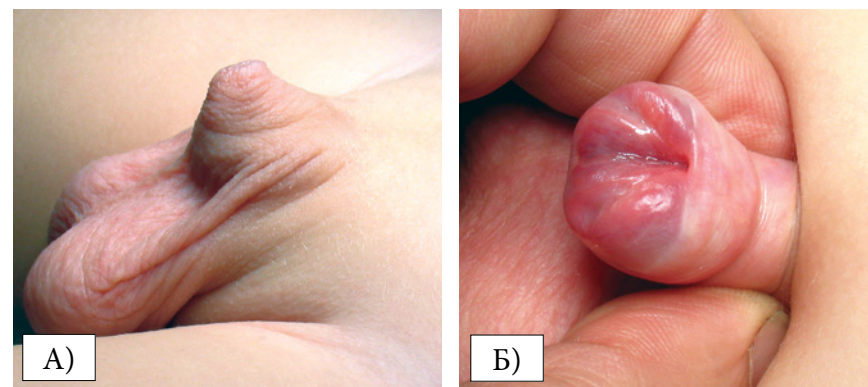


Рис. 34.

Клинический случай №4.

- А) ребенок 2 лет со стволочной эписпадией, уменьшенными размерами полового члена и нормально сформированной крайней плотью.*
- Б) при смещении крайней плоти выявлена стволочная эписпадия.*

С целью подготовки ребенка к операции назначена гормональная терапия препаратом тестостерона (хорионического гонадотропина человека 1000 ЕД в/м * 4 раза через день за 10 дней до операции, либо андрогель 1% - 50 мг * 2 раза в день 5 дней втирать гель в область внутренней поверхности бедер и нижнюю часть живота). В результате проведенного гормо-

нального лечения размер члена увеличился на 25% за короткий промежуток времени.

Операция 14.11.2017. Мобилизация кавернозных тел полового члена на протяжении, частичное отделение ножек кавернозных тел от лонной кости, пластика дистального отдела уретры, формирование контура полового члена.

Под интубационным наркозом, окаймляющим разрезом вокруг венечной борозды рассечена кожа ствола полового члена, мобилизованы кавернозные тела на протяжении ствола полового члена от уретральной площадки и сосудисто-нервного пучка (рис. 35). Ножки кавернозных тел частично тупо отделены от нижней ветви лонной кости.

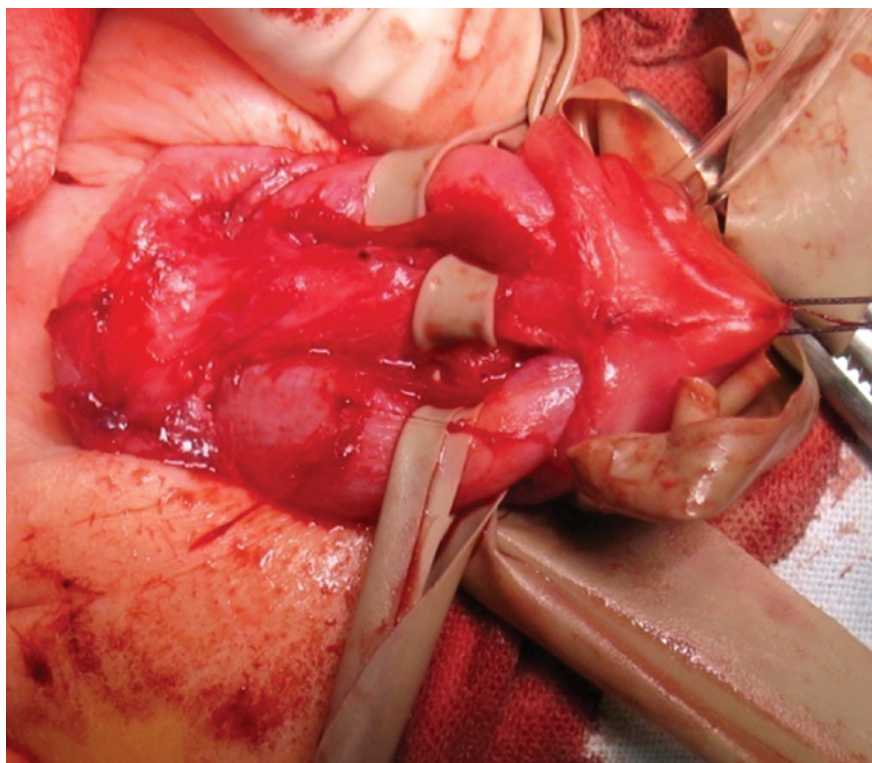


Рис. 35.

Кавернозные тела выделены на всем протяжении ствола полового члена.

Уретральная площадка максимально мобилизована от кавернозных тел от основания ствола члена до вершины головки полового члена. (рис. 36А)

Уретральная площадка сформирована в трубку непрерывным швом PDS 6/0, на уретральном катетере (желудочный зонд) 10 Сн.

Сверху непрерывный шов укреплен вторым рядом узловых швов. По дорсальной поверхности нанесены множественные послабляющие насечки (рис. 36Б).

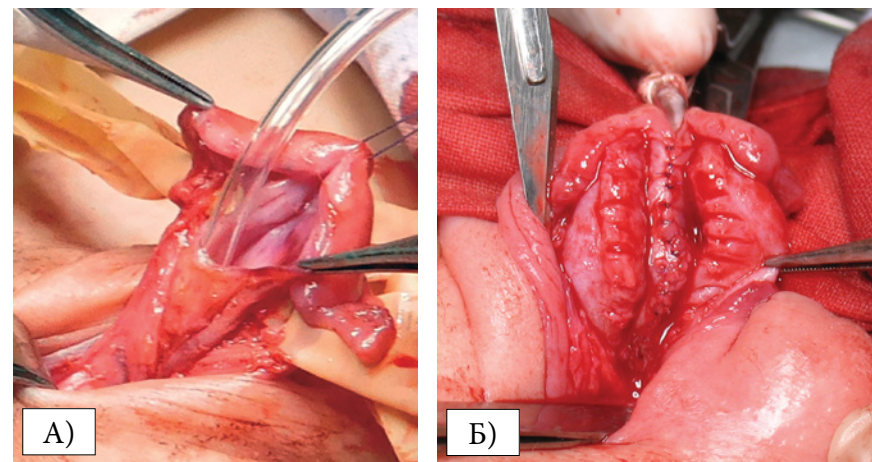


Рис. 36.

Клинический случай №4.

А) мобилизация уретральной площадки.

Б) множественные послабляющие поперечные насечки на дорсальной поверхности кавернозных тел.

Сформированная уретра перемещена с дорсальной поверхности на вентральную. Кавернозные тела полового члена сшиты вместе над погруженным внутрь мочеиспускательным каналом.

С целью увеличения площади кожи ствола полового члена, крайняя плоть мобилизована и рассечена продольно в центре и сшита вместе, окружая ствол члена с обеих сторон. Этот прием позволяет укрыть раневую поверхность на стволе полового члена без натяжения тканей.

Для создания отчетливого контура полового члена кожа ствола зафиксирована отдельными узловыми швами PDS 6/0 в пеноскортальном и пеноабдоминальном углах. Схема фиксации представлена на рис. 37.

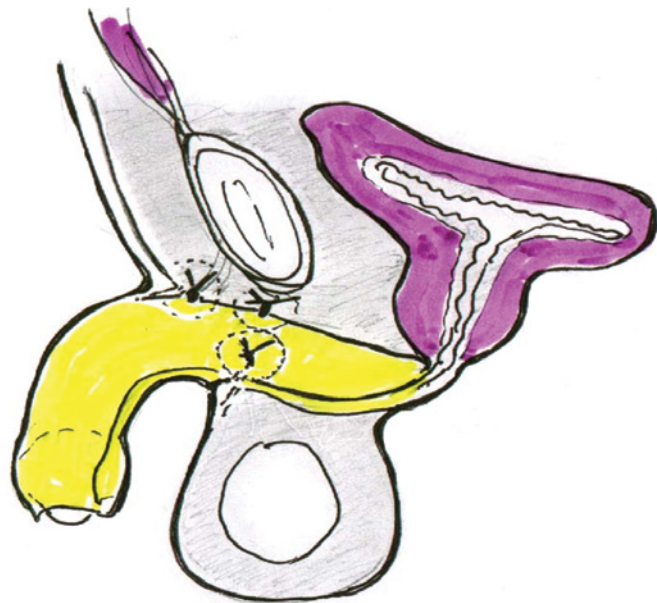


Рис. 37.

Схема наложения фиксирующих внутрикожных швов кожи ствола в пеноскортальном и пеноабдоминальном углах.

Уретральный катетер фиксирован к головке полового члена. Рана послойно ушита наглухо (рис. 38).

После завершения операции на ствол полового члена наложена циркулярная давящая повязка эластичным бинтом, пропитанным глицерином для уменьшения отека тканей в раннем послеоперационном периоде.

Послеоперационный период протекал без осложнений. Повязка удалена на 7-е сутки, уретральный катетер переведен в уретральный стент на 5-е сутки и ребенок был выписан домой. Уретральный стент удален на 12-е сутки после операции. Мочеиспускание свободное, широкой струей (рис. 39).

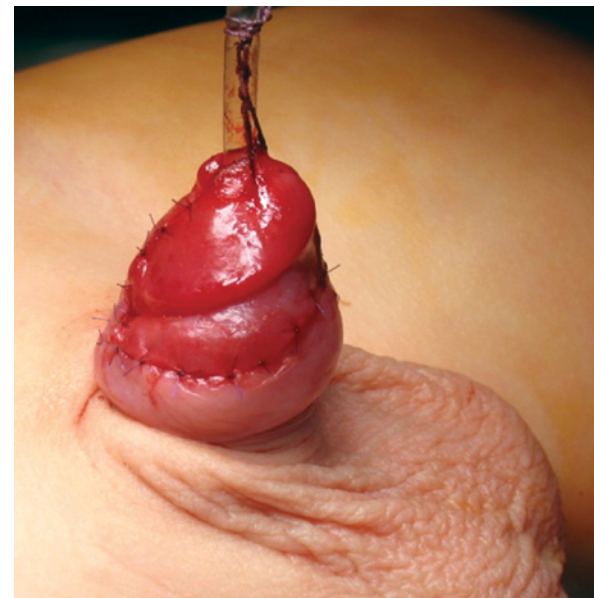


Рис. 38.

Вид полового члена после окончания операции.

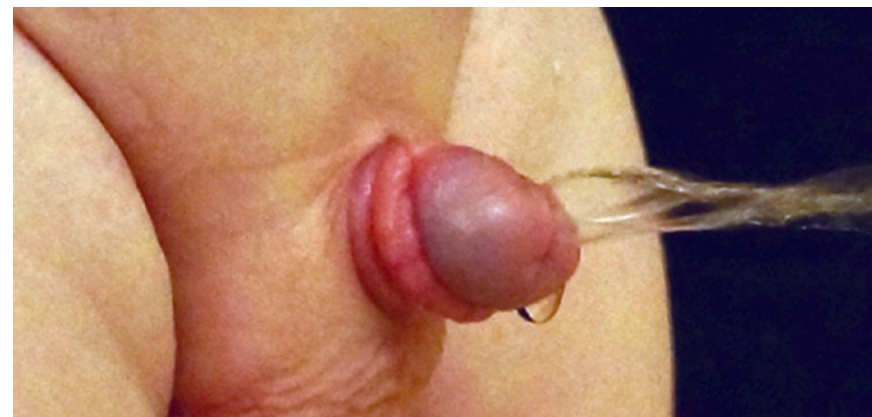

Рис. 39.

Клинический случай №4.

Результат лечения стволовой эписпадии у ребенка 2-х лет.

Половой член ровный, без деформации кавернозных тел.

Мочеиспускание свободное широкой струей.

Удалось визуально увеличить длину кавернозных тел.

На основании накопленного опыта лечения больных с экстрофией и эписпадией нами предложен комплекс мер, направленных на устранение всех причин, влияющих на укорочение длины кавернозных тел у больных с эписпадией и экстрофией.

Для мальчиков с экстрофией мочевого пузыря комплексный подход предусматривает несколько этапов лечения:

1 этап. Первичное закрытие дефекта мочевого пузыря.

При операции закрытия мочевого пузыря у новорожденных детей в первые 3-5 дней после рождения наибольшее значение имеют:

- мобилизация кавернозных тел от седалищных костей на протяжении 2-3 см;
- максимально близкое сведение и фиксация лонных костей.

Операции в новорожденном возрасте обусловлены большей подвижностью и эластичностью костей таза, что позволяет надежно соединить лонные кости без остеотомий. Однако какой бы реконструктивный метод не применялся для закрытия или адаптации таза в раннем детстве, симфиз будет всегда повторно открываться со временем и расстояние между лонными костями будет увеличиваться. Это обусловлено недоразвитием (гипоплазией) с укорочением лонных костей и отставанием их роста в дальнейшей жизни [1]. В случае, если оптимальные сроки для операции в новорожденном периоде были упущены, мы выполняли закрытие мочевого пузыря с двусторонней подвздошной остеотомией по Chiari силами наших коллег ортопедов-травматологов. Отломки тазовых костей в зоне остеотомии фиксировали с помощью спиц Киршнера и накладывали иммобилизирующую кокситную гипсовую повязку на 1-1,5 мес.

2 этапом выполнялось формирование уретры и расправление кавернозных тел.

Важными этапами этой операции мы считаем:

1. Полное выделение кавернозных тел от рубцовой хорды;

2. Иссечение диспластичной спонгиозной ткани уретры;

3. Удлинение кавернозных тел за счет пластики белочной оболочки:

- методом нанесения поперечных насечек по дорсальной поверхности,

- методом графтинга (вставки) – в случае, если нанесения насечек недостаточно для полного расправления кавернозных тел;

4. Максимально полная мобилизация уретральной площадки от вершины головки до основания кавернозных тел, позволяющая соотносить длину создаваемой уретры с длиной кавернозных тел;

5. Максимальная мобилизация ножек кавернозных тел от нижней ветви лонной кости;

6. Создание герметичной уретры достаточной ширины тубуляризованным кожным лоскутом.

3 этап. Пластика шейки мочевого пузыря для создания удерживающего механизма.

Во время первичного закрытия мы всегда выполняем пластику шейки мочевого пузыря. Создается препятствие оттоку мочи из сформированного мочевого пузыря, что при хорошем заживлении раны и сформированной шейки обеспечивает рост мочевого пузыря, увеличение его объема, сухие промежутки между мочеиспусканиями становятся длиннее. Это особенно важно у детей с малыми размерами пузырной площадки (микроцистисом). Однако не всегда удается добиться хорошего заживления раны. Нередко (25%) возникает несостоятельность швов на шейке мочевого пузыря. Не удается добиться полного удержания мочи. Поэтому, с целью улучшения качества жизни и социальной адаптации пациентам с недержанием мочи, выполняли повторную пластику шейки мочевого пузыря по методике Kelly с двусторонней надацетабулярной остеотомией. Выполнялась и дополнительная мобилизация ножек кавернозных тел.

Больным с субтотальными формами эписпадии и сохраненным удержанием мочи проводился лишь второй этап данного комплекса – формирование уретры, устранение вентральной деформации полового члена, протяженная мобилизация кавернозных тел на уровне ствола и частичное отделение ножек кавернозных тел от нижней ветви лонной кости.

Контрольные вопросы:

1. Какие факторы влияют на длину кавернозных тел?
2. В чем заключается техника дизэмблинга?
3. Что такое графтинг?
4. Почему предпочтительнее производить закрытие мочевого пузыря в первые дни после рождения?
5. На какие параметры полового члена следует обращать внимание при выборе тактики хирургической коррекции эписпадии?
6. Какие методы обследования следует использовать при лечении экстрофии мочевого пузыря?

АНАЛИЗ ОСЛОЖНЕНИЙ И РЕЗУЛЬТАТОВ

Анализ послеоперационных осложнений представлен в таблице 3. Наиболее часто в качестве осложнения мы наблюдали свищ уретры у 11 больных (10%). Подтекание мочи из сформированной уретры наблюдали чаще у больных с экстрофией мочевого пузыря 1 и 2 группы.

Таблица 3.
Характер осложнений в зависимости от метода лечения эписпадии

Группа пациентов	Характер осложнений				Число осложнений
	Свищ уретры	Стриктура уретры	Деформация кавернозных тел	Дивертикул уретры	
1 группа (пластика уретры по Duplay, без сведения костей лона) n=10	2 (20%)	2 (20%)	1 (10%)	1 (10%)	6 (60%)
2 группа (пластика уретры по Santwell + сведение лонных костей) n=18	3 (16,67%)	2 (11,11%)	2 (11,11%)	0 (0%)	7 (38,89%)
3 группа (этапное лечение) n=82	6 (7,32%)	3 (3,6%)	4 (4,8%)	0 (0%)	13 (15,8%)
Всего n=110	11 (10%)	7 (6,3%)	7 (6,3%)	1 (0,91)	26 (23,6%)

Основными причинами подобных осложнений считаем явления микроцистиса (малого объема мочевого пузыря) и отсутствие удержания мочи. Такие больные по Шкале предоперационной оценки тяжести пациента имели более 25-30 баллов. Очень сложно сформировать герметичную уретру в области зияющей шейки мочевого пузыря с рубцово измененными тканями. Именно поэтому, наиболее часто в 76% случаев, свищи уретры возникали в пеноабдоминальном углу, в месте перехода шейки мочевого пузыря в более узкий по диаметру артериальный отдел уретры. Разница диаметров, рубцовые изменения тканей, недержание мочи и сложность укрытия этой зоны дополнительными слоями подкожной клетчатки и кожи без натяжения создавали условия для образования свищей уретры.

Профилактикой подобных осложнений считаем выполнение пластики уретры после формирования шейки мочевого пузыря с признаками удержания или сочетание пластики уретры с формированием шейки мочевого пузыря.

Свищи уретры у больных со стволовой эписпадией наблюдали крайне редко, только у 1 ребенка 2й группы. По Шкале предоперационной оценки тяжести проявлений порока больные составляли от 2-5 баллов.

Сужение уретры выявлено у 7 пациентов (6,3%). Это осложнения также чаще выявляли у больных 1 и 2 групп, двое из них оперированы в других клиниках. Причиной этих осложнений считаем погрешности при мобилизации уретральной площадки на протяжении. При наличии разницы длины уретральной площадки и длины полового члена вместо более протяженного выделения уретральной площадки от вершины головки до основания наружного отверстия уретры мы пытались удлинить уретральную площадку, уменьшая ее ширину и выполняя боковые насечки. В дальнейшей нашей работе мы не использовали такие хирургические приемы и подобных осложнений больше не наблюдали.

Остаточная деформация кавернозных тел обнаружена у 7 мальчиков (6,3%). Трое из них были повторно оперированы с по-

ложительным результатом. У четверых деформация была минимальная до 25 градусов и не имела функционального значения.

Дивертикул уретры сформировался у одного ребенка (0,91%) из 1 группы, оперированного в другой клинике. Причиной дивертикула было сужение уретры в области венечной борозды. В этой же зоне у данного больного имелся свищ уретры. Ребенку выполнена реконструкция уретры с иссечением зоны стеноза, избыточных тканей в области дивертикула и аугментация уретры.

Отдаленные результаты прослежены в сроки от 6 месяцев до 14 лет.

Хорошим результатом считали следующие показатели, характеризующие эффективность проведенного лечения:

1. Полное заживление послеоперационной раны и отсутствие подтекания мочи в виде свищей уретры;
 2. Свободное мочеиспускание, с нормальными данными урофлоуметрии;
 3. Отсутствие деформации кавернозных тел (ровный половой член во время эрекции);
 4. Отсутствие кожных подвесков, деформирующих кожных рубцов на стволе полового члена, наружное отверстие уретры на вершине головки (адекватный косметический результат).
- Хороший результат наблюдали у 73 пациентов (66,36%). Из них 61 ребенок из третьей группы и 12 – из первых двух групп.

Удовлетворительным результатом считали показатели умеренного нарушения потока мочи, смещение наружного отверстия уретры на основание головки, остаточную деформацию кавернозных тел на 5-15 градусов, не влияющую на репродуктивную функцию, и рубцы кожи на стволе полового члена. Таких больных было 12 (10,9%).

Неудовлетворительный результат в виде свищей уретры, стриктуры уретры и деформации кавернозных тел были по-

лучены у 26 больных (23,6%) с экстрофией мочевого пузыря на этапе формирования уретры: у 6 (60%) больных первой группы, 7 (38%) больных второй группы и 13 (15,8%) больных третьей группы. Эти дети были повторно оперированы. Свищи уретры у 11-ти больных были ушиты путем реконструкции уретры. Двум больным ушивание свища уретры проводили дважды. Стеноз уретры наблюдали у 7 мальчиков (6,3%). Один ребенок имел предстенотический дивертикул уретры, который был иссечен при повторной операции. Эндоскопическое рассечение зоны сужения уретры выполнялось 4 больным с хорошим эффектом. Троим пациентам (2,7%) проведена пластика уретры с имплантацией в область сужения свободного лоскута крайней плоти (2) и слизистой щеки (1 пациенту).

В результате проведенного лечения все больные с неудовлетворительным результатом имели либо хороший - 22 больных (84%) или удовлетворительный 4 (16%) результаты коррекции.

Отдельно оценивалась длина полового члена в состоянии эрекции или в максимальном растяжении кавернозных тел. Известно, что средняя длина полового члена у взрослых мужчин, оперированных по поводу экстрофии составляет 50% от нормы (таб. 4) [29,49].

В нашем исследовании при оценке длины кавернозных тел у пациентов 1 группы средняя длина члена составляла 55% от нормы (6-7см) во взрослом состоянии. У больных 2 группы отмечалось увеличение показателей длины кавернозных тел (средняя длина 65% от нормы) у пациентов из третьей группы средняя длина 75-85% от нормы.

Отмечается прямая зависимость длины полового члена и расстояния между лонными костями у детей с экстрофией мочевого пузыря и эписпадией (таб. 5).

Однако, необходимо учитывать, что для полноценного увеличения длины кавернозных тел необходим весь комплекс мер, включающий сведение и фиксацию лонных костей, мобилизацию ножек кавернозных тел и пластику белочной оболочки полового члена по дорсальной поверхности.

Таблица 4.
Длина полового члена у больных эписпадией и экстрофией после различных операций

Возраст	Норма \pm SD	1 группа	2 группа	3 группа
Новорожденные	3,0 \pm 0,4	-	-	-
0-5 мес	3,9 \pm 0,8	-	-	-
6-12 мес	4,3 \pm 0,8	-	-	-
1-2 года	4,7 \pm 0,8	-	3,3	3,7
2-3 года	5,1 \pm 0,9	-	3,6	4,4
3-4 года	5,5 \pm 0,9	-	3,8	5,0
4-5 лет	5,7 \pm 0,9	-	4,0	5,0
5-6 лет	6,0 \pm 0,9	-	4,2	4,8
6-7 лет	6,1 \pm 1,0	3,9	4,2	4,8
7-8 лет	6,2 \pm 1,0	3,7	4,2	4,8
8-9 лет	6,3 \pm 1,0	3,8	4,3	5,0
9-10 лет	6,3 \pm 1,0	3,8	4,4	5,0
10-11 лет	6,4 \pm 1,1	3,7	4,5	5,0
Взрослые	13,3 \pm 1,6	7,3	9,0	10,8

Таблица 5.
Зависимость длины полового члена от диастаза (расхождения)
костей лонного сочленения

Параметры сравнения	Возраст больных	В норме	Без сведения лонных костей	Сведение лонных костей в новорожденном возрасте	Сведение лонных костей после остеотомии	Сведение в новорожденном возрасте + повт. сведение после остеотомии и пластики шейки
Длина члена/ лонных костей	1-3 года	4 см/ нет	2 см/ 5-6 см	2,5 см/ 2 см	3 см/ 2 см	2,5 см/ 2 см
	5-6 лет	6 см/ нет	3 см/ 8-9 см	4,5 см/ 4 см	5 см/ 4 см	6 см/ 3 см
	12-15 лет	13-15 см/ нет	5-7 см/ 15 см	9-10 см/ 6 см	9-10 см/ 5 см	10-11 см/ 4 см

НЕКОТОРЫЕ РЕЗУЛЬТАТЫ ЛЕЧЕНИЯ ЭПИСПАДИИ

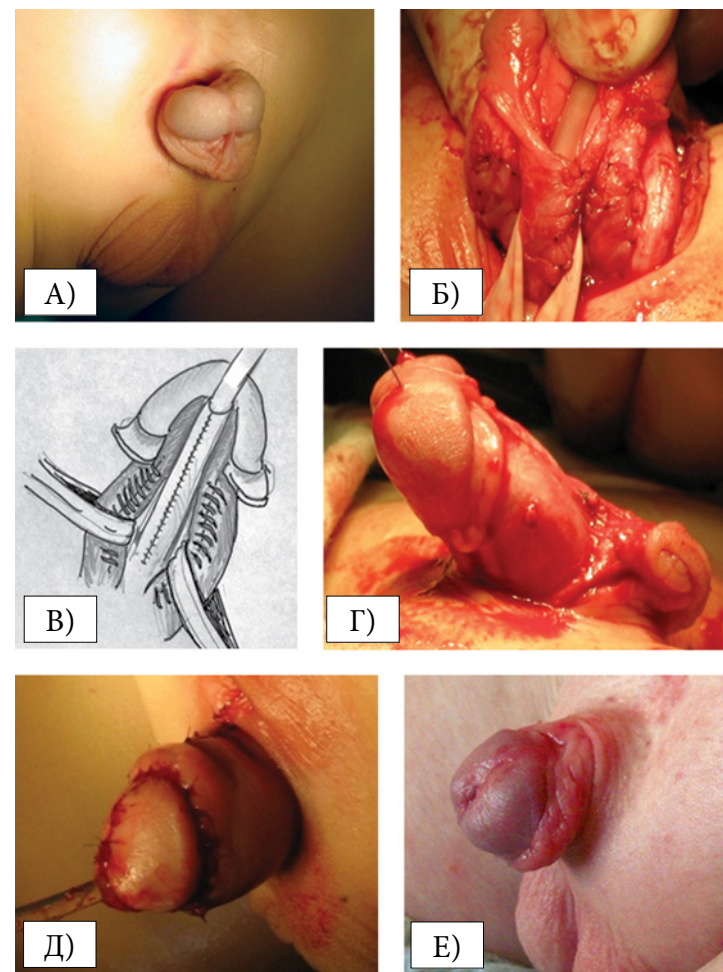


Рис. 40.

Ребенок 3 лет с экстрофией мочевого пузыря.

А) вид полового члена до операции.

Б) этап мобилизации уретральной площадки.

В) схема послабляющих насечек на белочной оболочке.

Г) мобилизация кавернозных тел полового члена.

Д) вид члена после операции.

Е) половой член ребенка через 1 год после операции.

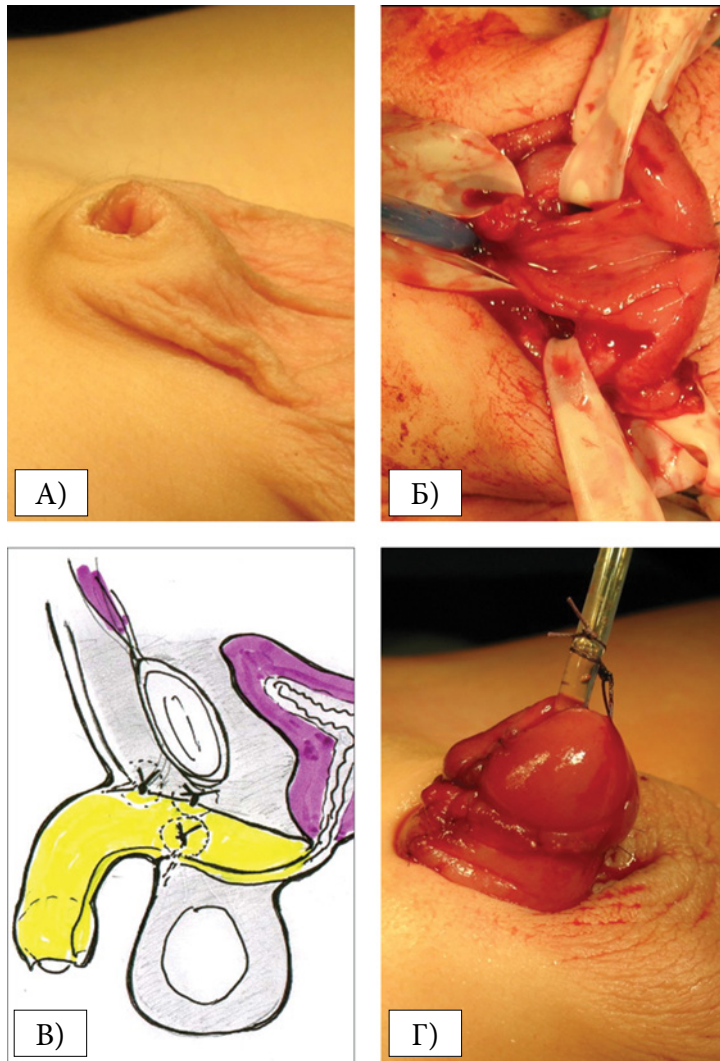


Рис. 41.

Ребенок 2 лет.

- А) стволовая эписпадия, микрофаллус, скрытый половой член.
 Б) мобилизация кавернозных тел и уретральной площадки.
 В) схема фиксации кожи в пеноабдоминальном и пеноскротальном углах для формирования контура полового члена.
 Г) вид полового члена после операции.

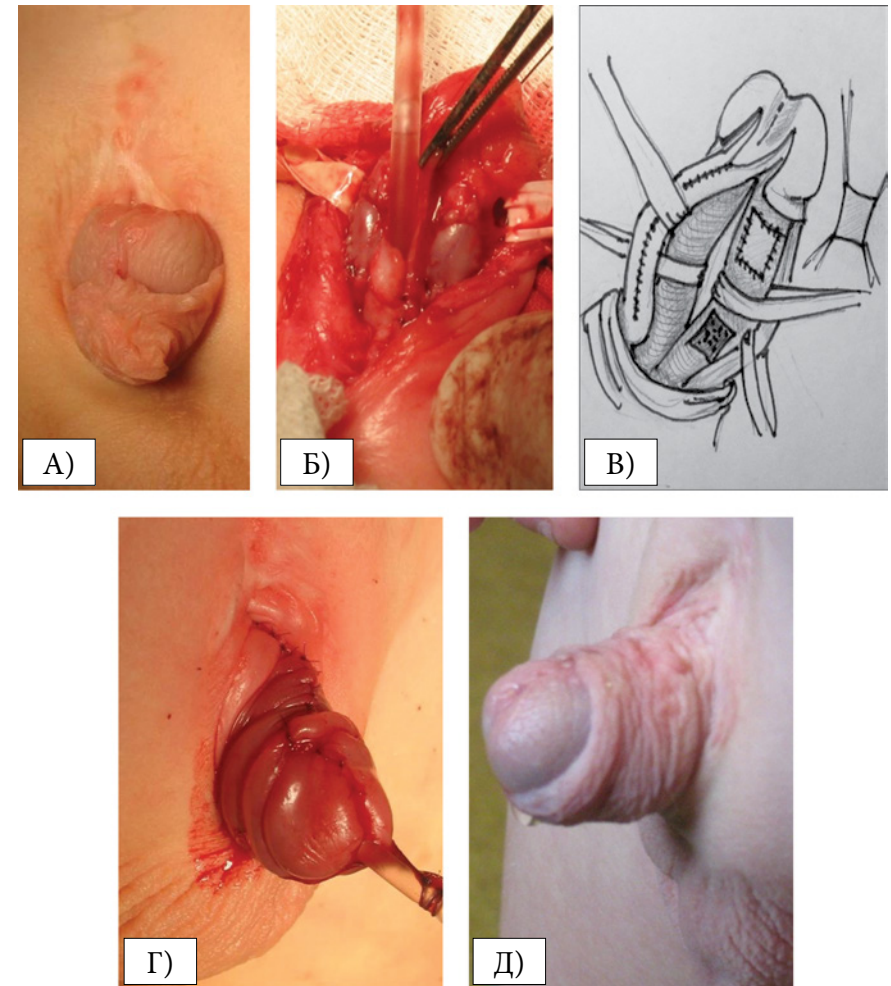


Рис. 42.

Ребенок 4 лет с экстрофией мочевого пузыря.

- А) вид члена до операции. Половой член уменьшен в размерах, прижат к передней брюшной стенке.
 Б) этап выделения кавернозных тел и формирования уретры.
 В) схема «графтинга» - увеличения длины дорсальной поверхности члена за счет имплантации вставок - свободных кожных лоскутов крайней плоти.
 Г) вид полового члена после операции.
 Д) половой член того же ребенка через 1 год после операции.

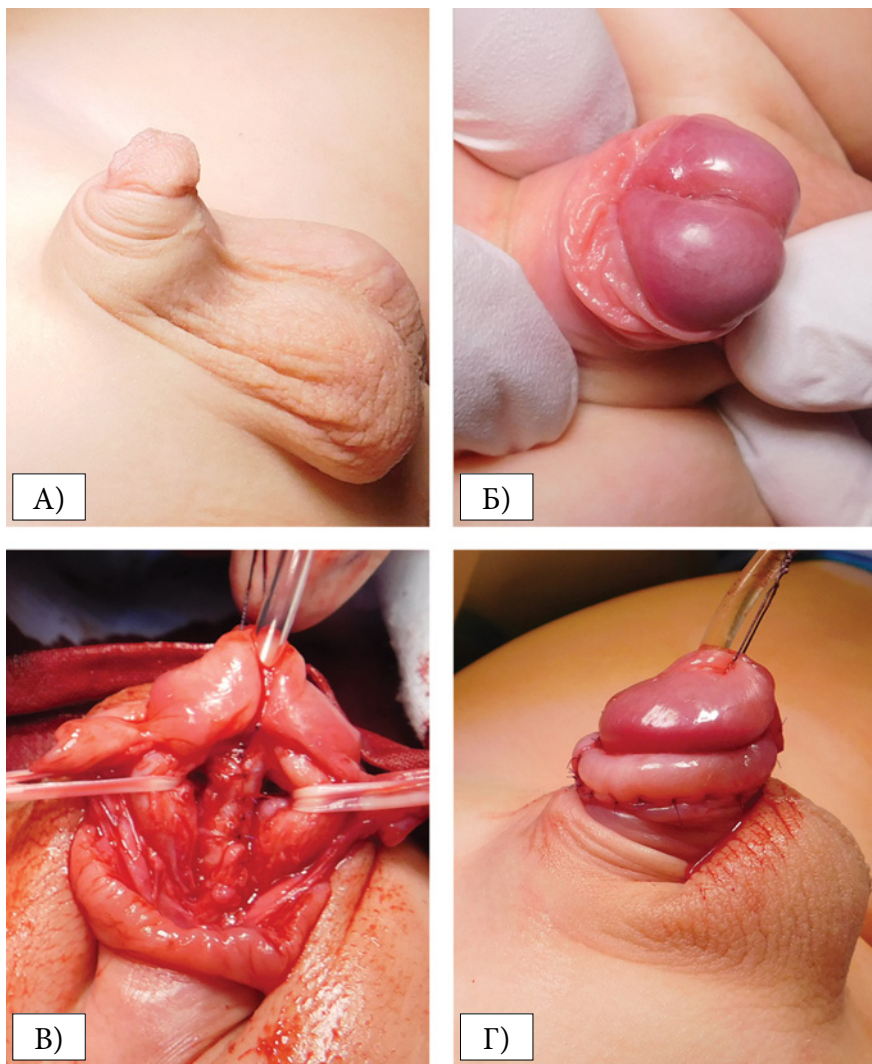


Рис. 43.

Ребенок 2 лет со стволовой эписпадией и скрытым половым членом.

- А) вид члена до операции. Уменьшенный половой член. Правильно сформированная крайняя плоть.
- Б) стволовая эписпадия.
- В) мобилизация кавернозных тел и уретры.
- Г) вид полового члена после операции.

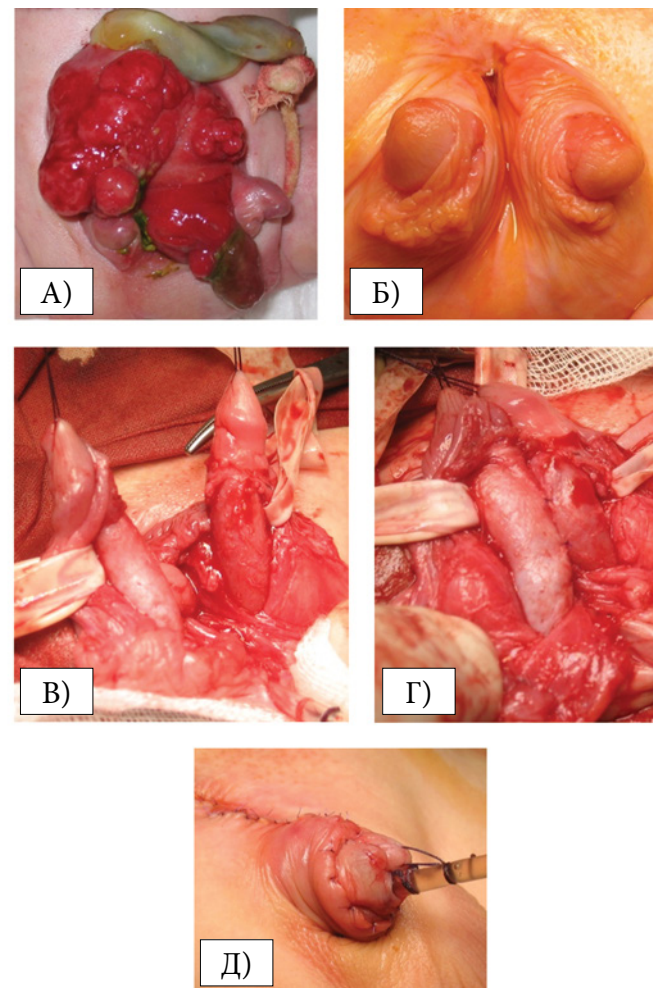


Рис. 44.

Экстрофия клоаки.

- А) фото новорожденного ребенка с экстрофией клоаки до операции, которому сформирован пузырь и низведена кишка.
- Б) тот же ребенок в 2 года с расщепленными кавернозными телами.
- В) этап мобилизации кавернозных тел полового члена и формирование уретры.
- Г) соединение вместе кавернозных тел.
- Д) внешний вид полового члена после операции.

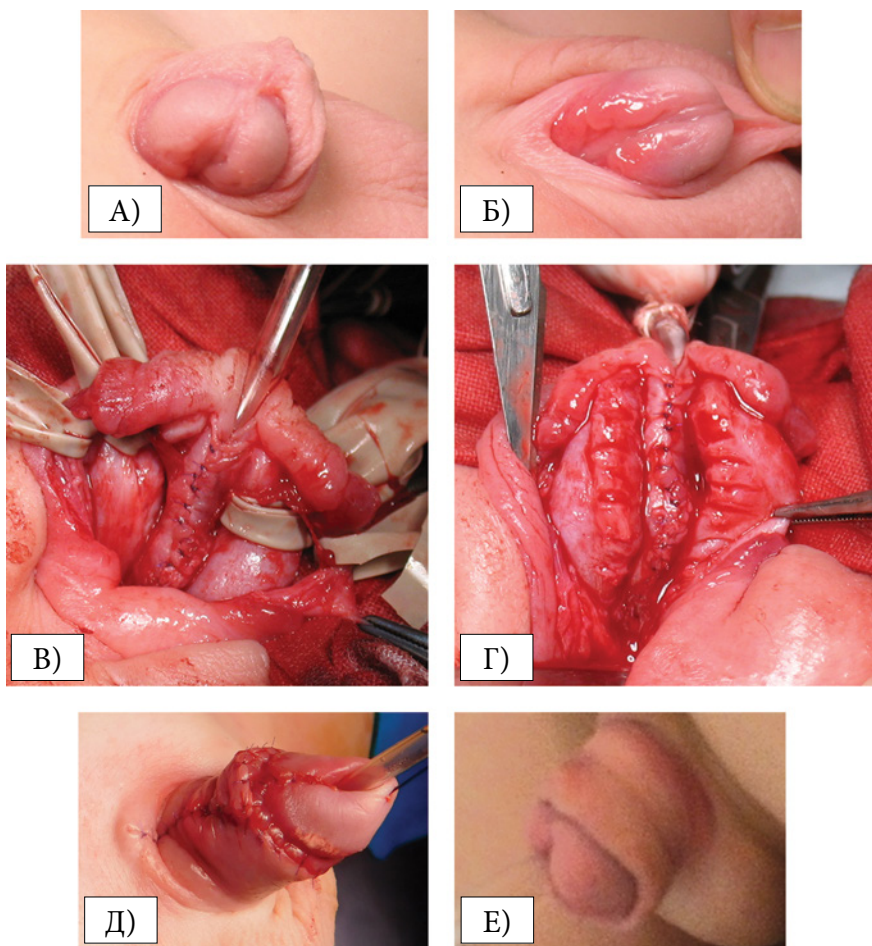


Рис. 45.

Субтотальная эписпадия.

- А) ребенок 3 лет с субтотальной эписпадией, ротацией кавернозных тел.*
- Б) отверстие уретры расположено на стволе полового члена.*
- В) формирование уретры и мобилизация кавернозных тел.*
- Г) послабляющие насечки на дорсальной поверхности кавернозных тел.*
- Д) вид члена после операции.*
- Е) половой член через 1 год после операции во время мочеиспускания.*

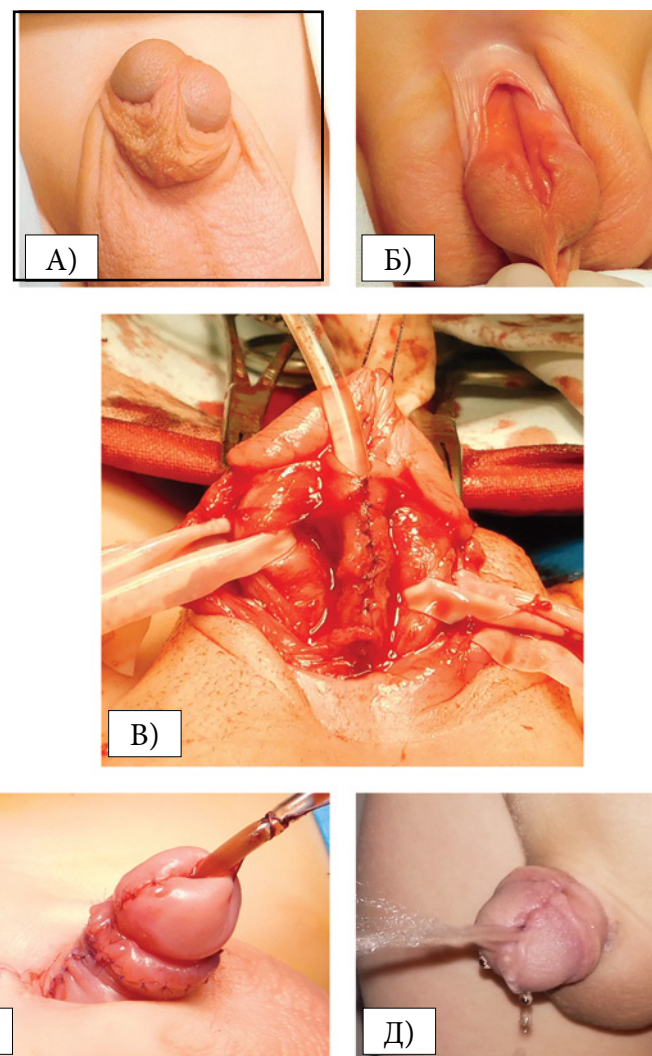


Рис. 46.

Стволовая эписпадия.

- А) ребенок 2 лет со стволовой эписпадией.*
- Б) отверстие уретры расположено на стволе полового члена.*
- В) формирование уретры и мобилизация кавернозных тел.*
- Г) вид члена после операции.*
- Д) половой член через 4 мес. после операции во время мочеиспускания.*

ЗАКЛЮЧЕНИЕ

Комплекс экстрофия-эписпадия (КЭЭ) является одним из самых тяжелых заболеваний в клинической практике детских урологов. С каждым годом число новорожденных с данной патологией увеличивается. Доля мальчиков среди таких больных в 1,5-6 раз выше, чем девочек. Несмотря на то, что описание и изучение экстрофии и эписпадии началось с VII в. н.э., успешные результаты, обеспечивающие оптимальное качество жизни, были достигнуты лишь к началу XX века. В настоящее время продолжается усовершенствование методик оперативного лечения недержания мочи и реконструкции полового члена при эписпадии и экстрофии. Это комплексная проблема, требующая активного участия различных специалистов: детских урологов-андрологов, хирургов, травматологов-ортопедов и неонатологов. К сожалению, нет общей концепции и точных рекомендаций, единого мнения специалистов по ведению таких пациентов, и каждая методика лечения имеет свои положительные и отрицательные стороны.

Существует несколько методов коррекции полового члена при эписпадии: дорсальные (когда уретра формируется без перемещения в анатомически правильное вентральное положение) и вентральные с перемещением уретры между кавернозными телами, одноэтапные и двухэтапные. Основная проблема больных с эписпадией и экстрофией при коррекции порока полового члена - это малые размеры кавернозных тел. Мы предложили проводить комплексное лечение, влияющее на все причины укорочения кавернозных тел. Выполняли уретропластику по методике Cantwell [23] в собственной модификации сочетании с мобилизацией ножек кавернозных тел от лонных костей, удлинением дорсальной поверхности белочной оболочки ствола полового члена за счет насечек или графтинга, разобщением кавернозных тел и уретральной площадки, соотносением их длины и при необходимости - вставкой лоскута внутреннего листка препуция для увеличения длины искусственной уретры. Пред-

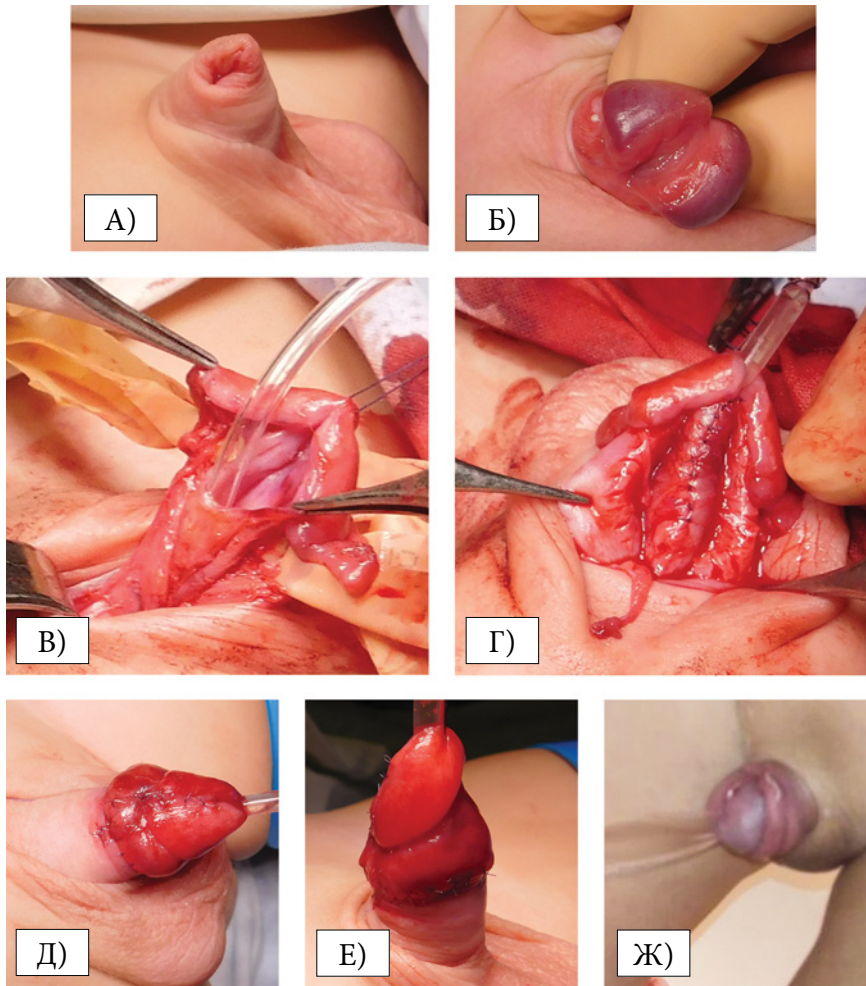


Рис. 45.

*Ребенок 2 лет со стволовой эписпадией
и скрытым половым членом.*

А) вид члена до операции. Уменьшенный половой член.

Правильно сформированная крайняя плоть.

Б) стволовая эписпадия.

В) мобилизация кавернозных тел и уретральной площадки.

Г) сформированная уретра.

Д, Е) вид полового члена после операции.

Ж) вид полового члена через 1 год.

ложенная методика позволила получить положительные косметические и функциональные результаты. В случаях, когда эписпадия осложнялась экстрофией мочевого пузыря, проводили пластику мочевого пузыря с двусторонней подвздошной надацетабулярной остеотомией по Chiari, сведением и фиксацией лонных костей. Данный метод рекомендуется для достижения наиболее благоприятных условий для удлинения кавернозных тел, улучшения удержания мочи и повышения качества жизни пациента.

Предложенный комплексный подход позволил снизить частоту осложнений с 60% до 15,8%, устранить деформацию кавернозных тел и увеличить длину полового члена на 20-25%.

Проведенные нами исследования определили следующие основные позиции:

1. Дифференциальный подход позволяет выбрать оптимальную тактику лечения эписпадии и экстрофии мочевого пузыря в зависимости от тяжести проявлений порока.

2. Пациентам с экстрофией мочевого пузыря показано выполнение сведения и фиксация лонных костей, с мобилизацией ножек кавернозных тел от седалищных костей. В случае если этого не было сделано в периоде новорожденности, показано выполнение двусторонней подвздошной надацетабулярной остеотомии по Chiari в более старшем возрасте.

3. Техника пластики уретры по Cantwell в сочетании с множественными поверхностными поперечными насечками по белочной оболочке и максимальным выделением уретральной площадки является предпочтительной, т. к. обеспечивает достаточную мобилизацию кавернозных тел, при этом сохраняется адекватное кровоснабжение дистальной части создаваемой уретры, снижая при этом риск возникновения осложнений в виде ишемии тканей головки и образования свищей.

4. Предложенный комплекс мер по лечению эписпадии позволяет достичь оптимальных косметических и функциональных результатов, снизить частоту осложнений с 60% до 15,8%, а также выпрямить кавернозные тела и увеличить длину полового члена на 20-25%.

СПИСОК ЛИТЕРАТУРЫ

1. Gearhart JP: The bladder exstrophy-epispadias-cloacal exstrophy complex. In Pediatric Urology. Volume Chapter 32. Edited by: Gearhart JP, Rink RC, Mouriquand PDE. Philadelphia: W. B. Saunders Co; 2001:511-546.

2. Cuckow P. The bladder-exstrophy-epispadias-complex. In: Thomas D, Duffy P, editors. Essentials of pediatric urology. 2. London: Informa Health care; 2008. p. 199-212 [chapter 15]

3. Ашкрафт К.У., Холдер Т.М. Детская хирургия, Руководство СПб., ООО «Раритет-М», 1999, с.19-20

4. Рудин Ю.Э. Эписпадия и экстрофия мочевого пузыря. Глава в «Урология» Национальное руководство/ Под ред. Н.А. Лопаткина - М. «ГЕОТАР_Медиа» 2009. – 273-293

5. Меновщикова Л.Б., Рудин Ю.Э., Гарманова Т.Н., Шадеркина В.А. Клинические рекомендации по детской урологии-андрологии. /на основе клин. рек. ESPU/М.:Издательство «Перо», 2015.-196-220

6. Muecke EC: The role of cloacal membrane in exstrophy: the first successful experimental study. J Urol 1964, 92:659-667

7. Austin PF, Homsy YL, Gearhart JP, Porter k, Guidi C, Madsen K, Maizels M: Prenatal diagnosis of cloacal exstrophy. J Urol 1998, 160:1179-1181

8. Ince TA, Cviko AP, Quade BJ, Yang A, McKeon FD, Mutter GL, Crum CP: p63 coordinates anogenital modeling and epithelial cell differentiation in the developing female urogenital tract. Am J Pathol 2002, 161:1111-1117

9. Stephens FD, Hutson JM. Differences in embryogenesis of epispadias, extrophy-epispadias complex and hypospadias. J Pediatr Urol 2005; 1(4):283-288.

10. Murphy LJT: The history of urology. Charles C Thomas Publishers, Springfield, 1972. P.288-333.

11. Thierch C: Ueber die entstehungsweise und operative behandlung der Epispadie, Arch Heilbunde, 1869. №10. P.20

12. Leadbetter W-F. Considerations of the problems incident to the performance of ureteroenterostomy: report of a technique. // J Urol. 1951 May;65(5):818-30.

13. Trendelenburg F: De la cure operatoire de l'exstrophie vesicale et de l'epispadias, Arch KlinChir, 1892. №.43. P.394.

14. Gambhir L, Höller T, Müller M, Schott G, Vogt H, Detlefsen B, Ebert AK, Fisch M, Beaudoin S, Stein R, Boyadjiev S, Rösch W, Utsch B, Boemers TM, Reutter H, Ludwig M. Epidemiological survey of 214 European families with Bladder Exstrophy-Epispadias Complex (BEEC) J Urol, 2008. Vol.179. P.1539–1543.

15. Michon L: Conservative operations for exstrophy of the bladder with particular reference to urinary incontinence, Br J Urol, 1948. Vol 20. P.167.

16. Lepor H, Jeffs RD: Primary bladder closure and bladder neck reconstruction in classical bladder exstrophy, J Urol, 1983. Vol 130. P.1142-1145.

17. Mesrobian H-GJ, Kelalis PP, Kramer SA: Long-term follow-up of 103 patients with bladder exstrophy. J Urol, 1988. Vol.139. P.719–722.

18. Marshall VF, Muecke EC: Functional closure of typical exstrophy of the bladder, J Urol 1970. Vol.104. p.205

19. Kramer SA, Kelalis P: Assessment of urinary continence in epispadias: review of 94 patients. J Urol, 1982. Vol.128. P.290

20. Williams DI, Keaton J: Vesical exstrophy: twenty years' experience, Br J Surg, 1973. №60. P. 203.

21. Hollowell JG, Ransley PG: Surgical management of incontinence in bladder exstrophy, Br J Urol, 1991. Vol 68. P.543

22. James A.O' Neill, Jr, Marc I. Rowe, Jay L. Grosfeld, Eric W. Fonkalsrud, Arnold G. Coran: Pediatric Surgery, 1998. 5th edition. Vol 2. p.1709-1759.

23. Cantwell, F.V., I. Operative Treatment of Epispadias by Transplantation of the Urethra. Ann Surg, 1895. 22(6): p. 689-701.

24. Allen L, Rodjani A, Kelly J, Inoue M, Hutson JM. Female epispadias: are we missing the diagnosis. BJU Int. 2004. № 94. P.613–615.

25. Anonymous: Epidemiology of bladder exstrophy and epispadias: a communication from the International Clearinghouse for Birth Defects Monitoring Systems. Teratology 1987, №36. P:221–227.

26. Рудин Ю.Э., Марухненко Д.В., Чекериди Ю.Э., Руненко В.И. Первичная пластика мочевого пузыря при экстропии у детей. Журнал «Детская хирургия» № 4, 2009г. с. 26-31

27. Bennet AH: Exstrophy of the bladder treated by ureterosigmoidostomies, long term evaluation. Urology 1973, Vol. 2. P:165–168.

28. Nelson CP, Dunn RL, Wei JT. Contemporary epidemiology of bladder exstrophy in the United States. J Urol. 2005. Vol.173. P:1728–1731.

29. Arap S, Nahas WC, Giron AM, et al: Continent epispadias: Surgical treatment of 38 cases. J Urol 1988; Vol.140. P:577.

30. Gearhart JP, Jeffs RD: The bladder exstrophy-epispadias complex. In Walsh PC, et al (eds): Campbell's Urology, 7th ed. Philadelphia, WB Saunders, 1998, p 1939.

31. Ben-Chaim J, Peppas DS, Jeffs RD, Gearhart JP: Complete male epispadias: Genital reconstruction achieving continence. J Urol 1995b; Vol.153. P:1665.

32. Silver RI, Yang A, Ben-Chaim J, Jeffs R, Gearhart JP: Penile length in adulthood after exstrophy reconstruction. J Urol 1997, Vol.157. №3. P:999–1003.

33. Burkholder GV, Williams DI: Epispadias and incontinence: Surgical treatment in 27 children. J Urol 1965; Vol.94. P:674.

34. Mathews, R., Sponseller, P.D., Jeffs, R.D., and Gearhart, J.P. Bladder neck reconstruction in classic bladder exstrophy: the role of osteotomy in the development of continence. BJU Int. 2000; 85: 498–500

35. Wild, A.T., Sponseller, P.D., Stec, A.A., and Gearhart, J.P. The role of osteotomy in surgical repair of bladder exstrophy. Semin Pediatr Surg. 2011; 20: 71–78

36. Peters CA, Gearhart JP, Jeffs RD: Epispadias and incontinence: The child with a small bladder. J Urol 1988; Vol.140. P:1199.

37. Monfort G, Morisson-Lacombe GM, Guys JM, Coguel M: Transverse island flap and double flap procedure in the treatment of congenital epispadias in 32 patients. J Urol 1987; Vol.138. P.1069.

38. Mitchell MI, Bagley DJ: Complete penile disassembly for epispadias repair: The Mitchell technique. J Urol 1996; Vol.155. P.300-304.

39. Zaontz M, Steckler RE, Shortliffe LM, et al: Multicenter experience with the Mitchell technique for epispadias repair. J Urol 1998; Vol.160. P:1972

40. Hafez AT, El-Sherbiny MT, Shorrab AA, et al. Complete primary repair of bladder exstrophy in children presenting late and

those with failed initial closure: single center experience. J Urol. 2005; Vol.174. P.:1549-1552.

41. Kajbafzadeh AN, Duffy PG, Ransley PG: The evolution of penile reconstruction and epispadias repair: A report of 180 cases. J Urol 1995; Vol.154. P.858.

42. Surer I, Baker LA, Jeffs RD, Gearhart JP: The modified Cantwell-Ransley repair in exstrophy and epispadias: 10 year experience. J Urol 2001; Vol.164. P.1040.

43. Ransley PG, Duffy PG, Wollin M: Bladder exstrophy closure and epispadias repair. In Paediatric Surgery. 4th edition. Edited by: Spitz I, Nixon HH. London: Butterworths; 1988. P.620–632.

44. Н.А.Лопаткин, А.В.Люлько. Аномалии мочеполовой системы. Киев. Здоровье, 1987. с.331-332

45. Kelley JH, Eraklis AJ. A procedure for lengthening the phallus in boys with exstrophy of the bladder. J Pediatr Surg. 1971;6:645–9

46. Perovic S.V., DjinoVIC R.P. New Insight Into Surgical Anatomy of Epispadiac Penis and its Impact on Repair. J Urol. 2008; Volume 179 issue 2

47. Perovic SV, Vukadinovic V, Djordjevic ML, et al. Penile disassembly technique for epispadias repair: variants of technique. J Urol. 1999;162:1181-1184.9.

48. Рудин Ю.Э. Способ хирургического лечения порока развития полового члена при эписпадии и экстрофии мочевого пузыря. Патент № 2429790 от 06.05.2009.

49. Jaureguizar E., Lobato R. Penile length in adult after bladder extrophy reconstruction. J. Pediatric urology Vol.4, Sup.1, April 2008, p.77

50. Рудин Ю.Э., Алиев Д.К. Способ хирургического лечения порока развития полового члена при эписпадии и экстрофии мочевого пузыря. Патент № 2650200 от 25.04.2017.

51. Cromic WJ, Ritchey MI, Smith RC, Zagaja GP. Anatomical alignment for the correction of buried penis. J. Urol. 1998;160: 1482-1484

52. Bergeson PS, Hopkin RJ, Bailey RB et al. The inconspicuous penis. Pediatrics. 1993; 92:794-799.

53. Рудин Ю.Э., Осипова А.И. Лечение скрытого полового члена у детей. Урология. 2003. № 2, С.19-22



РУДИН
Юрий Эдвартович,

д.м.н., доцент,
заведующий отделом детской урологии
НИИ урологии и интервенционной радиологии
им. Н.А. Лопаткина - филиала ФГБУ
«НМИЦ радиологии» Минздрава России.



АЛИЕВ
Джамалутдин Камильбекович,

м.н.с. отдела детской урологии
НИИ урологии и интервенционной радиологии
им. Н.А. Лопаткина - филиала ФГБУ
«НМИЦ радиологии» Минздрава России.